

Rescate articular con colgajo anterolateral del muslo

Joint rescue with anterolateral thigh flap



García Bernal F.J.

García-Bernal F.J.*, Zayas-Pinedo P.*, Regalado-Bilbao J.**,
Jul-Vázquez, C.***, Fuentes-Gastañaga, R.****

Resumen

La preservación del nivel de amputación tanto de la extremidad superior como de la inferior, puede mejorar la función residual y el proceso de rehabilitación protésica de la misma. Ambas van a estar condicionadas por la longitud restante de la extremidad, la presencia o no de articulaciones operativas y la calidad de la cobertura del muñón.

Presentamos 2 casos de amputaciones. El primero es un caso agudo de amputación traumática de extremidad superior a la altura del tercio proximal de antebrazo, que asocia avulsión cutánea circular desde el tercio medio del brazo y con articulación de codo conservada. El segundo, es la secuela de una amputación infracondílea de extremidad inferior por osteosarcoma que presenta fístulas cutáneas con drenaje supurativo por osteomielitis en el muñón tibial. En ambos pacientes realizamos cobertura con colgajo anterolateral de muslo anastomosado a la arteria radial en el caso de la extremidad superior, y a la arteria genicular descendente en la extremidad inferior.

En los dos casos el postoperatorio transcurrió sin complicaciones, logrando preservar las articulaciones del codo y de la rodilla respectivamente, así como la posterior rehabilitación protésica.

Consideramos que el colgajo anterolateral del muslo permite aportar tejido de buena calidad como cobertura del muñón de amputación. Dadas las características del tejido aportado y su volumen, es idóneo tanto para cobertura de defectos agudos como de déficits de almohadillado en casos crónicos.

Abstract

Sometimes, the severity of the trauma or the existence of a cancer force to amputate a limb. The prosthetic rehabilitation process and residual function will be influenced by the remaining length of the limb, the presence or absence of functional joints and the quality of the coverage of the stump.

Two cases of amputations are shown. The former is an acute traumatic upper limb amputation at the level of the proximal third of forearm with skin avulsion from the middle third of the arm and the elbow joint preserved. The second case is the sequelae of an amputation below the knee due to lower extremity osteosarcoma, which was referred with suppurative draining cutaneous fistulas as a consequence of an osteomyelitis of the femur in the stump. In both patients the stumps were covered with anterolateral thigh flap anastomosed over the radial artery in the case of the upper extremity, and over the descending genicular artery in the lower extremity.

In both cases the postoperative course was uneventful, preserving the elbow and knee respectively and allowing the subsequent prosthetic rehabilitation.

We consider that anterolateral thigh flap is a suitable option for the treatment of the amputation stump. Given the characteristics of the tissue and volume provided by this flap, it is appropriate for coverage of acute defects and for padding deficits in chronic cases.

Palabras clave Microcirugía, Muñón amputación, Colgajo anterolateral de muslo, Rescate articular.

Nivel de evidencia científica 5

Key words Microsurgery, Amputation stump, Anterolateral thigh flap, Joint rescue.

Level of evidence 5

* Especialista en Cirugía Plástica, Instituto Regalado y Bernal de Cirugía Plástica y de la Mano y Hospital Universitario de Basurto, Bilbao, Vizcaya, España.

** Especialista en Cirugía Plástica, Instituto Regalado y Bernal de Cirugía Plástica y de la Mano, Bilbao, Vizcaya, España.

*** Especialista en Cirugía Plástica, Hospital Universitario de Basurto, Bilbao, Vizcaya, España.

**** Diplomado Universitario en Enfermería, Hospital Universitario de Basurto, Bilbao, Vizcaya, España.

Introducción

Tras un traumatismo grave sobre una extremidad o tras la extirpación de un proceso neoplásico, el objetivo principal debe ser salvar el miembro (1). Cuando la gravedad de la lesión no lo permite y la amputación es inevitable, todos los esfuerzos han de dirigirse a intentar mantener la mayor función residual en la extremidad. De ahí que nuestras actuaciones se orienten a conservar la máxima longitud y articulaciones posibles en la misma.

En el abordaje del muñón de amputación no es infrecuente la existencia de un defecto de cobertura en el extremo distal. Lo habitual de esta situación es subir el nivel de amputación, disminuyendo el contenido y solucionando así el problema de falta de continente. No obstante, esta fácil, rápida y segura solución, puede ser causa de una importante pérdida de función. La cobertura del muñón debe ser de calidad, almohadillando el extremo óseo y evitando cicatrices en las zonas de apoyo para, de esta forma, permitir la colocación posterior de una prótesis (2). Del mismo modo, hay que evitar las rigideces y contracturas en las articulaciones próximas.

Con el presente artículo pretendemos mostrar nuestra experiencia en la utilización del colgajo libre anterolateral de muslo (ALT) como alternativa a la reconstrucción de muñones de amputación, ya que, en nuestra práctica, nos ha permitido mantener no sólo la longitud de la extremidad sino también conservar las articulaciones proximales al defecto. De esta forma, la prototización ha resultado más eficiente consiguiendo una mejoría funcional con respecto a la amputación transhumeral (3) y a la supracondílea (4).

Material y Método

Presentamos 2 casos de reconstrucción de muñón de amputación.

Caso 1. Varón de 33 años de edad que sufrió amputa-

ción de la extremidad superior derecha a nivel del tercio proximal del antebrazo por atrapamiento con una prensa. Fue atendido en otro hospital, donde tras el desbridamiento y la amputación se cerró el muñón con los colgajos cutáneos del propio antebrazo. El paciente presentaba una herida circular en tercio medio del brazo y fue remitido a nuestro centro hospitalario una semana después del accidente con necrosis cutánea circular de la porción distal del muñón, conservando una correcta movilidad del codo (Fig. 1).

Tras desbridar los tejidos necróticos, el paciente presentó exposición de los extremos óseos del cúbito y del radio, de estructuras vasculo-nerviosas, inserciones tendinosas y de la articulación del codo (Fig. 2).

Con el objetivo de preservar la articulación y mantener el nivel de amputación de cara a su posterior prototización, decidimos reconstruir el defecto con un colgajo libre ALT. Tras el marcaje y localización de las perforantes según técnica habitual (1), diseccionamos un colgajo fasciocutáneo de 23 x 10 cm de diámetro de la extremidad contralateral, basado en 2 perforantes músculo-cutáneas. Revascularizamos el colgajo con la arteria radial y la vena cefálica y lo adaptamos sobre el extremo distal del muñón de amputación (Fig. 3 y 4). Cubrimos las zonas cruentas proximales al extremo distal, correspondientes a restos de vientres musculares, con injertos de piel parcial.

Caso 2. Varón de 42 años al que se le había realizado una amputación infracondílea de pierna izquierda por un osteosarcoma de tibia a la edad de 17 años. El paciente fue remitido a nuestro hospital para amputación supracondílea por osteomielitis en el resto tibial tras varios años de úlceras de repetición con drenaje supurativo (Fig. 5), lo que ocasionaría la pérdida de la articulación de la rodilla.

Tras resecar la piel ulcerada y realizar un desbridamiento exhaustivo de la cavidad medular de la tibia, extirpar la piel circundante y los tejidos blandos afectos,

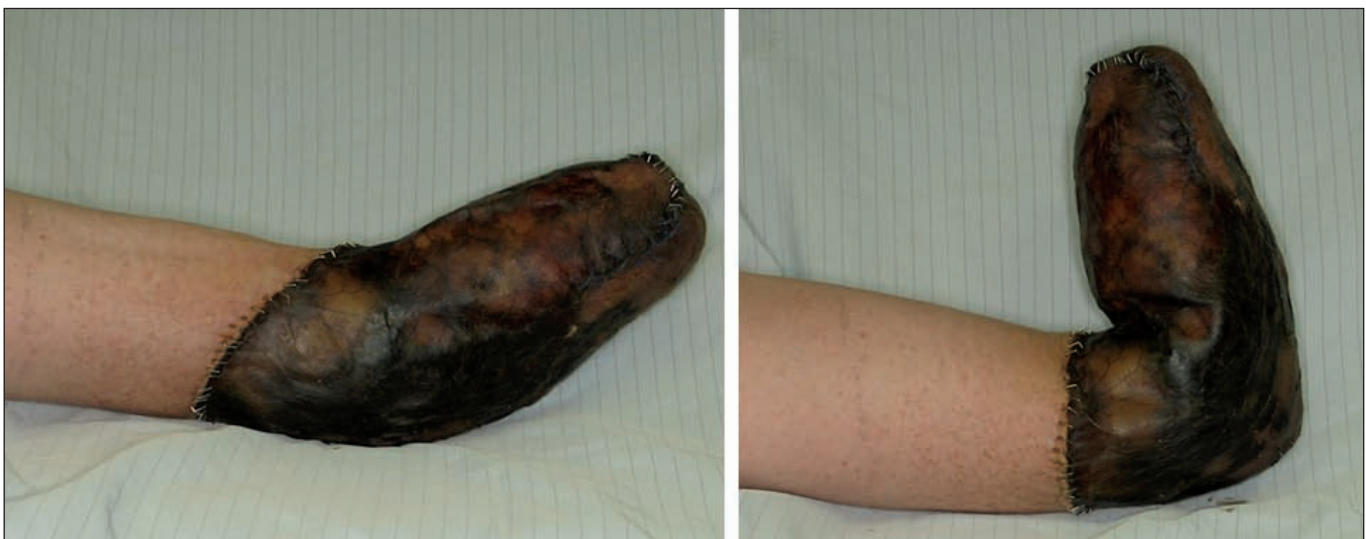

Fig. 1. Varón de 33 años. Necrosis cutánea circular de la porción distal del muñón de amputación con conservación de una correcta movilidad del codo.

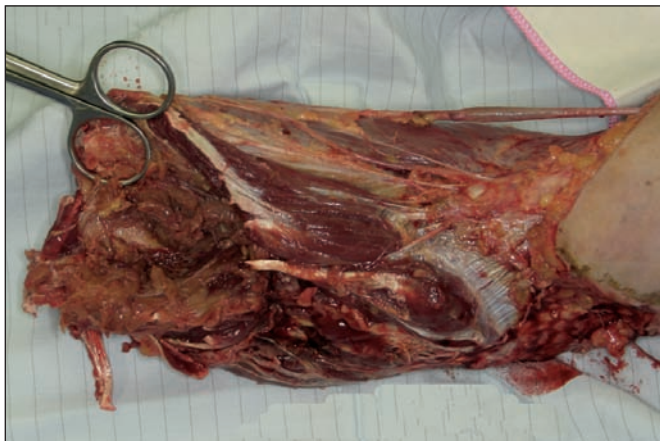

Fig. 2. Aspecto después del desbridamiento.

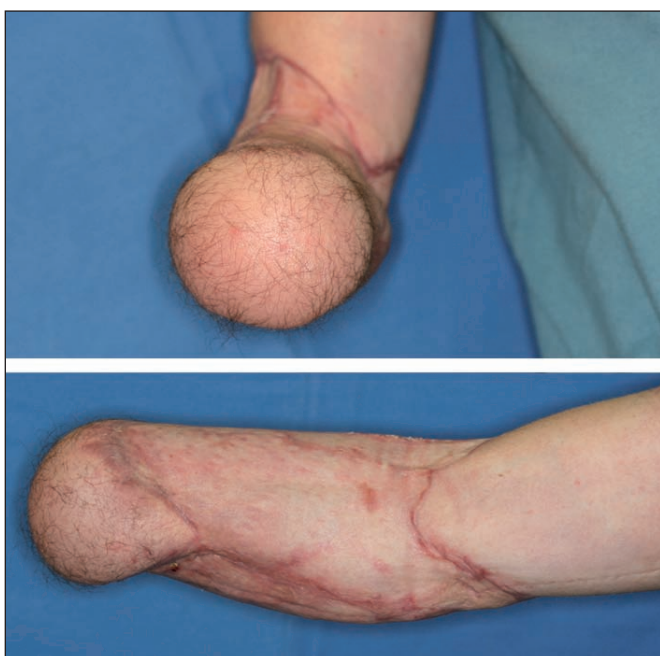


Fig. 3. Muñón cubierto con colgajo ALT.

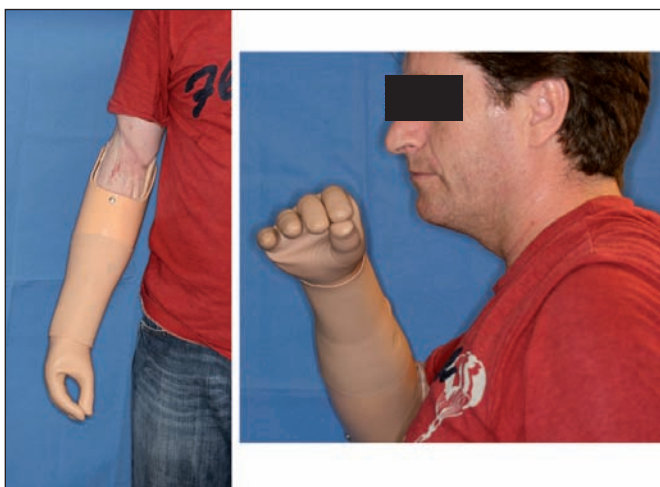

Fig. 4. Resultado funcional a los 20 meses con flexo-extensión de codo conservada y prótesis correctamente adaptada.

cubrimos el defecto con un colgajo ALT del muslo contralateral, de 8 cm de anchura x 20 cm de longitud, el cual revascularizamos con la arteria genicular descendente y

una vena rama de la safena (Fig. 6). Tras 2 semanas de ingreso postoperatorio durante las que se le administró tratamiento antibiótico intravenoso, el paciente fue dado de alta hospitalaria continuando el tratamiento antibiótico hasta la sexta semana de postoperatorio.

A los 3 meses de la intervención el paciente tuvo que suspender el proceso de rehabilitación por la aparición de unas lesiones verrucosas dolorosas en la transición

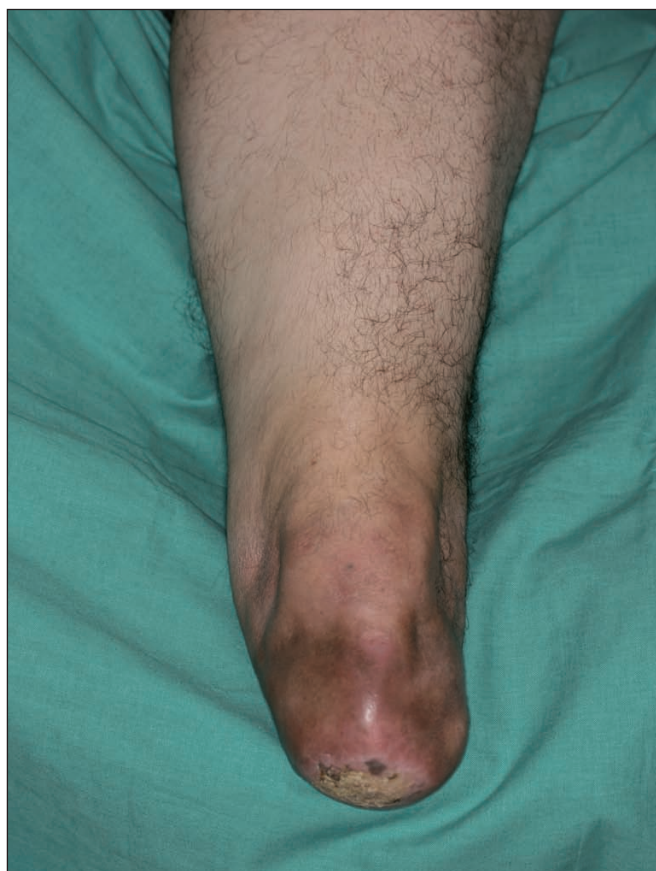

Fig. 5. Paciente de 42 años. Muñón infracondíleo tras amputación por osteosarcoma a los 17 años de edad. Ulceras de repetición con drenaje de contenido purulento.

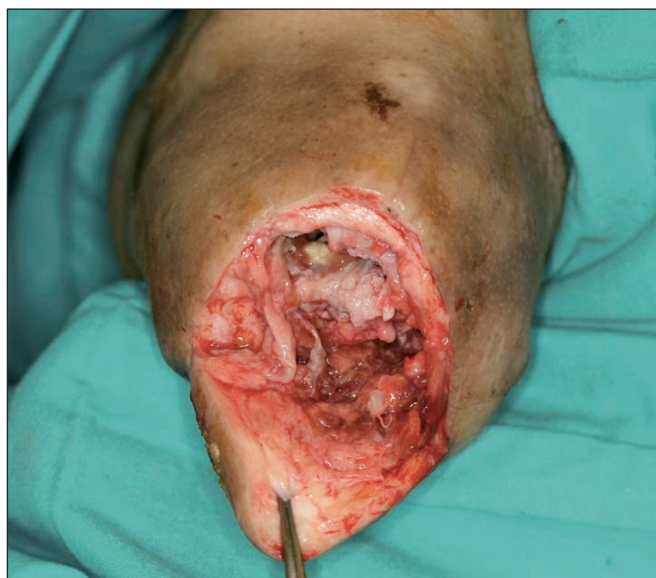

Fig. 6. Desbridamiento. Infección en canal medular del fémur.

entre el colgajo y la piel del muñón que le impedían dicha rehabilitación. Extirpamos las lesiones bajo anestesia local y el informe anatomopatológico fue de verrugas simples.

En ambos casos, los pacientes fueron remitidos a rehabilitación donde siguieron un tratamiento para preparación y adaptación de la prótesis. Inicialmente, en la fase aguda, ambos fueron sometidos a una primera etapa de masajes evacuorios y remodelado de muñón. Posteriormente la rehabilitación se centró en el masaje de la cicatriz y potenciación de la musculatura conservada, para llegar a la protetización final.

RESULTADOS

El postoperatorio de ambos pacientes transcurrió sin complicaciones.

En el primero de los casos, la cobertura con el colgajo permitió el inicio de la rehabilitación del codo a las 3 semanas de postoperatorio, consiguiendo una flexión completa de la articulación a la 5ª semana. Tras las medidas de rehabilitación y la aplicación de presoterapia, el paciente pudo adaptar una prótesis mioeléctrica sobre el muñón al 5º mes tras la intervención, sin que haya presentado complicaciones tras 20 meses de seguimiento postoperatorio.

En el segundo caso, a las 2 semanas de la reintervención el paciente reanudó la rehabilitación hasta la adecuación y moldeado del muñón, pudiendo volver a usar su antigua prótesis transtibial tipo PTR adaptada al nuevo muñón 8 semanas después. Tras 14 meses de seguimiento las cicatrices están estables, sin úlceras ni drenajes fistulosos (Fig. 7 y 8).

Discusión

Una amputación bien indicada y correctamente realizada es una excelente operación. Su éxito permite en muchas ocasiones a los pacientes una rehabilitación e incorporación a la vida normales. Tanto el proceso de rehabilitación protésica como la función residual van a estar condicionados por la longitud restante de la extremidad, la presencia o no de articulaciones operativas y la calidad de la cobertura del muñón. Existen situaciones, tanto agudas como crónicas, en las que podemos encontrarnos con un defecto de cobertura en el extremo distal.

Desde su introducción en el año 1973 (5), la transferencia de colgajos libres se ha convertido en una herramienta útil y ampliamente empleada, casi de rutina, en todo tipo de reconstrucciones. Su aplicación para el rescate de muñones de amputación ha sido descrita por varios autores (6). A pesar de las publicaciones, este abordaje no es frecuente para cobertura de defectos del muñón de amputación, siendo la práctica habitual la de subir el nivel de amputación y cerrar el muñón dada la simplicidad de esta técnica frente a la reconstrucción mi-

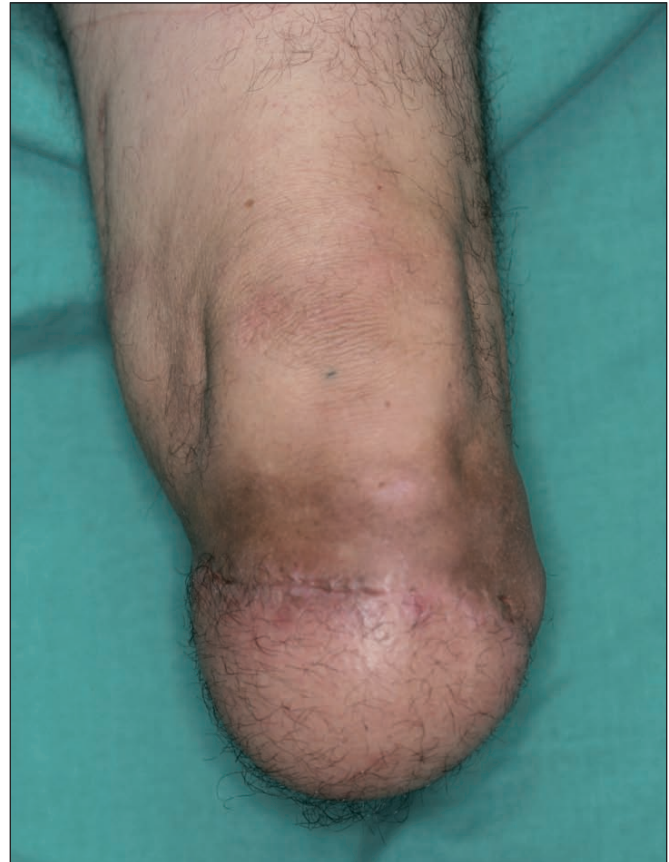

Fig. 7. Colgajo ALT sobre el muñón.

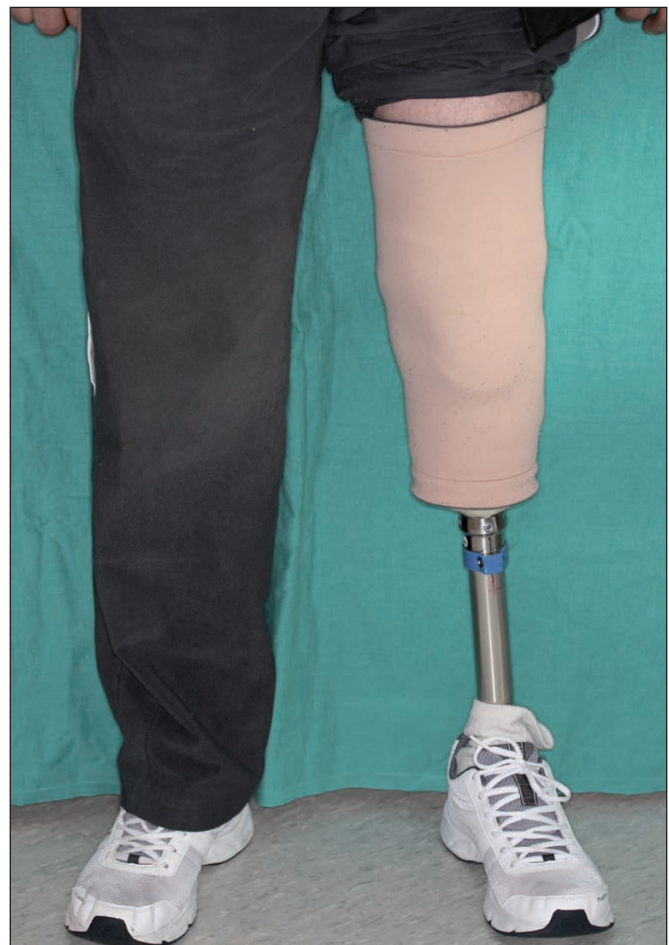

Fig. 8. Resultado funcional sobre la prótesis a los 14 meses de la reconstrucción.

croquirúrgica. Es por esto que la indicación de aportar tejido en forma de colgajo libre se debe realizar para evitar el sacrificio de alguna articulación o para preservar la longitud del muñón y así facilitar la rehabilitación protésica tanto en casos agudos como en crónicos (7,8).

La reconstrucción puede realizarse de forma primaria, tras el accidente o tras la resección oncológica, o de forma diferida, tal y como hicimos en uno de los casos que presentamos. Si es posible, lo ideal es obtener el colgajo del propio miembro amputado en el caso de que parte del tejido no haya resultado dañado (8), o en forma de colgajos fileteados (9). Si no disponemos de esta opción, habrá que elegir cuidadosamente el colgajo de forma que la morbilidad de la zona donante sea inferior al beneficio obtenido preservando el nivel de amputación.

El colgajo ALT del muslo es un colgajo basado en perforantes septo-cutáneas o músculo-cutáneas de la rama descendente de la arteria circunfleja femoral lateral. Permite obtener una mayor cantidad de piel y fascia con una limitada morbilidad en la zona donante, en función del tamaño del colgajo. Presenta un pedículo fiable en cuanto a su posición anatómica, y en manos de un cirujano experimentado siempre resulta posible disecar los vasos hasta el pedículo principal, independientemente de que esté irrigado por perforantes músculo-cutáneas (87,1%) o septo-cutáneas (12,9%) (10,11). En nuestros casos encontramos 2 septo-cutáneas frente a 5 músculo-cutáneas en el primero de los colgajos y 1 septo-cutánea frente a 4 músculo-cutáneas en el segundo.

Entre las distintas opciones microquirúrgicas existen otros colgajos con características similares a las del ALT, como el de músculo dorsal ancho y el paraescapular (12), pero fueron descartados en nuestros casos porque requieren movilizar al paciente durante la intervención quirúrgica para su disección. En ambos pacientes optamos por el colgajo ALT de muslo ya que aporta una gran cantidad de tejido con una mínima secuela y sin necesidad de modificar la postura del paciente durante la cirugía.

A pesar de los avances logrados en el campo de las prótesis funcionales en la extremidad superior, sigue existiendo una importante discrepancia entre las expectativas del paciente y la funcionalidad que aporta la prótesis. Y esta discrepancia aumenta cuanto más proximal es el nivel de amputación (13), ya que dicho nivel determina el tipo de prótesis a utilizar. Por ejemplo, una prótesis mioeléctrica en un muñón distal al codo permite realizar la función de pinza gracias a la musculatura flexo-extensora residual del antebrazo. En el primer caso que presentamos, gracias al aporte de tejido microvascularizado conseguimos convertir una amputación transhumeral o una desarticulación del codo en una transradial, y de esta forma mantener los 5 cm de hueso mínimos necesarios para adaptar una prótesis.

En cuanto a las amputaciones de miembros inferiores, las conclusiones obtenidas por el *Lower Extremity Assessment Project* (14) mostraron que los resultados

funcionales eran mejores en el grupo de pacientes tratados con una amputación por debajo de la rodilla que en el de aquellos en los que el nivel de amputación estaba por encima de la articulación; y que los resultados funcionales de los pacientes con una amputación infracondílea eran similares a los de aquellos en los que se preservó el miembro. En el segundo de nuestros casos conseguimos mantener la articulación de la rodilla, y tras la protézización, el paciente fue capaz de reincorporarse a su puesto de trabajo.

En cuanto al nivel de amputación, los niveles más altos se asocian a una mayor dificultad para adaptar la prótesis, a una deambulación más lenta, a un paso anormal y a unos resultados funcionales inferiores (15). Todos estos datos indican que, siempre que sea posible, debemos tener en consideración el mantener un nivel de amputación distal a la articulación de la rodilla y conservar la mayor longitud posible del muñón, ya que de esta forma aportamos una ventaja mecánica a la extremidad protézizada.

Conclusiones

El colgajo anterolateral del muslo permite aportar tejido de buena calidad como cobertura del muñón de amputación. Dadas las características del tejido aportado y su volumen es idóneo tanto para cobertura de defectos agudos como de déficit de almohadillado en los casos crónicos.

El tejido libre vascularizado que aportamos permitió, en los dos casos presentados, mantener la articulación y así conseguir una protézización precoz, manteniendo de esta forma una buena función residual.

Agradecimientos

A Maite Rodríguez Fernández, bibliotecaria del Hospital Universitario de Basurto, por su ayuda en la búsqueda bibliográfica.

Dirección del autor

Dr. Francisco Javier García Bernal.
Instituto Regalado y Bernal de Cirugía Plástica y de la Mano.
C/ Licenciado Poza 25, 1º D
48011 Bilbao, Vizcaya, España
correo electrónico: fgarciabern@wanadoo.es

Bibliografía

1. **Geoffrey G. Hallock, MD.:** The Utility of Both Muscle and Fascia Flaps in Severe Upper Extremity Trauma. *J Trauma*. 2002;53:61-65.
2. **Kasabian AK, Colen SR, Shaw WW, Pachter HL.:** The role of microvascular free flaps in salvaging below-knee amputation stumps: a review of 22 cases. *J Trauma* 1991;31:495-500.

3. **Baumgartner, R.:** Upper extremity amputation and prosthetics. *Med. Orthop. Tech.* 1992, 1: 5.
4. **Waters RL, Perry J, Antonelli D, Hislop H.:** Energy cost of walking of amputees: the influence of level of amputation. *J Bone Joint Surg Am.* 1976;58:42-46.
5. **Wei FC, Jain V, Celik N, Chen HC, Chuang DC, Lin CH.:** Have we found an ideal soft-tissue flap? An experience with 672 ALT flaps. *Plast Reconstr Surg.* 2002; 109:2219-2226.
6. **Gallico GG, Ehrlichman RJ, Jupiter J, May JW.:** Free flaps to preserve below-knee amputation stumps: long-term evaluation. *Plast Reconstr Surg* 1987;79:871-878.
7. **Baccarani A, Follmar K, De Santis G, Adani R, Pineilli M, Innocenti M, Baumeister S, Von Gregory H, Germann G, Erdmann D, Levin S.:** Free Vascularized Tissue Transfer to Preserve Upper Extremity Amputation Levels. *Plast Reconstr Surg.* 2007;120(4): 971-981.
8. **Erdmann D, Sundin B., Yasui K., Wong M., Levin S.:** Microsurgical Free Flap Transfer to Amputation Sites: Indications and Results. *Annals Plastic Surg.* 2002; 48(2): 167-172.
9. **Sánchez-Medina, M.T. et al.:** Conservación de la rodilla con colgajo libre plantar en sarcoma de miembro inferior: caso clínico. *Cir plást. Ibero-latinoam.*, 2013, 39 (4):.393-397.
10. **Chiang YC, Wei FC, Wang JW, et al.:** Reconstruction of below-knee stump using the salvaged foot fillet flap. *Plast Reconstr Surg* 1995;96:731-738.
11. **Masià, J. and Vives, L.:** Colgajo anterolateral del muslo: anatomía quirúrgica, técnica de disección y aplicaciones clínicas. *Cir. Plást. Ibero-latinoam.*, 2006, 32 (4):269-279.
12. **Stokes R, Whetzel TP, Stevenson TR.:** Three-dimensional reconstruction of the below-knee amputation stump: use of the combined scapular/parascapular flap. *Plast Reconstr Surg* 1994;94:732-736.
13. **Spires, M. C., and Miner, L.:** Upper extremity amputation and prosthetic rehabilitation. M. Grabois (Ed.), *Physical Medicine and Rehabilitation: The Complete Approach.* Malden, Mass.: Blackwell Science, 2000. Pp. 549-582.
14. **Mackenzie EJ, Bosse MJ.:** Factors influencing outcome following limb threatening lower limb trauma: lessons learned from the Lower Extremity Assessment Project (LEAP). *J Am Acad Orthop Surg.* 2006;14(10 Suppl): S205-210.
15. **Gonzalez EG, Corcoran PJ, Reyes RL.:** Energy expenditure in below-knee amputees: correlation with stump length. *Arch Phys Med Rehabil.* 1974;55:111-119.

Comentario al artículo "Rescate articular con colgajo anterolateral del muslo"

Dr. Juan Carlos Rodríguez

Director del Capítulo de Microcirugía de la FILACP (2014-2016). Jefe del Servicio de Cirugía Plástica del Hospital de Pediatría "Prof. Dr. Juan P. Garrahan", Buenos Aires, Argentina

El trabajo del Dr. García Bernal y col. aborda un tema clave en el tratamiento y posterior rehabilitación de los pacientes con amputaciones de miembros y con una inadecuada cobertura del muñón residual. La necesidad de preservar el nivel de amputación, tanto del miembro superior como del inferior, es fundamental en la recuperación funcional y en la rehabilitación protésica de los pacientes. La conservación de la rodilla en la reconstrucción del miembro inferior permite una función protésica más sencilla y útil, disminuyendo el tiempo de rehabilitación y logrando una marcha más natural. Del mismo modo, en el miembro superior, conservar la articulación del codo es un objetivo primordial que permitirá la utilización de una prótesis más pequeña y menos pesada, focalizada solamente en las funciones más precisas e importantes de la muñeca y de la mano.

La inadecuada cobertura cutánea de los extremos distales de amputación provoca invariablemente lesiones y ulceraciones crónicas e imposibilitan utilizar una prótesis en forma adecuada. La reconstrucción de estos defectos cutáneos, con la intención de conservar el nivel de amputación, constituye un verdadero desafío para el cirujano. La transferencia libre de tejidos es la mejor opción reconstructiva en este tipo de lesiones, donde los colgajos locales se encuentran limitados o son insuficientes.

Se han empleado diversos colgajos libres en la reconstrucción del muñón residual en pacientes amputados, tales como el escapular, *latissimus dorsi* con isla cutánea, inguinal, antebrazo radial y anterolateral del muslo. El espesor del colgajo es un punto crítico en la selección de la zona dadora, debiendo ser de un aceptable grosor para permitir un ajuste adecuado de la prótesis. En ese sentido, el colgajo de *latissimus dorsi* con isla de piel resulta demasiado redundante, y requiere adelgazamientos posteriores.

En nuestra experiencia, hemos utilizado con éxito, en amputaciones por debajo de la rodilla, el colgajo escapular, que aporta un adecuado espesor para la cobertura de este tipo de defectos y evita invadir el miembro sano. Presenta como desventaja la necesidad de cambio de posición operatoria del paciente y el encontrarse alejado de la zona receptora.

El colgajo anterolateral del muslo surge como una muy buena opción reconstructiva que brinda diferentes posibilidades de tamaño (1) o tipos de colgajo según su composición (2). En su descripción original (3) se compone básicamente de piel y tejido adiposo subcutáneo de la cara anterolateral del muslo; pero dependiendo del tipo de disección realizada, podemos obtener un colgajo más adelgazado, adiposo-fascial perforante o los colgajos en quimera, cada vez más utilizados por su gran capacidad reconstructiva, aportando además de la isla cutánea una porción muscular del vasto lateral o del recto femoral (4, 5).

Compartimos con los autores la necesidad de conservar el nivel de amputación y de lograr su adecuada cobertura cutánea con la finalidad de obtener una mejor rehabilitación protésica y de brindar una mejor calidad de vida a los pacientes.

Bibliografía

1. **Leonard CG, McGoldrick C, Lewis HG.:** The anterolateral thigh flap: size matters or matters of size? *J Plast Reconstr Aesth Surg* 2013;66: 89.
2. **Saint-Cyr M, Schaverien M, Wong C, et al.:** The extended anterolateral thigh flap: anatomical basis and clinical experience. *Plast Reconstr Surg* 2009; 123: 1245-1255.
3. **Song, Y.G., Chen, G.Z., and Song, Y.L.:** The free thigh flap: A new free flap concept based on the septocutaneous artery. *Br. J. Plast. Surg.* 1984, 37: 149-153.
4. **Meky M, Safoury Y.:** Composite anterolateral thigh perforator flaps in the management of complex hand injuries. *J Hand Surg Eur Vol* 2013 38: 366-371.
5. **Kadam, D.:** Secondary reconstruction of below knee amputation stump with free anterolateral flap. *Indian J Plast Surg.* 2010, 43(1); 108-110.

Respuesta al comentario del Dr. Rodríguez

Dr. F.J. García Bernal

En primer lugar agradecemos al Dr. Rodríguez su comentario respecto a nuestra publicación, más aún viniendo como viene, de boca del director del Capítulo de Microcirugía de la FILACP. Como bien refiere en este comentario, el objetivo primordial debe ser el de conservar la articulación, quedando la técnica elegida en un segundo plano. Obviamente, las transferencias microvasculares juegan un papel fundamental, dada la dificultad de conseguir una buena cobertura con colgajos locales en muñones de amputación en numerosas situaciones. De entre éstas, elegiremos la de menor morbilidad y de mayor seguridad en nuestras manos. El colgajo músculo-cutáneo de dor-

sal ancho es una excelente opción, con el inconveniente citado por el Dr. Rodríguez de la necesidad de cambiar de posición al paciente. No obstante, si esa es la técnica con la que el equipo se encuentra más cómodo, tiene más experiencia y es la más eficaz en sus manos, esta debe ser su técnica de elección.

En nuestro equipo, el colgajo anterolateral del muslo es uno de los colgajos usados más habitualmente. La disección es relativamente sencilla y evita el inconveniente del cambio postural. De ahí que una vez familiarizados con su manejo, se haya convertido en una de nuestras mejores armas terapéuticas.