

# Colgajo anterolateral de muslo pediculado para cobertura de defectos oncológicos

## Anterolateral pedicled thigh flap in reconstruction of oncologic defects



Cardona González, M.A.

Cardona-González, M.A.\*, Sánchez, M.\*, Duque, A.\*\*, Alfonso, A.\*, Chaparro, E.\*, Mestre, R.\*

### Resumen

El colgajo anterolateral de muslo descrito por Song y col. en 1984 es conocido en microcirugía por su versatilidad para la cobertura de defectos de tejidos. Su uso como colgajo pediculado, no tan ampliamente difundido, constituye una alternativa para la reconstrucción de defectos en abdomen, periné, sacro y muslos.

El presente artículo describe la experiencia del Grupo de Cirugía Plástica Oncológica del Instituto Nacional de Cancerología de Bogotá, D.C. (Colombia) en la reconstrucción de defectos oncológicos de tejidos blandos con el colgajo pediculado anterolateral de muslo. Presentamos 10 pacientes tratados en 17 meses en los que, tras resección tumoral, se practicó reconstrucción quirúrgica con esta técnica. En todos ellos logramos una cobertura adecuada y estable de los defectos. Describimos la técnica quirúrgica empleada y las complicaciones recogidas en esta serie.

### Abstract

The anterolateral thigh flap, described by Song et al. in 1984, is known for his versatility in microsurgery for reconstruction of soft tissue defects. Its use as a pedicled flap, not so widely popularized, is an alternative for the reconstruction of defects of the abdomen, perineum, sacrum and thighs.

This paper presents the experience of the Oncologic Plastic Surgery Group of the Instituto Nacional de Cancerología from Bogota, D.C., Colombia, in the reconstruction of oncologic soft tissue defects using the pedicled anterolateral thigh flap. We present 10 patients treated over a 17 month period that were reconstructed using this technique after undergone tumoral resection. All patients had an adequate and stable wound closure. We describe the surgical technique and complications related in this series.

**Palabras clave** Colgajo anterolateral de muslo, Colgajo de perforante, Cirugía reconstructiva oncológica.

**Nivel de evidencia científica** 4

**Key words** Anterolateral thigh flap, Perforator flap, Oncologic reconstructive surgery.

**Level of evidence** 4

\* Cirujano Plástico Oncológico.

\*\* Cirujano Plástico Oncológico, Coordinador del Grupo Grupo Reconstructivo Cirugía Plástica Oncológica, Instituto Nacional de Cancerología, Bogotá, Colombia.

## Introducción

El colgajo anterolateral de muslo es ampliamente conocido por su versatilidad en microcirugía para la cobertura de defectos tisulares. Fue descrito por Song en 1984 y desde entonces se considera una herramienta básica en la reconstrucción de defectos de tejidos blandos en cabeza y cuello, tórax, pared abdominal y extremidades (1).

La experiencia con su uso ha sido descrita por diferentes autores. Zhang en 1990 publicó la primera serie de casos utilizando este colgajo basado en la anastomosis que existe entre la rama descendente de la arteria circunfleja femoral lateral y la arteria femoral profunda o rama genicular lateral superior (2,3). También se ha empleado para defectos abdominales (4), perineales (5), inguinales (6), úlceras trocántereas, sacras e isquiáticas (7), e incluso como colgajo de flujo reverso para la cobertura de defectos de rodilla y de tercio proximal de la pierna (8). Aún así, a pesar de no ser una técnica nueva, su uso no está tan difundido en nuestro medio como se podría considerar ante la diversidad de defectos de tejido en que sería de utilidad.

El objetivo de este artículo es presentar una serie de casos en la que empleamos el colgajo anterolateral de muslo para la reconstrucción de defectos oncológicos. Describimos la técnica quirúrgica, las diferentes aplicaciones del colgajo como método reconstructivo y las complicaciones recogidas con la intención de promover su uso seguro y adaptado a las necesidades de la práctica clínica.

## Material y método

Recogimos los datos de pacientes con defectos de tejidos blandos como resultado de resecciones oncológicas en los que se había utilizado el colgajo anterolateral de muslo pediculado como método de cobertura entre marzo de 2011 y octubre de 2012 en el Instituto Nacional de Cancerología de Bogotá, D.C., Colombia. A todos los pacientes se les tomó consentimiento informado para la realización del procedimiento y para la divulgación fotográfica de su caso.

### Técnica quirúrgica

El colgajo anterolateral de muslo está irrigado por la rama descendente de la arteria femoral lateral, que dis-

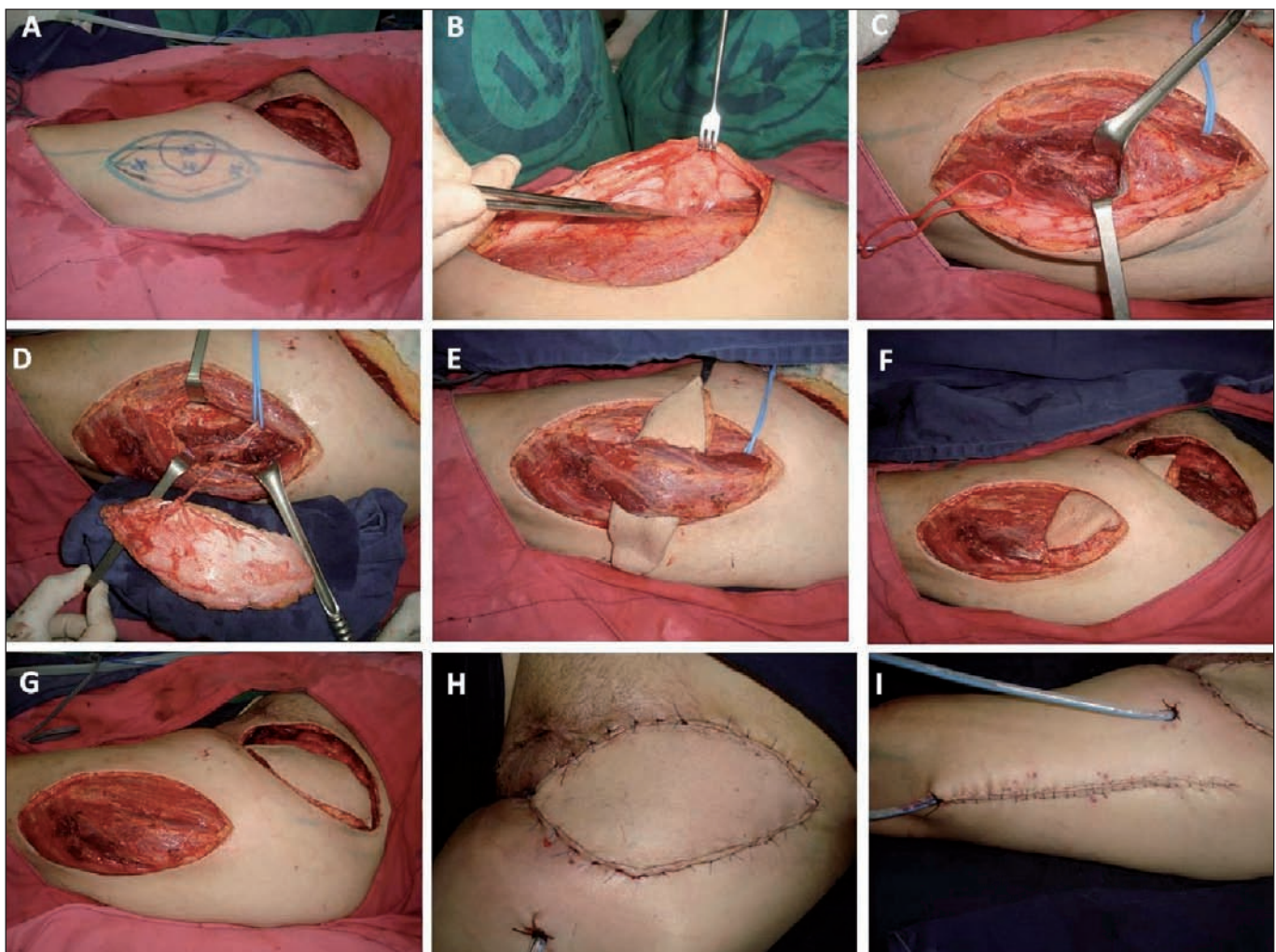


Fig. 1. Diseción de colgajo anterolateral de muslo pediculado para cobertura de defecto en región inguinal. A. Diseño de la isla de piel. B. Diseción de medial a lateral e identificación de perforantes. C. Diseción intramuscular. D. Colgajo liberado con diseción completa de perforante, rama descendente y arteria circunfleja lateral. E. Trasposición del colgajo por túnel debajo del recto anterior. F. Trasposición del colgajo por túnel subcutáneo al defecto. G. Colgajo en posición sobre el defecto y vista del área donante. H. Cierre de defecto con el colgajo. I. Cierre primario de la zona donante.

curre en sentido caudal por el borde medial del vasto lateral hasta alcanzar la rodilla. La arteria se acompaña de 2 venas concomitantes y del nervio motor del músculo vasto lateral. Los vasos perforantes a la isla de piel pueden ser músculo-cutáneos o septo-cutáneos, siendo los primeros más frecuentes (63-82%). El número medio de perforantes es de 2,5. Se pueden obtener dimensiones de colgajo hasta de 25 x 35 cm (9).

Para su realización se traza una línea que va desde la espina ilíaca ántero-superior hasta el borde súpero-lateral de la patela. Se marca el punto medio y alrededor se dibuja una circunferencia de 3 cm de radio donde se localizarán la mayoría de las perforantes. Algunos autores recomiendan para el abordaje realizar una incisión longitudinal 3 cm medial a este eje, mientras otros dibujan directamente sobre este punto de referencia la isla de piel de acuerdo al defecto. El punto pivote se sitúa 2 cm por debajo del ligamento inguinal en caso de utilizar el colgajo anterolateral de muslo de pedículo proximal, o entre 3 a 10 cm por encima de la patela en caso de utilizarlo de pedículo distal (2,3). Luego se procede a realizar el abordaje por el borde medial de la isla de piel, disecando de forma perpendicular hasta exponer la fascia y el recto femoral del muslo. Se continúa la disección a lateral. Incluyendo la fascia, hasta llegar al septo intermuscular donde se identifican las perforantes. Siempre que se requiera, se preferirá la perforante más distal que permitirá el mayor punto de rotación del colgajo. Se completa la incisión de la isla de piel en su borde posterior para levantar el colgajo. La disección de la perforante se continúa de forma proximal, bien sea a través del septo intermuscular o con segmento de vasto lateral en el caso de perforantes músculo-cutáneas, hasta continuarse con la rama descendente de la circunfleja lateral y su origen (Fig. 1) (2,3).

El procedimiento continúa de acuerdo a la localización del defecto. Para los defectos de la región inguinal, pubis y abdomen disecamos un túnel por debajo del músculo

recto anterior a nivel de su tercio proximal, preservando su inervación. Esto nos permite aumentar el arco de rotación del colgajo. Después realizamos un túnel subcutáneo que se continua adyacente al defecto. Finalmente trasponemos el colgajo y lo fijamos por planos. Dejamos los drenes respectivos (2,3). Para los defectos localizados en la región baja de la espalda, glútea, isquiática y cara posterior del muslo, disecamos un túnel subcutáneo al área adyacente del defecto. Para los defectos en la rodilla y en el tercio proximal de la pierna, preferimos continuar la herida hasta el defecto para la trasposición del colgajo (2,3).

Para la zona donante, llevamos a cabo un cierre primario cuando el ancho del colgajo es menor de 8 cm, o su cobertura con injerto de piel parcial en caso de que el defecto sea mayor (2,3).

## RESULTADOS

Fueron intervenidos 10 pacientes: 6 hombres y 4 mujeres, con una edad media de 58,7 años (entre 22 y 86 años). El tamaño promedio de los defectos a cubrir fue de 18,3 x 11,1 cm (rango entre 24 x 13 cm a 13 x 9 cm) y se localizaron en pubis, ingle, hipogastrio, rodilla y cara posterior de muslo. En 4 pacientes realizamos cierre primario y en 6 cubrimos la zona donante con injertos de piel parcial (Tabla I).

De los pacientes intervenidos 2 presentaron hematoma en el lecho receptor del colgajo que requirió drenaje quirúrgico, y 2 pérdida parcial del colgajo. Tratamos la zona cruenta resultante con curas y avance de colgajos locales. Solo 1 de estos pacientes coincidió con la presencia de hematoma en su postoperatorio. Un paciente presentó hernia femoral secundaria a defecto en la malla por reparación del defecto de pared abdominal que requirió una intervención adicional para su reparación.

Presentamos a modo de ejemplo ilustrativo de las aplicaciones del colgajo, 1 caso de cada una de las zonas tratadas.

**Tabla I. Descripción de los pacientes tratados con colgajo anterolateral de muslo pediculado (No se presentan en orden de intervención).**

PTS	EDAD	DIAGNÓSTICO	LOCALIZACIÓN	TAMAÑO DEL COLGAJO	TIPO DE CIERRE	COMPLICACIÓN
1	65	ADENOCARCINOMA DE COLON CON METÁSTASIS A PARED ABDOMINAL	HIPOGASTRIO - FOSA ILIACA DERECHA	24x10 cm	INJERTOS	HEMATOMA/PÉRDIDA PARCIAL
2	55	ADENOCARCINOMA DE COLON CON METÁSTASIS A REGIÓN INGUINAL	INGLE IZQUIERDA	20x15 cm	PRIMARIO	NO
3	74	MELANOMA	PUBIS	15x15 cm	PRIMARIO	SUFRIMIENTO
4	86	MIXOFIBROSARCOMA	CARA POSTERIOR MUSLO DCHO.	13x10 cm	INJERTOS	HEMATOMA
5	54	HIDRADENOMA NODULAR RECIDIVANTE	RODILLA DERECHA	13x9 cm	INJERTOS	NO
6	53	ADENOCARCINOMA DE ENDOMETRIO CON METÁSTASIS A PARED ABDOMINAL	PUBIS - HIPOGASTRIO	24x13 cm	INJERTOS	NO
7	55	CARCINOMA ESCAMOCELULAR DE PENE CON METÁSTASIS INGUINAL	INGLE DERECHA	18x10 cm	INJERTOS	NO
8	68	ADENOCARCINOMA DE APÉNDICE CON METÁSTASIS A PARED ABDOMINAL	FOSA ILIACA DERECHA	18x10 cm	PRIMARIO	SUFRIMIENTO/PÉRDIDA PARCIAL
9	22	FIBROMATOSIS	FOSA ILIACA DERECHA-HIPOGASTRIO	22x11 cm	INJERTOS	NO
10	55	CARCINOMA ESCAMOCELULAR CON METÁSTASIS INGUINAL	INGLE IZQUIERDA	16x8 cm	PRIMARIO	NO



### Caso 1. Defecto en región inguinal.

Paciente de 55 años con carcinoma escamocelular metastásico en región inguinal izquierda. Se le practicó resección quirúrgica local ampliada más vaciamiento ganglionar. La trasposición del colgajo se hizo pasando el colgajo por debajo del recto anterior para lograr un mayor rango de rotación del mismo (Fig. 1).

### Caso 2. Defecto en pubis e hipogastrio.

Paciente de 53 años con antecedente de carcinoma de útero y ovario con recaída en pared abdominal además de lesión retroperitoneal y hernia incisional sobre cicatriz de colostomía. Fue tratada por el Servicio de Cirugía Gastrointestinal practicándosele resección quirúrgica local ampliada de la lesión de la pared abdominal, resección de la lesión retroperitoneal y reparación del defecto de la fascia con malla.

Recibimos a la pacientes tras este procedimiento con un defecto desde región púbica a hipogastrio de 24 x 13 cm. Procedimos a su cobertura con colgajo anterolateral de muslo pediculado e injertos de piel parcial para la zona donante. Como en el caso anterior, realizamos la trasposición del colgajo por debajo del recto anterior (Fig. 2).

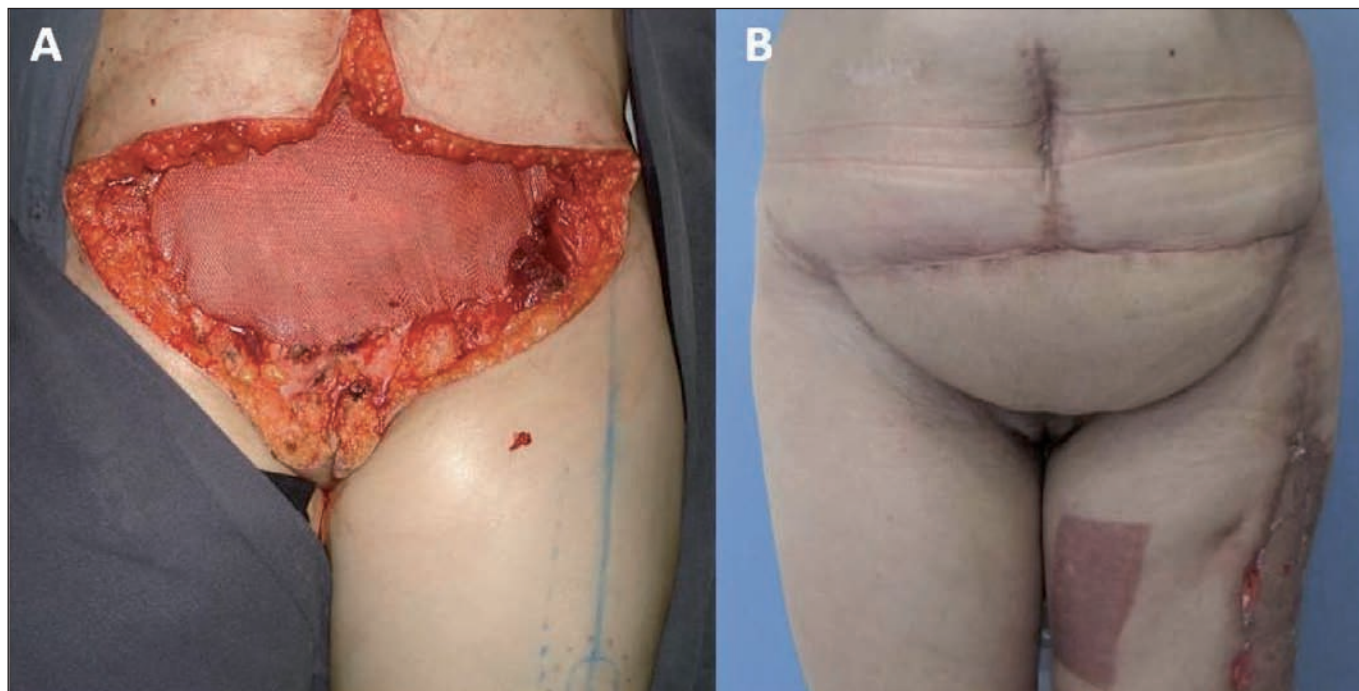


Fig. 2. A. Defecto inmediato tras resección quirúrgica oncológica de tumor que incluye pubis, hipogastrio y parte inferior de fosas ilíacas, empleando malla para la reconstrucción del defecto de pared abdominal. B. Postoperatorio a las 6 semanas de la intervención.

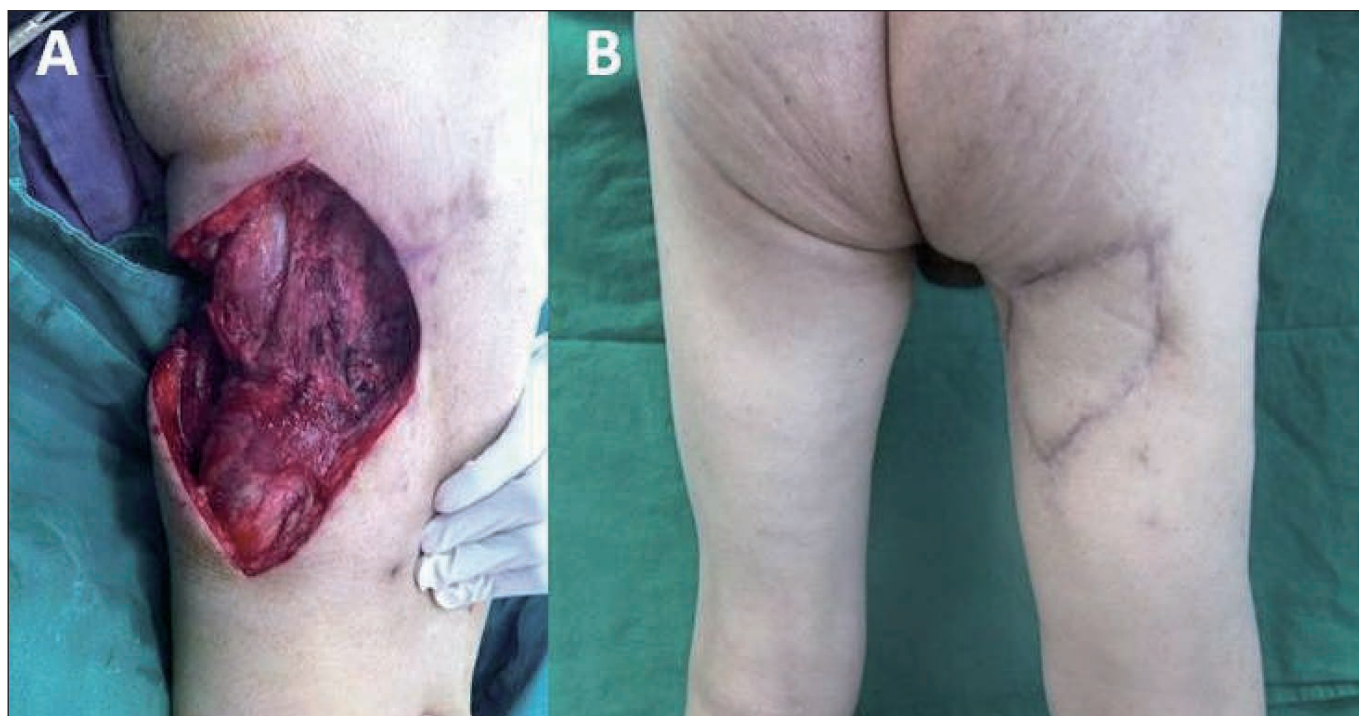


Fig. 3. A. Defecto tras ampliación de márgenes de resección oncológica en superficie posterior de muslo. B. Postoperatorio a los 4 meses.

### Caso 3. Defecto en superficie posterior de muslo.

Paciente de 86 años con mixofibrosarcoma en superficie posterior de muslo derecho, tercio proximal. El Servicio de Cirugía de Tejidos Blandos practicó resección quirúrgica local ampliada con cierre primario, resultando comprometidos los bordes profundo y medial; le practicaron nueva intervención para aplicación de bordes de resección.

Recibimos después al paciente con un área cruenta de 13 x 10 cm. Procedimos a su cobertura con un colgajo anterolateral de muslo pediculado e injertos de piel parcial de la zona donante. El paciente presentó hematoma postoperatorio por lo que requirió drenaje quirúrgico sin que se produjera sufrimiento del colgajo. Para la trasposición del colgajo realizamos un túnel subcutáneo de comunicación entre el defecto y la zona donante. Es importante tener en cuenta que al hacer esta trasposición nos aseguremos de que el pedículo no sufre algún tipo de torsión ni quede acodado al fijar el colgajo (Fig. 3).

### Caso 4. Defecto en rodilla.

Paciente de 54 años con diagnóstico de hidroadenoma nodular recidivante programado para resección quirúrgica local ampliada y reconstrucción. El defecto resultante fue de 13 x 9 cm. Para este tipo de defectos diseñamos el colgajo con flujo retrógrado basado en la red vascular de la rodilla. Tras identificar y diseccionar el vaso perforante a la isla de piel y su continuación con la rama descendente de la arteria circunfleja lateral, practicamos ligadura en su parte

proximal. Para la trasposición del colgajo preferimos continuar la herida hasta el defecto. Debemos tener en cuenta que el punto de rotación está aproximadamente 5 cm por encima de la patela (Fig. 4).

## Discusión

El Grupo de Cirugía Plástica Oncológica del Instituto Nacional de Cancerología de Bogotá introdujo como herramienta reconstructiva el colgajo anterolateral de muslo pediculado en marzo del 2011. Empleamos este colgajo en el Servicio en microcirugía como colgajo libre para la reconstrucción de defectos en cabeza, cuello y en extremidades (4-8). Su anatomía constante y la posibilidad de poder llevar un tejido adecuadamente irrigado con una gran isla de piel de forma pediculada a sitios adyacentes, proveen a este colgajo de una gran versatilidad para la cobertura de diversos tipos de defectos de partes blandas (1-3). La introducción en la práctica clínica de los colgajos de perforantes es un reto para el cirujano plástico. La dificultad técnica en la disección de la perforante añade un mayor tiempo quirúrgico a expensas de un procedimiento que resuelve de una manera óptima el defecto a reconstruir en casos en los que la opción alternativa puede incluir el cierre diferido, utilizar dos colgajo o más para la cobertura, o recurrir a la microcirugía. Estas opciones pueden incrementar el tiempo de recuperación del paciente, retardar el inicio del tratamiento adyuvante y alargar el tiempo quirúrgico en comparación con la oportunidad de realizar un abordaje definitivo con una sola intervención empleando el colgajo anterolateral de muslo pediculado.

Están descritas en la literatura diferentes variaciones a la técnica quirúrgica básica. La disección del colgajo por encima de la fascia tiene como ventaja una menor morbilidad del sitio donante, con disminución del dolor y de la debilidad en el postoperatorio (9,10). En los casos que presentamos, la disección se realizó incluyendo la fascia, lo que técnicamente permite una fácil identificación y manipulación de la perforante.

Para grandes defectos de la pared abdominal se puede realizar una disección amplia de la fascia en el muslo, incluyendo la fascia lata para la reparación de dichos defectos. En los casos que hasta ahora hemos realizado hemos preferido la reparación del defecto de pared abdominal de forma convencional con malla, pero también hemos encontrado de utilidad la inclusión de la fascia para permitir un mejor cierre por planos del defecto.

También puede incluirse en el colgajo el músculo vasto lateral, lo que resulta de utilidad para ocluir el espacio muerto, como sucede en los casos de úlceras por presión, o puede utilizarse también para la cobertura de material de osteosíntesis. En los casos tratados por nosotros en los que han quedado expuestos los vasos femorales tras la resección tumoral, hemos considerado de utilidad la inclusión del vasto lateral para asegurarnos una mejor cobertura de los mismos (2,3,7).

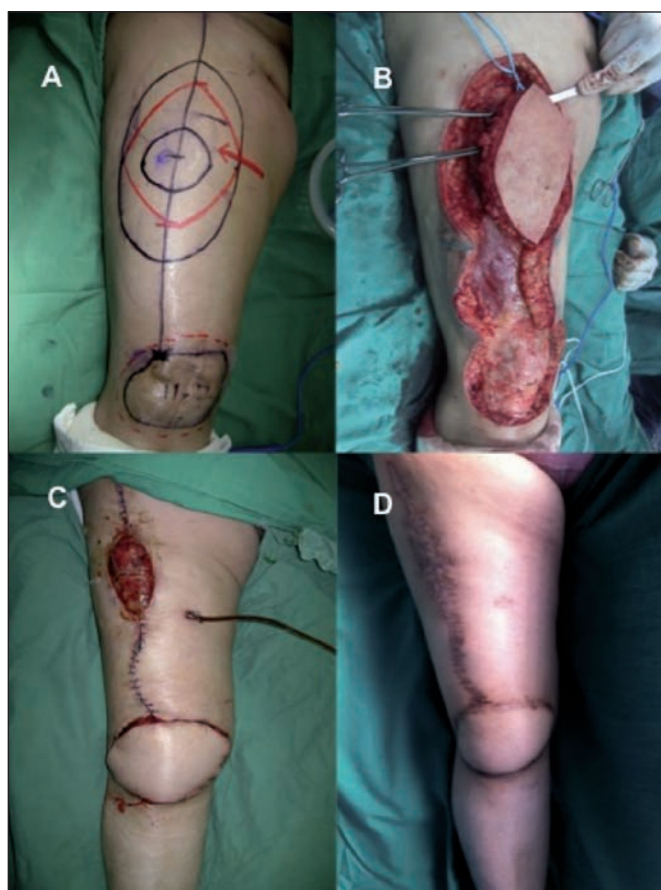

Fig. 4. A. Marcaje preoperatorio. B. Defecto tras resección tumoral y disección del colgajo. C. Isla de piel del colgajo en posición con cierre y defecto de la zona donante. D. Postoperatorio a los 3 meses.



Entre las complicaciones descritas se encuentran la dehiscencia de herida, la pérdida parcial del colgajo y la pérdida completa del mismo, que en la literatura revisada relacionan con la técnica quirúrgica. Townley y col. describen en su publicación los efectos sobre la zona donante, encontrando que el síntoma asociado más frecuentemente es el hormigueo (60%), seguido del dolor, prurito y herniación del músculo. No existe diferencia en la capacidad contráctil de los cuádriceps (2,10). En los casos que hasta ahora hemos realizado en el Instituto Nacional de Cancerología la pérdida parcial del colgajo se presentó en 2 pacientes (20% de los casos). Una de ellas la atribuimos en relación a un hematoma en el postoperatorio y otra a la aplicación en sí de la técnica quirúrgica.

## Conclusiones

Presentamos la experiencia hasta ahora recogida con resultados satisfactorios con el uso del colgajo anterolateral de muslo pediculado en la reconstrucción de defectos oncológicos. A nuestro juicio, la utilidad del colgajo hace que sea una herramienta fundamental en Cirugía Reconstructiva que todo cirujano plástico debe conocer.

## Dirección del autor

Dr. Marino Alejandro Cardona González  
Cirugía Plástica, Grupo Reconstructivo, Instituto Nacional de Cancerología  
Av. 1a No 9-85  
Bogotá, D.C., Colombia  
correo electrónico: dr.alejandrocardona@gmail.com

## Bibliografía

1. **Chen HG y Tang YB.:** Anterolateral thigh flap: an ideal soft tissue flap. *Clin Plast Surg.* 2003; 30: 383-401.
2. **Lannon, et al.:** Versatility of the proximally pedicled anterolateral thigh flap and its use in complex abdominal and pelvic reconstruction. *Plast Reconstr Surg.* 2011; 127: 677-688.
3. **Friji MT.:** Pedicled anterolateral thigh flap. A versatile flap for difficult regional soft tissue reconstruction. *Ann Plast Surg.* 2010; 64: 458-461.
4. **Ting J, et al.:** A pedicled anterolateral thigh flap for reconstruction of the epigastrium. Case report. *J Plast Reconstr Surg.* 2010; 63: e65-e67.
5. **Maxhimer JB, et al.:** Clinical applications of the pedicled anterolateral thigh flap in complex abdominal-pelvic reconstruction. *Ann Plastic Surg.* 2011; 66: 285-291.
6. **Evriviades D, et al.:** A pedicled anterolateral thigh flap for reconstruction after radical groin dissection. *Urology.* 2007; 70: 996-999.
7. **Wang CH, et al.:** Reconstruction of trochanteric pressure sores with pedicled anterolateral thigh myocutaneous flap. *J Plast Reconstr Surg.* 2010; 62: 1-6.
8. **Dermiseren ME, et al.:** Clinical experience with a reverse-flow anterolateral thigh perforator flap for the reconstruction of soft-tissue defects of the knee and proximal lower leg. *J Plast Reconstr Aesth Surg.* 2011; 64(12): 1613-1620.
9. **Masià J, Vives L.:** Colgajo anterolateral de muslo: anatomía quirúrgica, técnicas de disección y aplicaciones clínicas. *Cir plást. iberolatinoam.* 2006; 32(4):268-280.
10. **Townley WA, et al.:** Critical assessment of the anterolateral thigh flap donor site. *J Plast Reconstr Aesth Surg.* 2011; 64(12): 1621-1626.