

Síndrome de Prune Belly: cirugía para mejoría estética y reconstrucción abdominal

Prune Belly Syndrome: aesthetic improvement surgery and abdominal reconstruction



León Hernández, M.A.

León-Hernández, M.A.*, Acosta-León, J.**, Cárdenas-Camarena, L.***

Resumen

El Síndrome de Prune Belly (abdomen en ciruela pasa) es una enfermedad congénita rara en la que, además de las manifestaciones genitourinarias, la pared abdominal se ve afectada en todos los pacientes en diferentes grados.

Presentamos el caso de un varón con seguimiento de 15 años en el que se realizaron 2 cirugías de pared abdominal: la primera a la edad de 8 años con técnica de Montfort y la última 14 años después para corregir pliegues cutáneos y asimetría abdominal, realizando abdominoplastia con acceso de Grazer con el objetivo de colocar una malla de polipropileno para obtener mejor contención y a la vez mejorar la estética de la pared abdominal.

No se presentaron complicaciones en ninguno de los 2 procedimientos y los resultados estéticos obtenidos fueron muy satisfactorios.

Ofrecemos una alternativa quirúrgica para el tratamiento de aquellos casos en los que la primera cirugía no resuelve el defecto de pared y la anomalía estética abdominal.

Abstract

Prune Belly Syndrome is a rare congenital disease in which besides the genitourinary manifestations, the abdominal wall is affected in all patients with various degrees of involvement.

We present the case of a male with a follow-up of 15 years, during which 2 surgeries were performed in the abdominal wall: the first at age 8 with the Montfort technique, and the last one 14 years afterwards to correct skin folds and abdominal asymmetry, carrying out an abdominoplasty with the Grazer approach to achieve a better containment through a polypropylene mesh and enhancement of abdominal wall aesthetics.

There were no complications during the 2 procedures and very satisfactory aesthetic results were obtained.

We propose a surgical alternative for those cases in which the first surgery does not resolve wall defects and abdominal aesthetics.

Palabras clave Síndrome de Prune Belly, Abdominoplastia, Defectos de pared abdominal.

Nivel de evidencia científica 5

Key words Prune Belly Syndrome, Abdominoplasty, Abdominal wall defects.

Level of evidence 5

* Jefe del Servicio de Cirugía Plástica, Hospital Civil de Guadalajara. "Dr. Juan I Menchaca", Guadalajara, Jalisco, México.

** Servicio de Urología Pediátrica, Hospital Civil de Guadalajara. "Dr. Juan I Menchaca", Guadalajara, Jalisco, México.

*** Especialista en Cirugía Plástica, Estética y Reconstructiva, Innovare. Cirugía Plástica Especializada, Guadalajara, Jalisco, México.

Introducción

El Síndrome de Prune Belly o de abdomen en ciruela pasa, se caracteriza por la triada constituida por deficiencia congénita de la musculatura de la pared abdominal, anomalías del tracto urinario y criptorquidia bilateral, a lo que se pueden agregar anomalías músculo-esqueléticas y viscerales (1). Con una incidencia de 1/50.000 nacidos vivos, prevalece en el sexo masculino (97%) y puede asociarse también a anomalías cardíacas, gastrointestinales y ortopédicas.

Su causa no ha sido totalmente aclarada, aunque se considera que el defecto de este síndrome reside en la placa intermedio/lateral mesodérmica o prominencia genital así como en hipoplasia del primer segmento (1,2).

A diferencia de la mayoría de los protocolos internacionales que hacen énfasis en el tratamiento quirúrgico de los defectos urogenitales, presentamos en este artículo un caso de Síndrome de Prune Belly en el que hacemos referencia al tratamiento tanto reconstructivo como estético de la pared abdominal, ya que los pacientes presentan una gran frustración por la deformidad de su abdomen así como por la función del mismo.

Caso clínico

Varón con Síndrome de Prune Belly diagnosticado en el momento del nacimiento, con criptorquidia bilateral tratada mediante cirugía abierta: orquidopexia bilateral a los 2 meses de vida. Evolucionó con atrofia del testículo derecho que requirió orquiectomía y colocación de implante testicular a los 8 años de edad.

La evaluación del tracto urinario al nacer mediante ultrasonido renal encontró riñón izquierdo con hidronefrosis grado II y ausencia de riñón derecho; el uretrocistograma miccional mostró megavejiga y prolongación del domo hacia el uraco pero sin permeabilidad del mismo descartando reflujo vesicoureteral. Se optó por un seguimiento expectante del tracto urinario..

A los 8 años de edad se evaluó la pared abdominal con fines de reconstrucción, presentando tórax corto, abdomen distrófico con disminución de tejido muscular de pared y presencia de pliegues cutáneos (Fig. 1).

Bajo anestesia general inhalada realizamos abdominoplastia con técnica de Montfort, consistente en marcación y eliminación de elipse sobrante de piel abdominal, desde apéndice xifoides hasta región púbica. Esta elipse de piel se desepiteliza dejando una amplia zona de tejido graso y el ombligo en forma de isla (Fig. 2); la zona desepitelizada se incide en sus bordes laterales y se fija al peritoneo parietal, tras lo cual, se llevan los colgajos de piel al centro del abdomen dejando de esta forma una doble capa de tejido abdominal.

El curso postoperatorio transcurrió sin incidencias.

En el seguimiento clínico, a los 14 años el paciente no presentaba complicaciones urológicas, con uroculti-

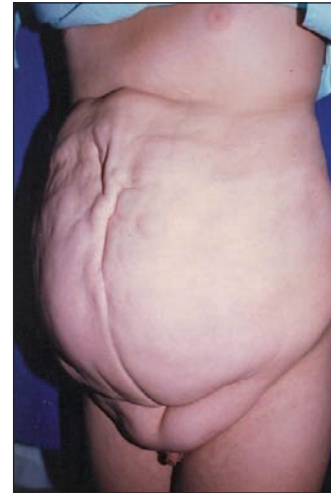

Fig. 1. Varón de 8 años de edad con disminución de músculos de la pared abdominal, tórax corto, disnea, y constipación intestinal.

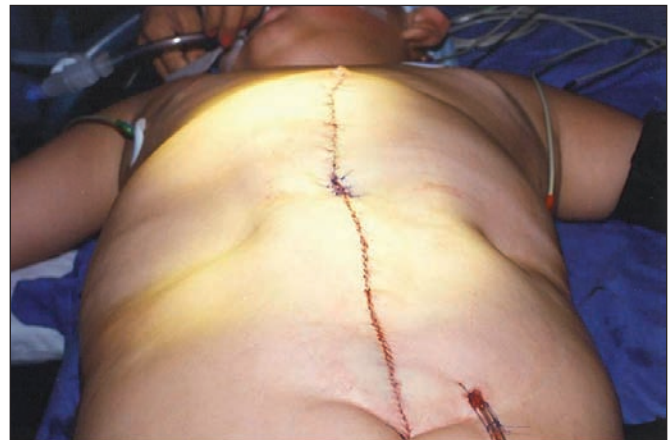

Fig. 2. Paciente intervenido mediante técnica de Montfort eliminando una elipse superficial de piel desde apéndice xifoides hasta pubis. Esta elipse de piel fue desepitelizada dejando tejido graso y cicatriz umbilical.

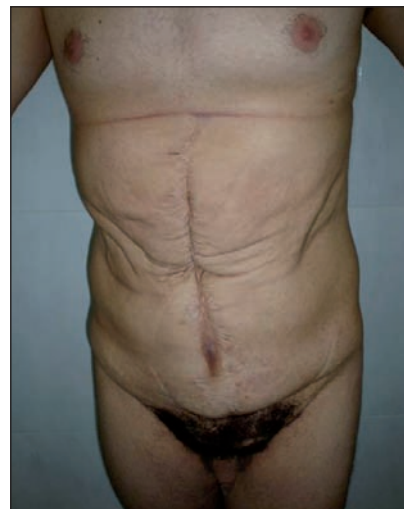

Fig. 3. El paciente a los 23 años de edad, momento en que solicita mejoría estética abdominal. Presenta debilidad del hemiabdomen derecho y disminución del tono muscular.

vos negativos, creatinina sérica de 0,8mg/dl y urodinamia con capacidad vesical de 650ml (ideal= 500ml). A los 23 años de edad (Fig. 3), el paciente presenta caracteres sexuales secundarios desarrollados, sin síntomas urológicos ni digestivos. En este momento solicita una mejoría estética abdominal.

Practicamos abdominoplastia con acceso de Grazer conservando el ombligo y colocando una malla de polipropileno de 15x15 cm en hemiabdomen derecho por considerar que era éste el lado de mayor afectación (Fig. 4). Recortamos el excedente de piel y suturamos los bordes del colgajo abdominal para lograr el cierre de la herida. La evolución cursó sin problemas postoperatorios y fue dado de alta hospitalaria a los 3 días de la intervención.

En la revisión 1 año después presenta heridas cicatrizadas, mejor tono de pared abdominal y mejoría estética de la pared abdominal (Fig. 5).

A los 5 años de la cirugía practicamos electromiografía selectiva de los músculos de la pared abdominal con registro de electrodo monopolar para músculos recto anterior, oblicuo externo e interno, para ambos lados, que confirma muy pobre patrón de inserción, contracción de rectos anteriores y oblicuos externos de ambos lados y mejor actividad de contracción para oblicuo interno izquierdo.

Discusión

La mayoría de los protocolos quirúrgicos internacionales para el tratamiento del Síndrome de Prune Belly dirigen su atención a resolver los problemas urológicos,

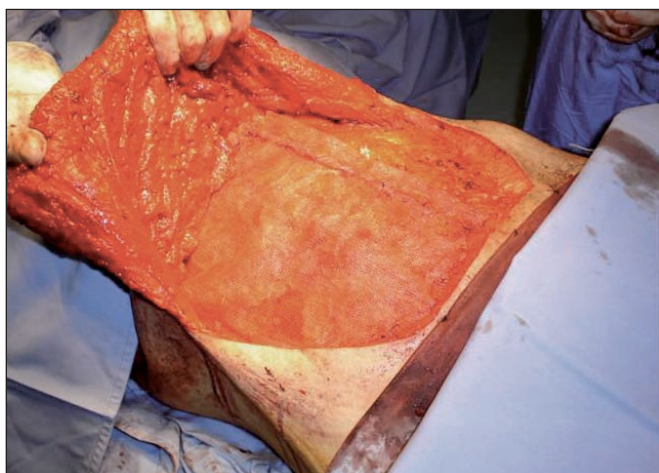


Fig. 4. Incisión y disección del colgajo; colocación de la malla de polipropileno.

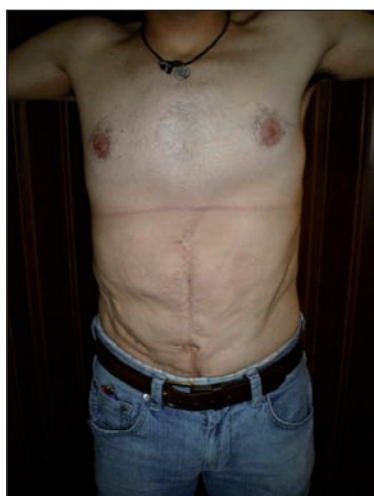

Fig. 5. Postoperatorio al año con mejoría del tono muscular y notable mejoría estética del abdomen.

dejando de atender en muchos casos el problema estético abdominal (3).

En el abordaje inicial de los pacientes con Síndrome de Prune Belly, la prioridad es el tracto urinario y la orquidopexia. El enfoque principal para la corrección del defecto abdominal se basa principalmente en la mejoría de la función respiratoria, en lograr un mejor vaciamiento vesical, una mejoría de la función intestinal y finalmente en las razones estéticas (3-6). En el caso que presentamos, se realizó una orquidopexia temprana y al no requerir tratamiento urológico con estomas cateterizantes como los casos presentados por Mc Evoy (6), pudimos realizar una técnica de abdominoplastia para contención de los órganos intraabdominales y mejoría cosmética sin riesgo de infección o necesidad de cuidar aspectos funcionales del conducto cateterizable (Mitrofanoff).

Algunos casos requieren una segunda cirugía de la pared abdominal con fines estéticos o para ofrecer mayor soporte y contención de la misma, por lo que en nuestro paciente decidimos utilizar una malla de polipropileno que provoca formación de tejido cicatricial y posibilita un mayor soporte de la pared, siendo posible su colocación mediante técnica de Grazer que es conocida por dejar una cicatriz baja que se puede ocultar usando ropa común; evitamos así las incisiones transversas u oblicuas que emplean otras técnicas correctivas descritas para este padecimiento (6). Randolph (4) pregona una incisión desde el borde costal de la 12ª costilla hasta el borde costal de la costilla contralateral.

La técnica quirúrgica de Monfort (5) propone una incisión vertical con la creación de una doble capa abdominal, que fue la que se utilizó en nuestro paciente a la edad de 8 años, pero que no resolvió los pliegues redundantes, por lo que realizamos una segunda cirugía a la edad adulta mediante la técnica descrita para mejorar la estética abdominal y posibilitar a la vez la colocación de una malla de polipropileno en la pared del lado de mayor afectación, aumentar el tono muscular y asimismo resecar la piel redundante, con lo que logramos una disminución notable de los pliegues abdominales.

La electromiografía postoperatoria también demostró que el lado de mayor afectación muscular fue el derecho, con menor inserción y contracción muscular.

En los pacientes con Síndrome de Prune Belly recomendamos realizar técnica de Montfort en la edad pediátrica aprovechando el momento para la reconstrucción del tracto urinario si así lo requiere, y para la orquidopexia en un sólo tiempo quirúrgico. Asimismo, si durante el seguimiento el paciente presenta pliegues abdominales o abdomen péndulo, proponemos llevar a cabo una segunda cirugía con colocación de malla de polipropileno mediante abdominoplastia con técnica de Grazer, a fin de ofrecer mejoría estética y contención de los órganos intrabdominales.

Conclusiones

Una vez resueltos los problemas propios del Síndrome de Prune Belly como son los trastornos urológicos y la criptorquidia, debemos poner especial atención en el seguimiento de estos pacientes no sólo en cuanto a la situación de su tracto urogenital, sino también valorando su problema abdominal, ya que los problemas funcionales y estéticos que este síndrome conlleva pueden resultarle incapacitantes.

Dirección del autor

Dr. Miguel Ángel León Hernández
Av. Tepeyac 1287-105
Colonia Chapalita Oriente.
C.P 45040. Zapopan, Jalisco, México.
correo electrónico: elcirujanodelamor@doctor.com

Bibliografía

1. **Cabanillas LP, Albuja BP, Cisneros IL.:** Síndrome de Prune Belly. *Rev Chil Pediatr* 2001; 72(2): 135-138.
2. **Randolph J, Cavett C.:** Surgical correction and rehabilitation for children with Prune-Belly Syndrome. *Ann Surg* 1981; 193(6): 757-762.
3. **Monfort G, Guys JM, Bocciardi A.:** A Novel Technique for reconstruction of the abdominal wall in the Prune Belly Syndrome. *J Urol* 1991; 146(2(Pt2): 639-640.
4. **Franco I.:** Laparoscopic assisted modification of the Firlit abdominal wall placcation. *J Urol* 2005; 174 (1): 280-283.
5. **Randolph JG.:** Total Surgical Reconstruction for patient with abdominal muscular deficiency (Prune Belly) Syndrome. *J Ped Surg* 1977; 12:1033.
6. **McEvoy HC, Moss ALH.:** Prune Belly Syndrome and abdominal wall reconstruction. *Eur J Plast Surg* 2006; 29:177-180.