

Tratamiento de las úlceras crónicas de las piernas con láser de Er: YAG y tecnología RecoSMA

Treatment of chronic lower extremity ulcers with Er:YAG laser and RecoSMA Technology



Hernández, E.

Hernández, E.*, Khomchenko, V.**, Sola, A.***, Pikirenia, I.I.****, Alcolea, J.M.*****, Trelles, M.A.*****

Resumen

Las úlceras crónicas de los miembros inferiores (UCMI) tienen una elevada prevalencia, etiología diversa y son de difícil curación. El objetivo del presente estudio es evaluar los resultados alcanzados en su curación mediante el empleo de un láser de Erbium:YAG con tecnología RecoSMA. Este láser y sistema de tecnología emite energía en forma de miles de microhaces induciendo microablación de la epidermis y actuación en las células de la dermis por efecto mecánico-acústico.

Tratamos con irradiación semanal 17 pacientes durante 3 meses. La evaluación de resultados se realizó mediante cuestionarios y correlación clínica e histológica, realizando fotografías antes de cada sesión de tratamiento (12 en total), y su correspondiente análisis con asistencia de un programa informático.

Los resultados mostraron curación completa, o reducción del área de las úlceras en aproximadamente el 50% de su superficie inicial en más del 50% de los pacientes. En el estudio estadístico empleamos t de Student y test exacto de Fisher y obtuvimos resultados estadísticamente significativos, con $p < 0,05$.

El láser de Er:YAG y la tecnología RecoSMA basada en ópticas que convierten el haz del láser en miles de microhaces no solamente se absorbe en la superficie del tejido, sino que penetra en la dermis y, por mecanismo mecánico-acústico, produce efectos de resonancia eficaces para producir regeneración tisular. Su empleo en las UCMI de difícil solución es una alternativa de tratamiento eficaz y seguro.

Abstract

Chronic lower extremity ulcers (CLEU) have a high prevalence, present various aetiologies and are difficult to heal. The aim of the present study is to evaluate the results achieved in healing CLEU using an Erbium:YAG with RecoSMA technology. This laser emits energy in thousands of microbeams causing superficial epidermal ablation by thermal effect, and a limited cell membrane destruction in dermis due to a mechanical-acoustic effect.

Evaluation of results achieved was carried out in 17 patients enrolled in the study by questionnaires, histologies and clinical visual correlation of progress by photographs taken before each session (12 session in total), which were analyzed with the help of a computer program.

Results after 12 treatment sessions showed complete healing of ulcers or a decrease of their initial area in at least 50% in more than 50% of patients treated. The t Student test and Fishers' exact test were used for the statistical analysis noticing that results obtained were statistically significant with $p < 0,05$.

The Er:YAG laser and RecoSMA technology, based on a system of optics which converts the laser beam in thousands of microbeams, it is not only absorbed in the tissue surface, but penetrates in the dermis. The acoustic-mechanical mechanism produces effective resonance effects to achieve tissue regeneration. This technology used on difficult CLEU offers an effective and safe treatment alternative.

Palabras clave Úlceras, Úlceras crónicas miembros inferiores, Láser Erbium, YAG, Tecnología RecoSMA.

Nivel de evidencia científica 4

Key words Ulcers, Chronic lower limb ulcers, Erbium, YAG laser, laser, RecoSMA technology.

Level of evidence 4

* Cirujano Vascular, Servicio de Cirugía Vascular, Hospital Viamed Monegal, Tarragona, España.
 ** Doctor en Física, Investigador Científico, LINLINE, Development and Construction of Medical Systems, Antonovskaya UI, Minsk, República de Bielorrusia.
 *** Licenciado en Ingeniería de Computadoras, Departamento de Ingeniería de Computadoras, Universidad de Málaga, Málaga, España.
 **** Doctor en Medicina y Cirugía, Jefe del Departamento de Trasplantes de la Academia Médica de Educación Postgrado de Bielorrusia, Hospital de Minsk, Bielorrusia.
 ***** Licenciado en Medicina y Cirugía., Máster en Medicina Estética, Instituto Médico Vilafortuny, Cambrils, Tarragona, España.
 ***** Cirujano Plástico, Instituto Médico Vilafortuny, Cambrils, Tarragona, España.

Introducción

Las úlceras crónicas de los miembros inferiores (UCMI) tienen una elevada prevalencia (1). En cuanto a su etiología, se estima que un 90% son de origen venoso, un 5% de origen isquémico, un 4% mixtas (arterial y venoso) y en 1% actúan otras causas, principalmente linfáticas y/o por vasculitis (2).

Su tratamiento emplea multitud de sistemas de cura, pero básicamente hay que considerar dos aspectos: la enfermedad de base y el tratamiento local o cura húmeda para lo que pueden utilizarse gran cantidad de productos farmacológicos (3).

Se sabe que el tratamiento láser con bajas dosis de energía produce efectos bioestimuladores, actuando en base a diferentes mecanismos de activación tisular y de vasodilatación capilar y arteriolar (4).

El presente estudio prospectivo tiene como objetivo describir el comportamiento de las UCMI cuando se emplea el láser de Erbium:YAG de alta energía equipado con un sistema óptico de particular forma de emisión. El láser emite en 2940 nm de longitud de onda y la tecnología RecoSMA que emplea, por acción mecánico-acústica, produce efectos de resonancia en el interior de la dermis que activan la regeneración del tejido. Analizamos la evolución de las UCMI tratadas con este sistema en un número predeterminado de sesiones, así como los factores que influyen en el proceso evolutivo.

Material y método

Realizamos un estudio prospectivo en 17 pacientes, 15 mujeres y 2 varones, con edad media de 69 años (rango entre 50 y 87 años). Los factores de riesgo cardiovascular que presentaban los pacientes eran: 8 diabéticos tipo II (47,1%), 8 hipertensos (47,1%), 5 dislipémicos (29,4%), y un paciente fumador (5,9%) (Tabla I).

Tabla I. Datos de los pacientes y características de las úlceras en el grupo de estudio

DATOS DEMOGRÁFICOS DE LOS PACIENTES			
	Mínimo	Máximo	Media
EDAD (años)	50	87	69
TIEMPO DE EVOLUCIÓN (meses)	1	24	10,65
TAMAÑO (cm ²)	2	36	15,88
CARACTERÍSTICAS DE LAS ÚLCERAS			
Etiología	Localización	Infección previa	
IVC*: 14 (82,4%)	Derecha: 6 (40%)	NO: 12 (70,5%)	
Mixta: 2 (11,8%)	Izquierda: 7 (46,6%)		
Linfáticas: 1 (5,9%)	Bilateral: 2 (13,3%)	SI: 5 (29,5%)	

IVC: insuficiencia venosa crónica.

El tratamiento se realizó con láser de Erbium:YAG (Er:YAG), que incluía la tecnología RecoSMA acoplada a la pieza de mano, en la ventana de salida del haz láser (Fig. 1).

El protocolo para la realización de los tratamientos fue aprobado por el Comité de Ética correspondiente del centro donde se realizó el estudio, el Hospital Viamed Monegal, de Tarragona, España.

Los pacientes que se enrolaron en el estudio fueron seleccionados atendiendo a los siguientes criterios de inclusión:

- Pacientes que aceptaron firmar el consentimiento informado una vez que se les informó en detalle de la naturaleza del estudio. Se les dejó claro que el punto final del tratamiento era la evolución de la UCMI hasta su cierre o reducción y/o que ésta presentara condiciones favorables para ser tratada con injertos de piel de espesor parcial.
- Pacientes con UCMI de etiología venosa, linfática y mixta (arterial y venosa) de una evolución no inferior a 6 meses. Del total seleccionado, 14 fueron de origen venoso, 2 eran mixtas y 1 paciente presentaba úlcera de origen linfático.
- Pacientes refractarios a los tratamientos estándar aplicados por un período de al menos 2 meses sin variaciones, y que no tuvieran infección concomitante o tomaran antibióticos.
- Ausencia de infección en el área ulcerada, para lo cual se realizaron cultivos seriados. Aquellos pacientes en los que el cultivo demostró infección fueron tratados, y una vez que los cultivos fueron negativos, se esperó durante un período de 1 mes más a fin de ver una posible mejoría de la úlcera. Si se observó mejoría, se rechazó al paciente para su participación en el estudio.

Realizamos en todos los pacientes un estudio ecográfico doppler (Sonosite® MicroMaxx® con sonda lineal multifrecuencia, SonoSite Inc., EE.UU.) para evaluar su estado circulatorio y ayudar a determinar la etiología de la úlcera.




Fig. 1. A), Pieza de mano que contiene el láser de Er:YAG. La flecha indica la localización de la boquilla correspondiente a la tecnología RecoSMA. B) Detalle de la boquilla RecoSMA, que se acopla a la pieza de mano, directamente en línea con la salida del haz del láser de Er:YAG. A su vez, la pieza de mano se conecta por un "cordón umbilical" a la consola, donde se encuentra la fuente de alimentación del láser, así como el software del sistema.

El programa de tratamiento consistió en una sesión de irradiación en el lecho de la úlcera y alrededor de la misma hasta formar un rectángulo de 5 cm por fuera de cada uno de los lados de la úlcera (Fig. 2).

En caso de existir queratinización o tejido con aspecto de sequedad y descamación en los márgenes y hacia el exterior de la úlcera, al inicio del tratamiento empleamos la energía del láser de Er:YAG pero sin la pieza de mano de la tecnología RecoSMA, para conseguir así un efecto de ablación y eliminar el tejido desecado formado por capas de queratina y/o células muertas y detritus.

Las sesiones de tratamiento se practicaron en dosis de 3,2 J/cm², en pulsos de 3 Hz y 3 pases del láser sobre toda la superficie (la úlcera en sí y el tejido vecino), en 1 sesión semanal, hasta un máximo de 3 meses; es decir, 12 tratamientos de irradiación láser. Decidimos por consenso que el punto final fueran 3 meses a fin de tipificar la eficacia del tratamiento, obteniendo el cierre o reducción de la lesión o disponiendo el área en condiciones adecuadas para que pudiera recibir un injerto cutáneo.

Todos los pacientes del grupo de estudio acudieron a todos los tratamientos y no registramos abandonos a causa de sintomatología secundaria desarrollada durante el tratamiento láser.

Sistema láser y tecnología RecoSMA

Empleamos la radiación del láser de Er:YAG de 2940 nm de longitud de onda que es eficazmente absorbida por el agua. La energía de este láser, gracias a la tecnología RecoSMA basada en un sistema de ópticas, convierte el haz principal del láser en miles de microhaces. La energía emitida en pulsos que interactúa con el tejido se modula espacialmente, de manera que la estructura regularizada de máximos y mínimos de dosis no solamente se absorbe en la superficie del tejido irradiado, sino que penetra y ejerce también efectos en la dermis por

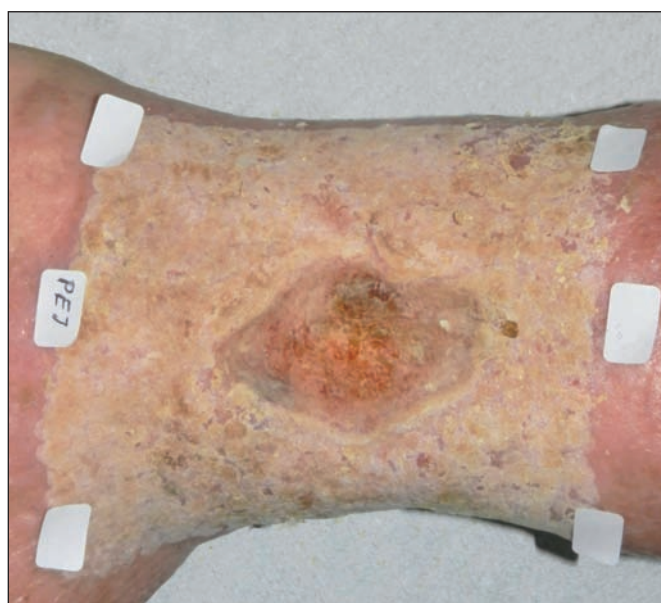

Fig. 2. Aspecto de una úlcera inmediatamente después del tratamiento láser. Se observa la lesión tratada sobrepasando aproximadamente 5 cm por cada lado.

efecto de resonancia. La absorción superficial de la energía láser origina ondas acústicas potentes que se transmiten al interior de la dermis, y por efecto de resonancia, provocan reacción en el tejido con actividad reparativa. El área de irradiación de alta energía tiene una dimensión de 50 x 50 micrones. Los múltiples haces láser de la tecnología RecoSMA localizan su impacto a una distancia de 50 micras unos de otros, con una duración de pulso láser menor que el tiempo de relajación térmica de la piel (5).

El ajuste de los valores óptimos de la dosis de energía, de alrededor de 3 J/cm², junto a la longitud del pulso láser, permite conseguir áreas superficiales de microablación con una profundidad suficiente para eliminar capas de células superficiales de la epidermis, pero sin superar el grosor de esta capa de la piel. La penetración de la energía láser se produce por mecanismo mecánico-acústico, y los efectos de activación de la regeneración tisular que se observan se producen por resonancia de las ondas formadas por la energía láser. A medida que la onda acústica se desplaza hacia el interior de la dermis, la potencia decrece hasta niveles de seguridad que no interfieren en la viabilidad del tejido. La densidad de las microzonas de efecto en el tejido se obtiene por 10.000 microhaces láser por cm². En la dermis, el efecto mecánico-acústico originado por las múltiples microablaciones del impacto en la superficie, genera ondas acústicas que actúan como microexplosiones en el interior del tejido. La capacidad de cada una de las ondas generadas no sería suficiente para lesionar las células de la dermis; sin embargo, bajo la interferencia de las ondas y la multiplicación de la resonancia que ocurre al entrecruzarse entre sí, se produce un incremento de la potencia local que actúa en el tejido y que tiene capacidad para causar destrucción mecánica de las membranas celulares, del núcleo y del citoplasma.

La acción en el interior del tejido se observa hasta una profundidad de 6 mm, y el resultado del efecto de resonancia y de interacción entre las ondas es la formación de microáreas constituidas por células dañadas por efecto

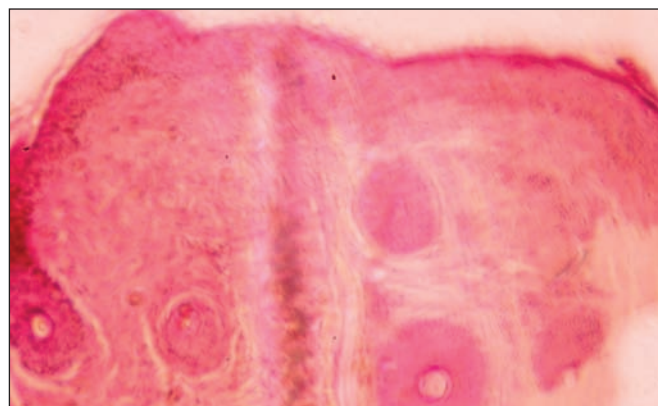


Fig. 3. Piel (x125, HE/EO), inmediatamente después de pasar el láser de Er:YAG con la tecnología RecoSMA. Se observa fina ablación de la epidermis superficial sin coagulación residual. El fenómeno de gelificación (hialinización) de la dermis se ha producido por efecto de choque y resonancia entre las ondas de la energía del láser que colisionan entre sí. No se observa efecto térmico residual. Las imágenes se corresponden con un efecto mecánico-acústico.

mecánico de empuje. Las áreas de células dañadas son de tamaño equiparable al de las células individuales, y se sitúan entre las células no lesionadas. Estas microlesiones son las responsables de inducir la formación de tejido sano y, bajo este tratamiento, el mecanismo de crecimiento de tejido fibroso de respuesta no acontece, en tanto que microscópicamente no se observa daño térmico (Fig. 3).

Evaluación objetiva y subjetiva de los resultados

Realizamos un análisis descriptivo de los siguientes parámetros: al inicio del tratamiento y al final y 3 meses después de iniciar el protocolo de tratamiento. Consideramos el síntoma dolor en la zona de la úlcera y la reducción de la misma al final del ciclo de tratamientos. Para la evaluación subjetiva empleamos cuestionarios en los que cada paciente debía estimar el dolor, sangrado y sus consideraciones personales respecto de la lesión crónica en cuanto a tamaño y respuesta al tratamiento. A tal efecto empleamos escalas analógicas graduadas entre 1 a 10, siendo 1, Mínimo; 5, Medio y 10, Máximo. Empleamos la misma escala para definir el grado de dolor, determinar el sangrado y la reducción del tamaño de la úlcera.

Una vez realizado cada tratamiento, dimos instrucciones a los pacientes de no aplicarse ningún tipo de producto sobre la úlcera. Únicamente se cubrió la lesión con gasas parafinadas sin aplicar ningún tipo de compresión.

El área tratada fue fotografiada a una distancia constante de 30 cm bajo las mismas condiciones de luz y ambiente, usando una cámara digital (Canon EOS 400D, Tokina ATX Pro 100 f 2.8) con una lente macro (Sea & Sea flash Macro DRF 14; Canon, Tokio, Japón). Las fotografías fueron tomadas antes de la primera sesión de láser y semanalmente antes de cada tratamiento. La última fotografía se hizo antes de realizar el último tratamiento del estudio, 3 meses después del inicio. El análisis visual del conjunto de fotografías de evolución de las UCMI lo hizo un médico independiente del estudio, experto en el tratamiento de úlceras.

Las fotografías también sirvieron para la evaluación objetiva, que realizamos mediante estudio asistido por ordenador a fin de determinar el área de la lesión y su evolución bajo el tratamiento láser.

Por último, evaluamos los siguientes factores como predictivos en la reducción de la úlcera (reducción superior al 50%): edad, sexo, factores de riesgo cardiovascular (hipertensión arterial, diabetes, dislipemia y tabaquismo) y también la etiología, tiempo de evolución, tamaño inicial de la úlcera y número de sesiones láser. En la determinación de los factores predictivos de la úlcera al final del tratamiento consideramos como reducción eficaz cuando ésta fue superior al 50% del área de la lesión inicial.

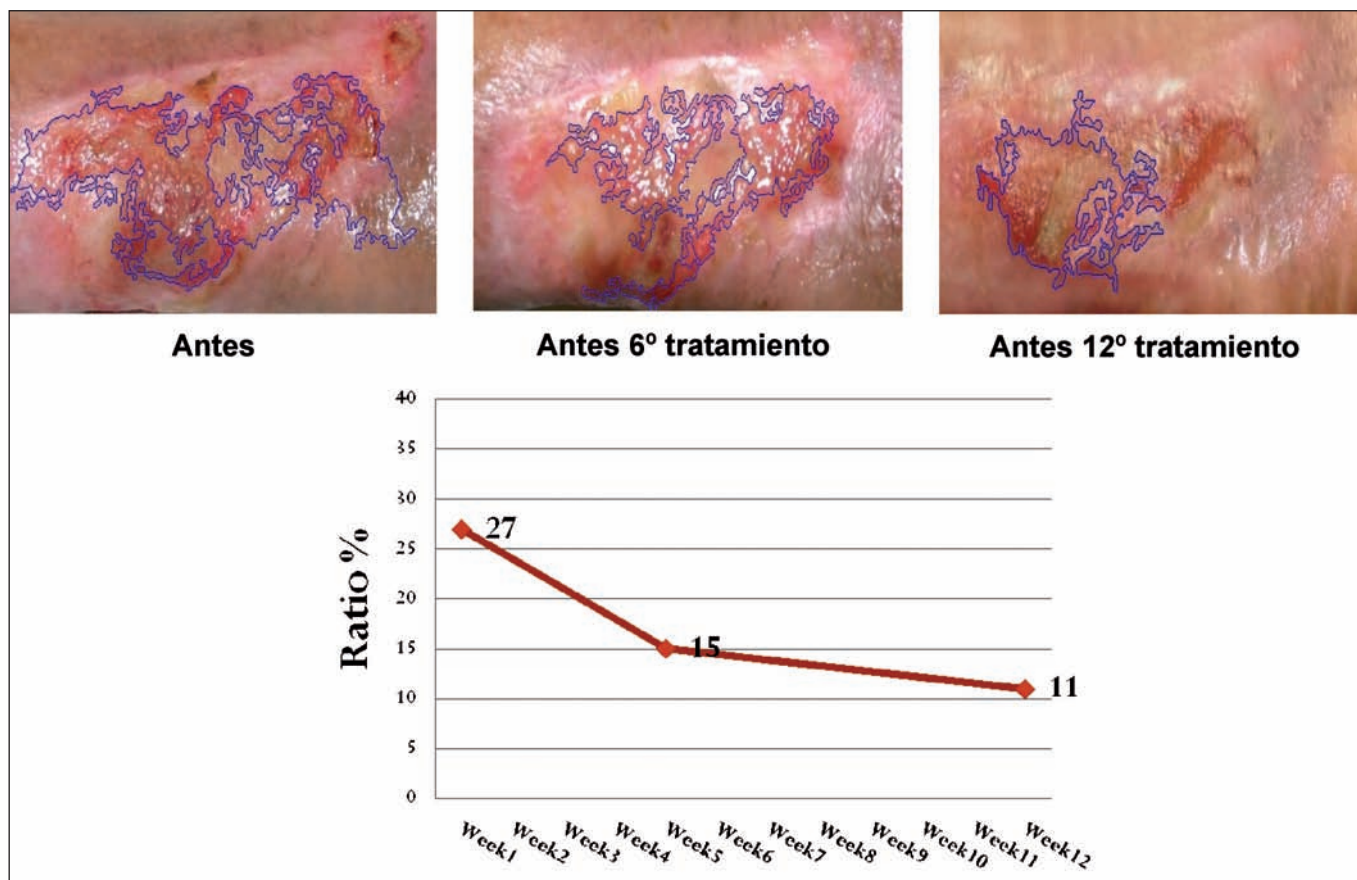


Fig. 4. Varias imágenes secuenciales de la evolución de la úlcera en tratamiento con láser de Er:YAG y tecnología RecoSMA. Paciente N° 6 del estudio. El software del ordenador ha delineado la silueta de los bordes de la úlcera, lo que permite comparar el área de la lesión y su evolución midiendo el número de píxeles. Las imágenes de la úlcera, en sus dimensiones y características de color y contraste, han sido normalizadas por el programa de ordenador. Abajo se muestra en el gráfico los detalles que da el ordenador sobre la evolución en porcentajes de la mejoría de acuerdo a los sucesivos tratamientos.

Evaluación por ordenador

Realizamos la evaluación por ordenador de las fotografías (6) empleando principalmente las imágenes obtenidas antes y al final, y 3 meses después de iniciadas las sesiones láser con la finalidad de obtener una visión global de los efectos del tratamiento. No obstante, tomamos además fotografías antes del inicio de cada una de las sesiones de tratamiento láser para poder observar con detalle su evolución.

Los datos de cada paciente fueron almacenados en su carpeta correspondiente con las fotografías de sus úlceras. La imagen fotografiada cada vez correspondió a todo el área tratada, de la que se extrajeron muestras tipificadas de la úlcera. Las muestras se normalizaron automáticamente en su tamaño en función del número de píxeles por área de la lesión. En el programa de análisis por ordenador se utilizaron técnicas genéricas ampliamente aceptadas en el ámbito del procesamiento de imagen (segmentación por detección de bordes y cierre del objeto), además de dar soluciones específicas en el dominio del problema; es decir, filtrado de señales a partir de sus descriptores morfométricos. Las técnicas utilizadas nos permitieron realizar un tipo de análisis completamente independiente y robusto de los parámetros de contraste y luminosidad, así como la discriminación entre los elementos de interés (úlceras) y el ruido de la imagen (7). Al realizar todo el proceso automáticamente, conseguimos de forma precisa obtener áreas de interés para el examen de acuerdo a la evaluación de los cambios clínicos objetivos observados en las lesiones, y que resultaron altamente repetibles para su control. Gracias al programa de ordenador se implementó una invariante de la condición de acuerdo a cómo se había realizado la fotografía en lo referente a su luminosidad, contraste y calidad digital de imagen, y también, las variaciones de la escala y posibles rotaciones del área de la lesión examinada (8).

Este proceso de análisis también permitió vincular los resultados de las fotografías de antes de iniciar el tratamiento y antes del último tratamiento láser. Además, pudimos realizar una comparación del estado de la úlcera en diferentes etapas del tratamiento y trasladar los resultados a un gráfico para expresar el ratio del proceso de evolución de cada úlcera, facilitando de esta manera la visualización simultánea de todas las fases del tratamiento. Así mismo, utilizamos las diferencias observadas como medidas comparativas para mostrar el porcentaje de mejoría y la eficacia del tratamiento. La eficacia de efectos del tratamiento se determinó por el cambio en la forma, área de la lesión y por su aspecto.

Análisis estadístico

Para el análisis estadístico empleamos el programa informático SPSS® v. 22 para Windows, utilizando el test de Student para variables cuantitativas y el test exacto de Fisher, al ser una muestra pequeña, para variables cualitativas. Consideramos estadísticamente significativo una $p < 0,05$.

Histologías

Cinco pacientes, de los 17 enrolados en el estudio, fueron seleccionados aleatoriamente para tomar muestras de sus úlceras antes del inicio del tratamiento; a las 6 semanas, antes de la correspondiente sesión de tratamiento (6ª sesión); y antes de la sesión número 12 de tratamiento (12ª semana). Para ello anestesiábamos el punto de toma de la muestra con lidocaína sin epinefrina y empleamos un *punch* de 2 mm de diámetro. Las muestras fueron procesadas rutinariamente y teñidas con hematoxilina/eosina (HE/EO). El análisis de las muestras fue realizado por el Servicio de Patología del Hospital de Minsk (Bielorrusia), que era ajeno a los detalles del estudio.

RESULTADOS

Las características de las úlceras en cuanto a su longitud media, en el axis más grande, fue de 20 cm antes de iniciar el tratamiento, con un área promedio de 15 cm² (rango de 2 a 36 cm). El tiempo de tratamiento máximo que siguieron todos los pacientes fue de 12 semanas.

Al inicio del tratamiento, en una escala de 1 a 10 (1 sin dolor, 10 máximo dolor) los pacientes presentaron una media de 4,7 puntos (rango de 1 a 8). Al final del tratamiento objetivamos una reducción del síntoma dolor en más de un punto en la escala, con una media de 3,06 (rango de 0 a 6).

En cuanto al sangrado de la úlcera, medido en una escala de 1 a 10, observamos un incremento del signo de sangrado coincidiendo con el progreso del número de sesiones láser. Al inicio del tratamiento los pacientes presentaron un sangrado de 3,53 de media (rango de 1 a 6) y al final del tratamiento fue de 6,29 de media (rango de 3 a 9).

Sobre la reducción del tamaño de la úlcera al final del tratamiento, 3 pacientes (17,6%) presentaron una reducción inferior al 25%; 4 pacientes (23,5%) presentaron una reducción de entre el 25-50%; 2 pacientes (11,8%) presentaron una reducción de entre el 50-75%; 4 pacientes (23,5%) tuvieron una reducción superior al 75%, y 4 pacientes (23,5%) tuvieron un cierre completo de la UCMI (Fig. 5-11).

En la determinación de los factores predictivos, indicativos de la úlcera al final del tratamiento, consideramos como reducción eficaz cuando ésta fue superior al 50% del área inicial de la lesión. Los factores que influyeron de forma estadísticamente significativa en la evolución fueron: la edad ($p=0,024$), el tiempo de evolución de la úlcera ($p=0,005$), y los factores de riesgo como hipertensión arterial ($p=0,015$) y diabetes ($p=0,015$) (Tabla II). Los demás factores evaluados no tuvieron significación estadística en la evolución de las úlceras.

Evaluación por ordenador

En el caso de la evaluación objetiva a través del análisis de imagen por ordenador, el software determinó una tendencia general de disminución del área ocupada por la lesión en un alto porcentaje de los pacientes estudiados (80%). Del 80% anterior, la aplicación determinó el cie-

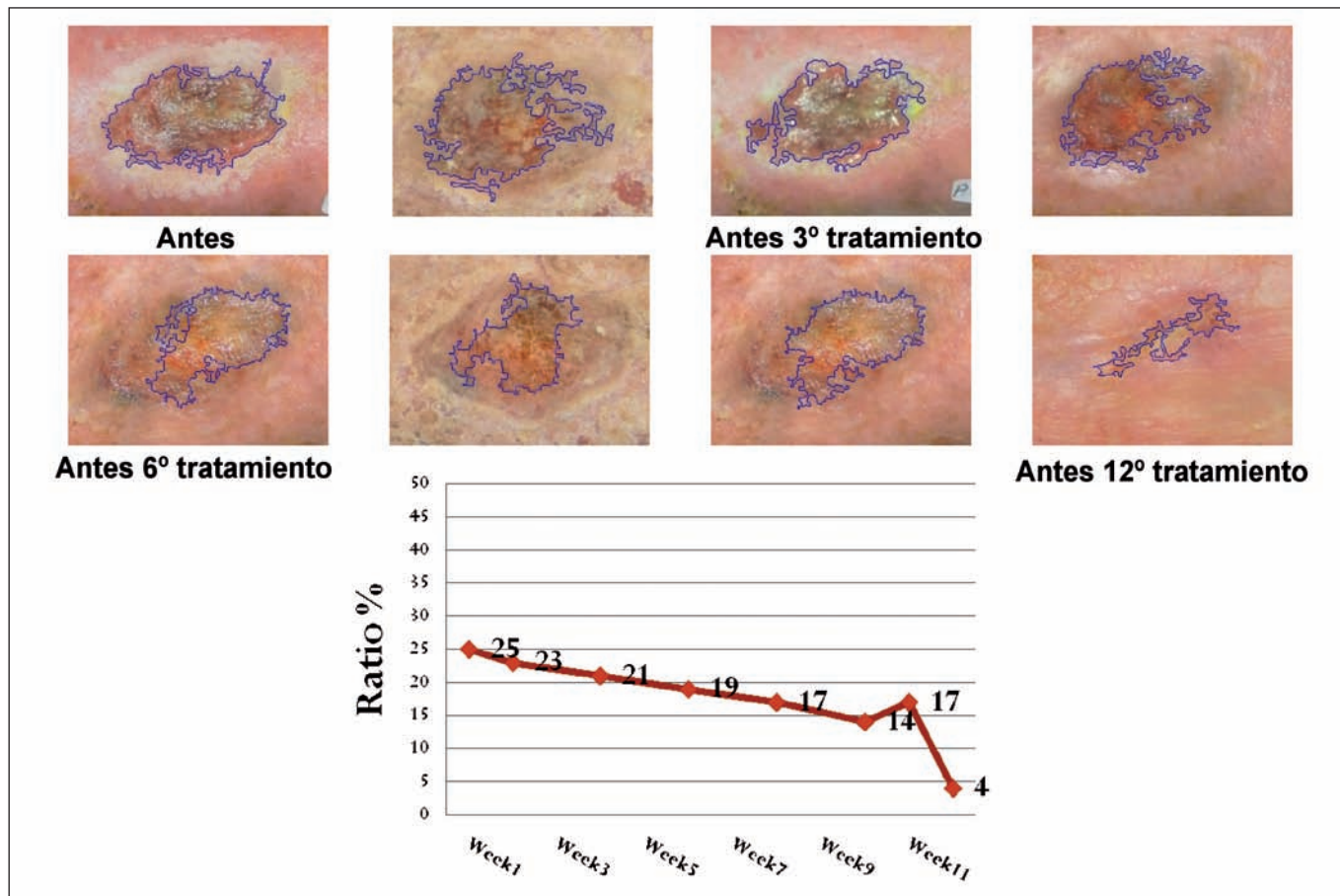


Fig. 5. Secuencia de la evolución y su control por programa de ordenador de la úlcera crónica del paciente N° 1 del estudio. Las imágenes muestran la progresiva mejoría obtenida con el tratamiento con láser de Er:YAG y tecnología RecoSMA. A fines prácticos solo se incluyen las fotografías más demostrativas en la evolución de la lesión. El gráfico, debajo, muestra en porcentajes la progresiva mejoría de la úlcera y el estado que presentaba antes de la última sesión de tratamiento láser (12ª sesión).

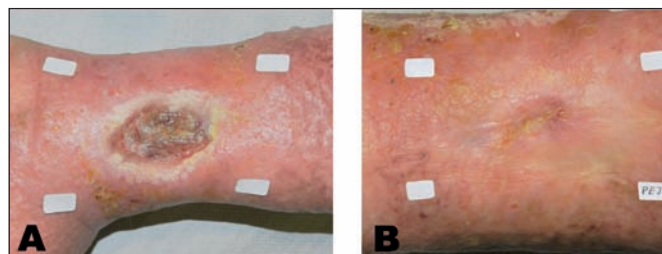


Fig. 6. Antes y después del tratamiento con láser de Er:YAG y tecnología RecoSMA. Paciente N° 1 del estudio, correspondiente a la Fig. 5. Evidente mejoría de la calidad de la piel y cierre de la úlcera crónica. La fotografías se han adecuado en su tamaño para observar con más detalle el estado antes del tratamiento y antes de la última sesión, (12ª sesión). Las etiquetas blancas sirven para identificar al paciente y también para que el programa de ordenador reconozca, de balance de color e identifique las tonalidades de las fotografías en su luminosidad y contraste.

re total de la úlcera en 4 pacientes ($\approx 26\%$ del total) no detectando señal alguna en la muestra final de cada secuencia. En cuanto al 20% restante de pacientes, 3 no mostraron una mejoría significativa a lo largo de su secuencia analizada, manteniendo índices de mejoría en porcentajes poco significativos, de alrededor del 1%.

En general, los resultados obtenidos por el software informático se correlacionaron bien con los obtenidos por el examen visual, mostrando una evolución positiva de la lesión.

Histologías

Las muestras tomadas del centro de la úlcera antes de iniciar el tratamiento, presentaron en general ausencia de epidermis y pérdida de la conformación estándar de la dermis. En esta última había ausencia de prácticamente la totalidad de la dermis papilar y las fibras de colágeno estaban desestructuradas. No se observaron anexos cutáneos. La neovascularización era pobre y había presencia de pseudofibrosis, con fibras entrecruzadas en la dermis reticular, agrandamiento de los espacios interfibrilares y presencia moderada de células inflamatorias. La superficie del tejido presentaba material necrótico aislado formado por restos de queratina, detritus y formación celular de aspecto deshidratado.

En las muestras correspondientes a las 6 semanas llamó la atención la desaparición, en mayor o menor grado (comparativamente con las muestras de antes de iniciar el tratamiento), de detritus superficiales y queratina de disposición en grumos; el infiltrado antinflamatorio era abundante con múltiples polimorfonucleares, células basófilas y formación activa de nuevos capilares.

A los 3 meses de iniciado el tratamiento, en las muestras tomadas antes de la 12ª sesión, se observó presencia de moderado tejido de granulación en 3 de las muestras de los 4 pacientes aleatoriamente seleccionados para la

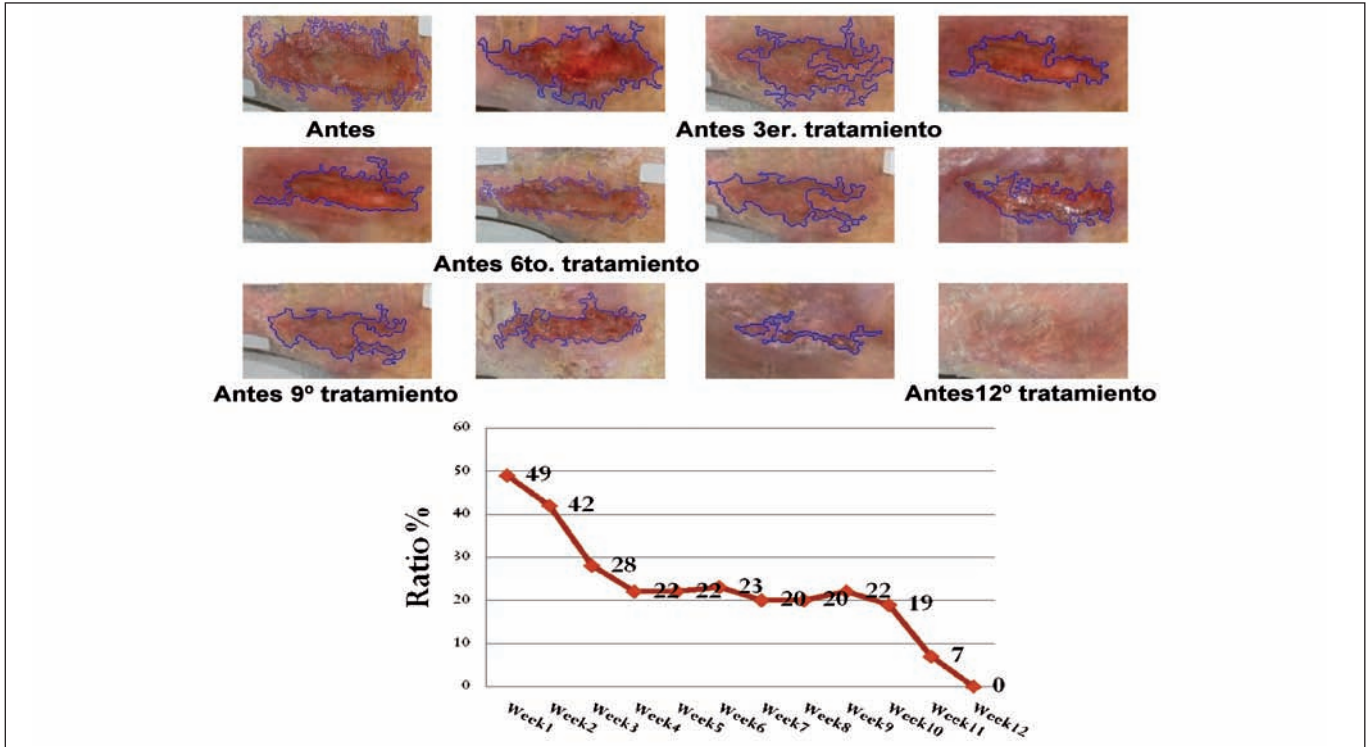


Fig. 7. Secuencia de la evolución y su control por programa de ordenador de la úlcera crónica del paciente N° 7 del estudio. En el momento de la fotografía, antes de la 12ª sesión de tratamiento, la úlcera está cerrada.

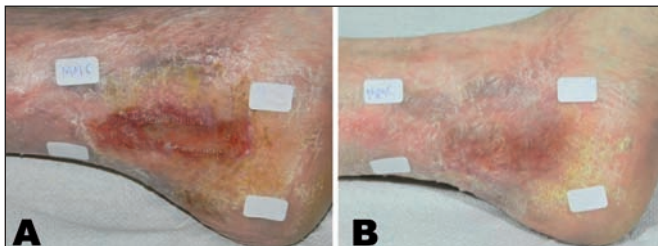


Fig. 8. Antes y después del tratamiento con láser de Er:YAG y tecnología RecoSMA en el paciente N° 7 del estudio, correspondiente a la Fig. 7. Vemos en detalle la úlcera antes de iniciar el tratamiento y antes de la sesión 12ª, en que se comprobó su cierre.

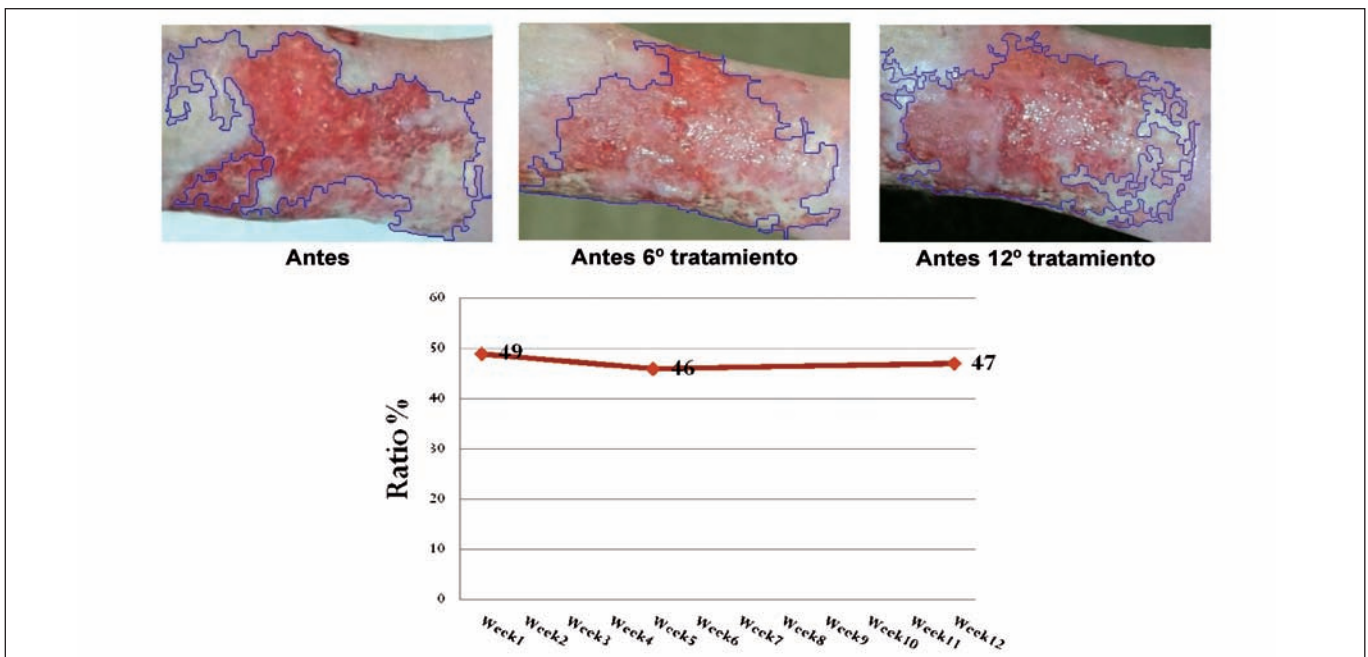


Fig. 9. Secuencia de la evolución y control por programa de ordenador de la úlcera crónica del paciente N° 10 del estudio. No se consiguió el cierre de la lesión ; aunque tras las primeras sesiones con láser la úlcera pareció evolucionar bien, antes del tratamiento 12º no observamos cambios significativos con respecto a la situación original, según también mostró, abajo, el gráfico estimativo de la evolución en porcentajes.

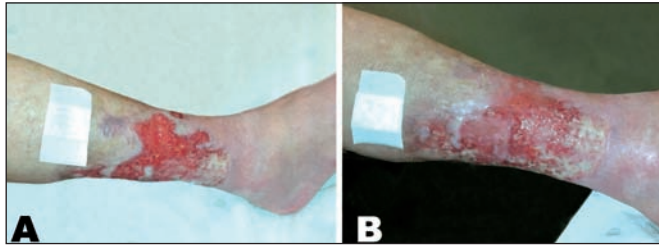

Fig. 10. Paciente N° 10 del estudio correspondiente a la Fig. 9. Detalle de la úlcera antes de iniciar el tratamiento y antes de la sesión 12ª. No se observan cambios particulares cuando se comparan ambas imágenes.

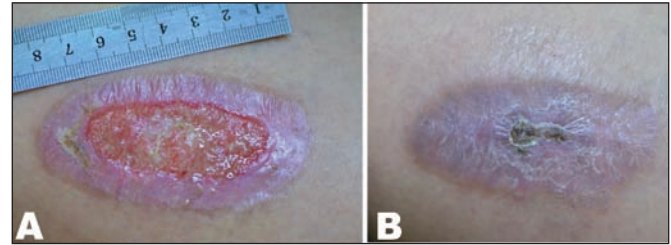


Fig. 11. Paciente N° 12 del estudio. A) Antes de iniciar tratamiento y B) 10 semanas después. Buena evolución con cierre de la úlcera y costra residual.

Tabla II. Factores predictivos en la evolución de las úlceras

	REDUCCIÓN	N	Media	p
EDAD	SI	10	65,10	0,024
	NO	7	76	
TIEMPO	SI	10	7,50	0,005
EVOLUCIÓN (MESES)	NO	7	15,14	
REDUCCIÓN				p
HTA	Inferior al 50%	Inferior al 50%		0,015
	NO	1	8	
	SI	6	2	
REDUCCIÓN				p
DM	Inferior al 50%	Inferior al 50%		0,015
	NO	1	8	
	SI	6	2	

toma de las biopsias. La muestra de tejido correspondiente al 4º paciente presentaba una dermis rica en vascularización, con presencia de abundante neoformaciones microvasculares. En las otras 3 muestras se observaron algunas células epiteliales que anunciaban el intento de cierre de la úlcera, con formación de secciones aisladas de una epidermis inmadura y fina. En la dermis existía formación de nuevas fibras de disposición vertical y paralela en la dermis superficial, pero conservando aún notables espacios interfibrilares, sin signos de compactación (Fig. 12-14).

Discusión

Las úlceras son pérdidas de sustancia cutánea que alcanzan al menos la dermis y pueden ser agudas o crónicas. Las primeras son generalmente traumáticas y habitualmente se reparan bien mediante técnicas quirúrgicas o por granulación con cierre por segunda intención. Sin embargo, las úlceras crónicas sufren un fenómeno de estancamiento en los mecanismos de cicatrización que las incapacita para completarla. En estos casos, la manipulación externa mediante diversas terapias es fundamental para reactivar la reparación, en tanto que la fase inflamatoria en este tipo de lesiones crónicas se encuen-

tra notablemente inhibida y los factores de crecimiento y las citoquinas no interactúan adecuadamente (9).

Nada más producirse una pérdida de sustancia tisular comienzan una serie de complejos mecanismos, sólo conocidos parcialmente, y de los cuales se pueden nombrar las fases de hemostasia, inflamación, proliferación y maduración (10, 11). La primera de las fases mencionadas dura aproximadamente 72 horas, y tiene por objeto el taponamiento de la herida (formación del coágulo) y su limpieza. En esta fase participan las plaquetas y distintas células inflamatorias, principalmente mastocitos y leucocitos, junto a mediadores solubles (citoquinas) que activan el proceso de cicatrización. La fase inflamatoria, que debería ocurrir inmediatamente después con vasodilatación local y permeabilidad endotelial para facilitar la llegada de neutrófilos y macrófagos, se ve bloqueada. La liberación al medio de proteasas y como agente más importante la metaloproteinasa 1 en el caso de las úlceras venosas crónicas está comprometida en su actuación normal (12). En estas circunstancias, el empleo del tratamiento con láser de Er:YAG y la tecnología RecoSMA razonablemente puede decirse (como hipótesis soportada por la observación clínica), que la interacción microtraumática mecánico-acústica experimentada tras el efecto de resonancia en el tejido provocaría la reactivación de la fase inflama-

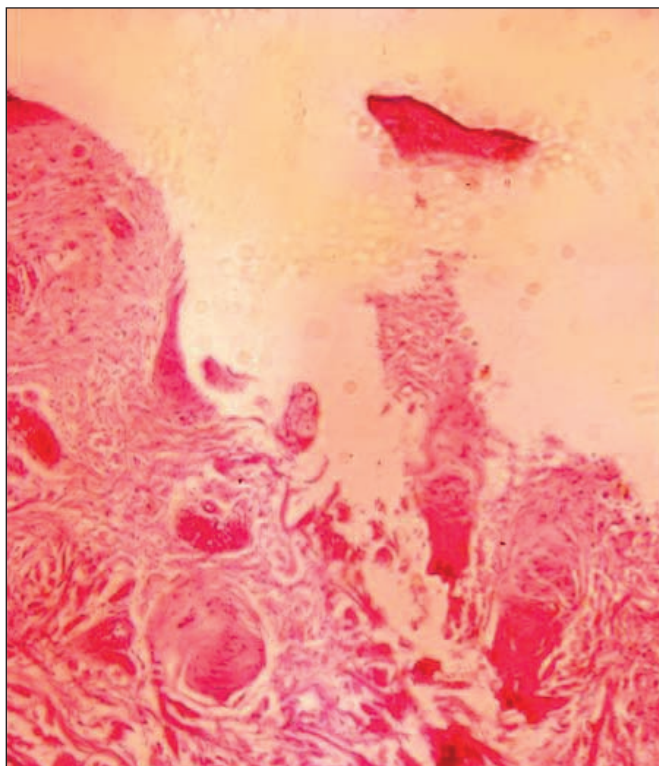


Fig. 12. Piel (x250, HE/EO). Tejido con ausencia de epidermis y material necrótico en superficie. Moderado infiltrado inflamatorio crónico en dermis. Fibras de colágeno desestructuradas y pobre vascularización. Signos de edema mantenido en el tiempo, con separación de fibras en la dermis y presencia de algunas células basófilas.

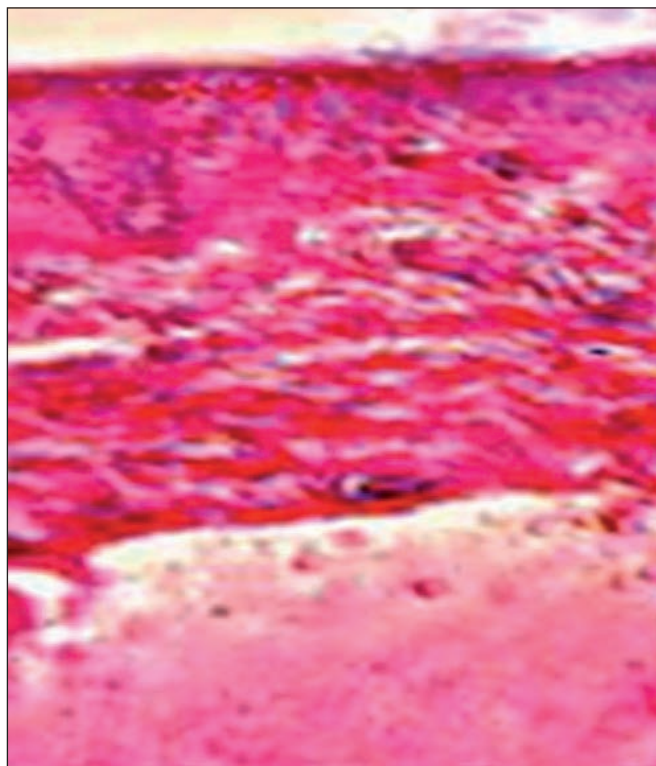


Fig. 13. Piel (x250, HE/EO). A las 6 semanas, ausencia de epidermis. La superficie del tejido aparece sin detritus y con presencia de signos hemorrágicos. Infiltrado inflamatorio polimorfonuclear importante. Abundantes capilares con signos de dilatación.

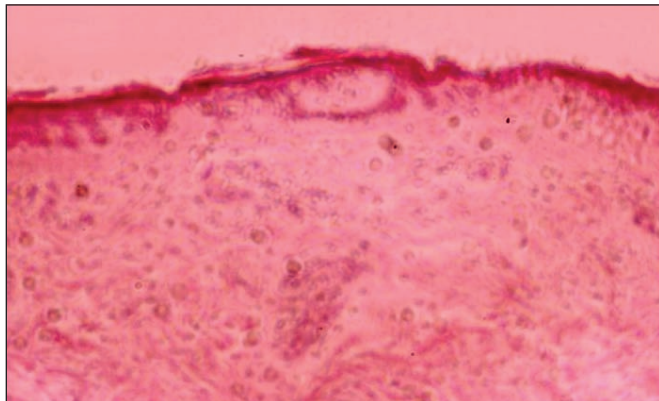


Fig. 14. Piel (x250, HE/EO) a las 12 semanas. Presencia de tejido de granulación característico con dermis rica en vascularización. Infiltrado inflamatorio y abundante formación de nuevos microvasos. Células epiteliales aisladas, correspondientes a tejido reparativo. Espacios interfibrilares con tendencia a la compactación y reorganización con fibras entrecruzadas, adoptando disposición en vertical y en paralelo con respecto a la superficie del tejido.

toria, incrementando el metabolismo estancado en el tejido ulcerado. Este razonamiento justificaría que la aplicación del tratamiento esté indicada también por fuera de la úlcera a fin de contribuir en el proceso inflamatorio que, actuando desde el tejido vecino, beneficie a la úlcera.

Las fases posteriores de la cicatrización se ven bloqueadas, obstaculizándose la proliferación celular reparativa que tiene como misión fundamental el incremento del colágeno y la angiogénesis para formar el tejido de granulación (9). La fase de maduración no se cumple en las úlceras crónicas, eternizándose ante la ausencia de la

proliferación de queratinocitos que han de migrar tanto desde los bordes como desde la capa basal (13). Los mecanismos alterados de cicatrización, según observan los estudios realizados a partir del exudado de úlceras crónicas, han mostrado un incremento de los niveles de metaloproteinasas, lo que determina el aumento de la actividad proteolítica y la inactivación de los factores de crecimiento necesarios para la cicatrización, junto a la degradación de la recién formada matriz extracelular (9). La fase inflamatoria es pues esencial, en tanto que existe una gran actividad de células residentes (células epiteliales, fibroblastos y células dendríticas), así como una producción de distintos mediadores que atraen a plaquetas, neutrófilos, linfocitos y macrófagos hacia la zona de la herida, favoreciendo los fenómenos de angiogénesis y la producción, en definitiva, del tejido de granulación (12).

El colágeno es el principal componente de la dermis. Su producción es primordial en la formación de la nueva cicatriz que se consigue sin que el tejido recupere su elasticidad; y al contrario, pueden acontecer alteraciones cicatriciales. En el mejor de los casos, el tejido de restitución alcanza el 70 o el 80% de su situación primitiva, con implicaciones en el equilibrio entre síntesis y degradación de colágeno que repercuten en las características de la cicatriz. En los pacientes diabéticos la síntesis de colágeno está alterada, lo que se refleja en los mecanismos de cicatrización. Este detalle debe resaltarse en tanto que uno de los mecanismos de reparación tisular que acontece, cuando se emplea el láser, es la formación evidente de nuevo colágeno (14).

Igualmente, el proceso de neoformación vascular activa se encuentra siempre presente en el mecanismo reparativo que sigue a los tratamientos con láser (15). Esta respuesta tisular se ha observado particularmente al emplear dosis terapéuticas láser de baja densidad de energía, que al no producir acción térmica durante el tratamiento, activan la microformación de capilares. Se puede establecer así un paralelismo con lo que hemos observado en el caso de las úlceras crónicas del presente estudio, donde tampoco vimos efecto térmico del láser al aplicar la tecnología RecoSMA. Justamente esta observación se llevó a cabo en los primeros ensayos clínicos sobre tratamientos de úlceras crónicas (16, 17). El mecanismo de estimulación de la reparación tisular con láser de Er:YAG y la tecnología RecoSMA fue descubierto de forma fortuita, durante experimentos realizados en modelos de hígados cirróticos de ratas blancas. Se ha podido verificar que el parénquima reacciona al interactuar con el fenómeno de resonancia producido por el tratamiento, con formación de tejido de regeneración (5).

Se han empleado otros láseres de forma coadyuvante a otras medidas terapéuticas en las úlceras crónicas con resultados dispares. En los intentos por mejorar estas lesiones, se han empleado los láseres de helio-neón, diodo, KTP, y dióxido de carbono. Las diferentes longitudes de onda empleadas han oscilado entre los 590 y los 10.600 nm. En la bibliografía existen referencias de cierre completo de úlceras neuropáticas diabéticas en un periodo de 4 semanas utilizando láser de diodo de 670 nm (18); mientras otras comunicaciones no encuentran diferencias significativas con respecto a los tratamientos estándar. En una publicación de la fundación Cochrane del año 2000 (19) no se encontró beneficio en el tratamiento con bajas densidades de energía láser cuando se la comparó con otras terapias o con luz no coherente. Sólo un trabajo, de corta casuística, apunta que la combinación de láser y luz infrarroja puede promover la curación de las úlceras en las extremidades inferiores; no obstante, la utilización del láser de baja potencia sí parece útil en la reducción del síntoma dolor. El láser de diodo a 940 nm se ha empleado con buenos resultados, justificados por el aumento de la prostaglandina 12 o epoprostenol (20). En conclusión, se puede afirmar que aunque parece que el láser no es efectivo como monoterapia, sí se muestra útil cuando se emplea de modo complementario con otras medidas de tratamiento. No obstante, habrá que tener en cuenta que el presente estudio sigue el camino de un nuevo efecto mecánico-acústico, no explorado, en el tratamiento de las úlceras crónicas, al igual que se han observado respuestas similares de regeneración tisular con otros varios tratamientos clínicos (21). En breve, los efectos de la tecnología RecoSMA no solo serán de microablación de la superficie del tejido por un mecanismo térmico. Lo que ocurre en el interior de la dermis por efecto de las ondas de resonancia, de acuerdo con nues-

tras observaciones, sería responsable de que los pacientes no suelen experimentar sensación de quemazón durante el tratamiento, que se realiza sin anestesia. Esta sensación suele aparecer al finalizar el tratamiento y sería consecuencia del aumento del flujo sanguíneo y del subsiguiente aumento de temperatura en la zona tratada. La reacción del tejido que recibe el tratamiento es de incremento de la microcirculación y de los procesos metabólicos, con aumento de la condición trófica de la úlcera, ayudándola en su proceso regenerativo. El flujo sanguíneo se activa notablemente según hemos observado clínicamente durante la evolución de las diversas sesiones de tratamiento en el área de la lesión, que ofrecía al final un aspecto brillante e hiperémico, por lo que el paciente experimentaba sensación de calor, bien tolerado, en la zona tratada. La condición descrita conduciría a la síntesis de colágeno con amplificación de la formación de las fibras elásticas, de acuerdo con los estudios histológicos realizados.

Los datos de la investigación histológica sobre la profundidad de actuación del impacto que ocurre entre las ondas láser, confirman una profundización de hasta 6 mm (21). Inmediatamente después del tratamiento con RecoSMA se produce destrucción celular con afectación del núcleo y de la membrana celular, en tanto que las fibras de colágeno experimentan separación con presencia de mayores espacios interfibrilares, probablemente como consecuencia del empuje producido por las ondas de resonancia y la reacción de edema que suscita. El tratamiento da paso a la formación de nuevo tejido pero sin fibrosis reactiva, muy probablemente debido a la ausencia de efecto térmico. Las células destruidas son reemplazadas por células normofuncionantes en la zona de tratamiento. El hecho de que no se observen imágenes de coagulación en el tejido tratado permite minimizar el riesgo de reacciones adversas y/o hiperpigmentaciones residuales, en caso de que la úlcera consiga cerrarse.

En nuestra experiencia, el mecanismo de microablación de la superficie de las UCMI estimula la formación de un proceso inflamatorio en el tejido. El efecto fotomecánico que se origina durante la interacción de los miles de microhaces láser produce microtraumatismos en la dermis e hipodermis que activan la reacción reparativa con activa formación de nuevos microcapilares. Los microvasos formados se traducen en un lecho de la UCMI de fácil sangrado si se manipula el tejido durante el tratamiento. Estos vasos nutren activamente el lecho de la úlcera, promoviendo el desarrollo hacia el cierre de la lesión desde sus bordes y favorecen la aparición de células fagocitarias y tejido de granulación en el centro de la úlcera, según hemos podido comprobar en los pacientes tratados.

El hecho de que durante las primeras sesiones no observáramos cambios particulares en la condición de la UCMI, tendría justificación por el período de latencia que se requiere para la formación de nuevos capilares. La ac-

tividad fagocitaria y el aumento de polimorfonucleares, de acuerdo a las muestras histológicas, se corresponde con una fase activa inflamatoria de reparación de la úlcera provocada por las múltiples microlesiones producidas por el láser.

Es probable que si el presente estudio se hubiera prolongado con más sesiones de tratamiento, se hubiera obtenido un mayor número de úlceras cerradas. A la vez, queda por determinar por qué algunas de las úlceras no experimentaron cambios aparentes durante el tratamiento. En consecuencia, el próximo paso sería definir más ajustadamente el protocolo de tratamiento y los parámetros y número de sesiones adecuadas para hacer más eficaz el tratamiento y permitir indicar un pronóstico de acuerdo a las características de las lesiones.

Conclusiones

Las UCMI refractarias a las diversas modalidades terapéuticas encuentran una alternativa eficaz y segura para mejorar su solución gracias a las sesiones de tratamiento con láser de Er:YAG y la tecnología RecoSMA. En nuestro estudio, las úlceras crónicas tratadas mostraron curación completa o reducción de su extensión en más del 50% de su superficie inicial en más del 50% de los pacientes. Con los tratamientos, según el protocolo de este estudio, las UCMI quedaron dispuestas para ser injertadas o experimentaron recuperación con solución de *cierre ad integrum*.

Aunque no es tema de este estudio, consideramos que el tratamiento RecoSMA condiciona directamente los gastos sanitarios, pues ofrece una solución alternativa eficaz, breve y segura hacia la curación en una patología de difícil solución. El tratamiento láser es sencillo de practicar y carece de morbilidad, pues no hemos observado complicaciones durante la evolución de su aplicación en los pacientes del grupo de estudio.

Declaración

E. Hernández y A. Sola han contribuido en el desarrollo del presente estudio y manuscrito con igualdad de esfuerzo y compromiso. Todos los autores, con excepción del Doctor en Física Vladimir Khomchenko, inventor del Método de Renovación del Tejido Biológico (tecnología RecoSMA) patentada por la Empresa LINLINE (patente euroasiática registrada el 20 de abril de 2015), declaran no tener interés alguno en el instrumental y medicamentos mencionados en el presente estudio. V. Khomchenko participó activamente en las explicaciones sobre el modo particular de interacción del sistema láser y la tecnología RecoSMA con el tejido cutáneo e instruyó en la técnica de tratamiento.

Dirección del autor

Dr. Esteban Hernández Osma
Servicio de Angiología y Cirugía Vascular
Hospital Viamed Monegal
C/ López Peláez 11-15
43 002 Tarragona, España
Correo electrónico: eho51@hotmail.com

Bibliografía

1. **Moreno JC.**: Úlceras crónicas de las piernas. Madrid: Aula Médica; 1995.
2. **Rodríguez Piñero M.**: Epidemiología, repercusión socio-sanitaria y etiopatogenia de las úlceras vasculares. *Angiología*. 2003; 55(3):260-267.
3. **Santos S, Guiteras A, Larrosa A, Cores P, Cubillo de Pablo C, García R, et al.**: Guía rápida para el tratamiento tópico de lesiones vasculares en extremidades inferiores. *Metas de enfermería*. 2011; 14(6):68-74.
4. **Martínez Carpio PA, Trelles MA.**: El láser y la fotónica en la Cirugía Plástica española e iberoamericana. Antecedentes históricos, aplicaciones actuales y proyectos de desarrollo inmediato. *Cir plást iberolatinoam*. 2010; 36(1):59-78.
5. **Komchenko V.**: Treatment of Non-healing Wounds with Erbium Lasers. Actual Surgical Questions. The 15th Congress of Surgeons of the Republic of Belarus. Congress Material Extracts, Brest Ed, "Alternative". 2014; Pp: 44-45.
6. **Martín-Vázquez MJ, Trelles MA, Sola A, Calderhead RG, Trelles O.**: A new user-friendly software platform for systematic classification of skin lesions to aid in their diagnostics and prognosis. *Lasers in Med Sci*. 2006; 21(1):54-60.
7. **Trelles MA, Levy JL, Alvarez X.**: Efficacy of non-ablative laser treatment for rhytids: A controlled study with objective evaluation via clinical, profilometric, and computer assessment. *Aesth. Surg. J*. 2006, 26(2): 136-152.
8. **Sadick Neil S, Trelles MA.**: A clinical, histological and computer-based assessment of the Polaris LV, combination Diode, and Radiofrequency system, for leg vein treatment. *Laser in Surgery and Medicine* 2005, 36 (2): 98-104,
9. **Lal BK, Saito S, Pappas PJ, et al.**: Altered proliferative responses of dermal fibroblasts to TGF-beta 1 may contribute to chronic venous stasis ulcer. *J Vasc Surg*. 2003; 37(6):1285-1293.
10. **Haque NS, Fallon JT, Pan JJ, Taubman MB, Harpel PC.**: Chemokine receptor-8 (CCR-8) mediates human vascular smooth muscle cell chemotaxis and metalloproteinase-2 secretion. *Blood*. 2004; 103(4):1296-1304.
11. **Hashimoto K.**: Regulation of keratinocyte functions by growth factors. *J Dermatol Sci*. 2000; 24 Suppl 1: S46-S50.
12. **Camacho F.**: Lesiones traumáticas. Cicatrices y cicatrización. Normas para obtener una buena cicatrización y corregir las defectuosas. Otras lesiones de causa mecánica. En: Armijo M, Camacho F, ed. Tratado de Dermatología. Madrid: Aula Médica, 1998; Pp: 611-624.
13. **Ramasasthy SS.**: Chronic problem wound. *Clin Plast Surg*. 1998; 25(3):367-396.

14. **Trelles MA, Trelles K, Allones I.:** Láser de CO2 y Er:YAG en Dermocosmética. En: Cisneros JL, Camacho FM, Trelles MA. Láser en Dermatología y Dermocosmética. Madrid: Aula Médica, 2008; Pp: 123-132.
15. **Trelles MA, Mester A, Rigau J et al.:** Clinical use of He-Ne laser for wound healing. *J Bloodless Med Surg.* 1989 (b); 7:3-7.
16. **Pikirenia II, Zemlyanik AN, Khomchenko VV.:** Possibilities of liver regeneration with induced cirrhosis at exposure of spatially modulated erbium laser radiation in experimental animals. *Novosti Khirurgii.* 2015; 23(2): 131-137.
17. **Pikirenia II, Zemlyanik AN, Khomchenko VV.:** The ability to regenerate the liver in experimental animals with induced cirrhosis under the influence of the spatially modulated erbium laser. <http://www.surgery.by/list.php?PHPSESSID=ae63a86a87a25b6810bda4f37c38a28d&lang=en&year2015&issue=2>.
18. **Dinh T, Pham H, Veves A.:** Emerging treatments in diabetic wound care. *Wounds.* 2002; 14:2-10.
19. **Flemming K, Cullum N.:** Laser therapy for venous leg ulcers. *Cochrane Database Syst Rev.* 2000; (2): CD001182.
20. **Tam G.:** Low power laser therapy and analgesic action. *J Clin Laser Med Surg.* 1999; 17(1):29-33.
21. **Trelles MA.:** A novel platform for multiple laser systems for medical applications. <http://www.linlinems.com/?p=213>, 2009, The Linline web page.