

Unificación de subunidades estéticas de la mama en reconstrucción autóloga postmastectomía

Unification of the aesthetic subunits of the breast in postmastectomy autologous reconstruction



Mendieta Espinosa, M.

Mendieta-Espinosa, M.*, Gutiérrez-Gómez, S.M.**, Frech-Álvarez, G.***

Resumen

La restauración de la mama es un componente esencial en el tratamiento curativo del cáncer tras la mastectomía, ya que una cicatriz o una reconstrucción con malos resultados estéticos se traducen para la mujer en un recordatorio constante de la enfermedad.

Para la reconstrucción de mama planteamos un modelo según subunidades estéticas, ya que en ella se encuentran distintos componentes y diferentes distribuciones de volúmenes que caracterizan a cada mama en particular según el hábito corporal de la paciente. Nuestro objetivo es no ver la mama como un montículo único, sino compuesto por distintas subunidades que pueden ser restauradas con un adecuado posicionamiento de los colgajos autólogos.

Realizamos un total de 32 reconstrucciones mamarias con colgajos basados en el abdomen para la restauración e integración de sus subunidades estéticas, ya que los colgajos abdominales brindan la ventaja de poder ser moldeados según las necesidades, particularidad que no ofrecen los materiales aloplásticos, y así poder lograr una transición suave de la mama a la pared torácica.

La reconstrucción del complejo areola pezón y los procedimientos de simetrización de la mama sana como reducción o mastopexia, los efectuamos 6 meses después del procedimiento inicial, utilizando las mismas subunidades para valorar el resultado así como para mejorar las zonas de continuidad mediante la aplicación de lipoinyección grasa o revisión de cicatrices.

De las 32 reconstrucciones autólogas realizadas, 28 obtuvieron un adecuado contorno del colgajo, continuidad con la pared torácica, y un adecuado posicionamiento del surco submamario, con buena simetría de la mama contralateral. En 4 reconstrucciones no logramos la adecuada unificación de las subunidades: en 2 hubo una apariencia del colgajo en parche, y en 2 quedó un posicionamiento muy bajo del nuevo surco submamario.

El enfoque del principio de subunidades propuesto para la reconstrucción mamaria puede utilizarse con eficacia en la planificación preoperatoria y en la segunda etapa de la reconstrucción mamaria para obtener una mejor simetrización, con resultados estéticos superiores, con un adecuado posicionamiento del colgajo, distribución del volumen, colocación y dirección de las incisiones, y lograr así como resultado la unificación de las subunidades en su conjunto, con una alta satisfacción de la paciente y del cirujano.

Palabras clave Subunidades estéticas de la mama, Reconstrucción mamaria, Colgajos abdominales autólogos.

Nivel de evidencia científica 4

Abstract

The restoration of the breast is an essential component in the curative treatment of cancer after mastectomy, as a scar or reconstruction with a poor cosmetic outcome translates into constant reminder of the disease.

We propose a model of aesthetic subunits of the breast for mammary reconstruction, since the breast itself has different volume distribution that are characteristic of each patients body habitus, and avoiding in the reconstruction a single focal point in the perfectible breast.

A total of 32 abdominally base flap reconstructions were performed for the restoration and integration of the subunits, as the abdominal flaps offers the advantage of being molded according to need, a characteristic not met by the use of alloplastic materials, for soft transition of the chest wall to the observer.

The reconstruction of the nipple areola complex, procedures for symmetrization of healthy native breast, such as reduction or mastopexy, were performed 6 months after the initial procedure, where we can use the same subunits to assess the outcome and improve areas of continuity with lipoinjection application of fat or scar revision.

Twenty-eight of the reconstructions, had a good contour of the flap in continuity with the chest wall, and proper positioning of the breast groove with good symmetry with the contralateral breast. Four reconstructions failed to unify the subunits of the breast, 2 of them with an appearance of patch flap, and 2 with a low positioning of the new inframamary fold.

The proposed subunit principle approach to breast reconstruction may be used effectively in preoperative planning and second staged procedures, to obtain superior aesthetic outcomes in breast reconstruction, with a good flap positioning, volume distribution and incision placement and direction, having as a result the unification of the subunits as a whole.

Key words Aesthetic subunits of the breast, Breast reconstruction, Abdominally based flaps.

Level of evidence 4

* Cirujano plástico, Unidad de Microcirugía Reconstructiva, Médico Adscrito del Hospital Militar Escuela "Dr. Alejandro Dávila Bolaños", Managua, Nicaragua.

** Cirujano plástico, Práctica Privada, Managua, Nicaragua.

*** Médico Residente, Hospital Militar Escuela "Dr. Alejandro Dávila Bolaños", Managua, Nicaragua.

Introducción

A medida que se ha tenido un mejor entendimiento del comportamiento biológico y de la supervivencia del cáncer, se ha despertado un gran interés por obtener mejores resultados en la reconstrucción de la mama.

El volumen y forma de la mama pueden ser modificados ampliamente en base a las necesidades individuales de cada paciente. El recrear una mama con apariencia natural va más allá de establecer un montículo o componente de tejido autólogo o aloplástico único, ya que se debe lograr una distribución asimétrica de volúmenes del colgajo a utilizar con continuidad de la pared torácica, con el objetivo final de lograr la simetría con la mama contralateral, evitando puntos focales únicos secundarios a una mala posición de la mama reconstruida.

La forma de la mama femenina está determinada por la calidad del parénquima mamario, la distribución de su volumen, sus dimensiones, y las características y calidad de la piel de cobertura, que en las mastectomías han sido sacrificados para el tratamiento del cáncer. Una de las metas en la reconstrucción de la mama es lograr una restauración lo más normal y visiblemente atractiva posible de la misma, tratando de que las cicatrices resultantes no sean un distractor para la vista del resultado final.

La pared abdominal como sitio donador de tejidos, se ha convertido en la actualidad en una de las mejores opciones en la reconstrucción mamaria autóloga debido a los avances en las descripciones anatómicas de diferentes tipos de colgajos hechas por diversos autores y su aplicación clínica (1-5). Si bien la mama se puede reconstruir a partir de diversas zonas donantes, la pared abdominal puede proporcionar la versatilidad en volumen y diseño del colgajo necesaria para la mama a reconstruir de acuerdo con el hábito corporal de cada paciente (6).

Burget y Menick (7), fueron los primeros en describir el principio de subunidad para la reconstrucción de la nariz. Su enfoque de subunidad dicta que la sustitución completa de cada unidad debe garantizar que los bordes del colgajo trasplantado queden en el límite de una subunidad distinta para que la cicatriz resultante quede oculta.

Las subunidades estéticas de la mama también están descritas, en este caso por Spear y Davidson (8), y su principio es el de dividir la mama en subunidades reconstructivas que pueden ser reemplazadas en su conjunto, y no como un parche, para proporcionar resultados estéticos superiores. Estos autores señalan claramente la falta de valles y sombras de luz en la mama, y que las cicatrices deben, en lo posible, ocultarse con este principio (8).

En el presente artículo planteamos un esquema distinto de subunidades para la reconstrucción de mama, ya que creemos que es primordial en la reconstrucción mamaria no sólo ocultar las cicatrices sino también distribuir el volumen y la forma con colgajos autólogos bien vascularizados, que ofrecen la ventaja de poder ser moldeados según las necesidades, particularidad que no ofre-

cen los materiales aloplásticos, para lograr que el observador perciba una transición suave de la nueva mama a la pared torácica. Las subunidades que proponemos son útiles como guía para la adecuada planificación preoperatoria, con el fin de no ver la mama como un todo en reconstrucción, sino como un elemento compuesto por subunidades susceptibles de ser retocadas con procedimientos secundarios.

Material y Método

Entre enero de 2012 y enero de 2015 hemos realizado un total de 32 reconstrucciones mamarias empleando colgajos autólogos basados en la zona abdominal, en 31 pacientes, con rango de edad entre los 31-65 años (media de 47,7 años), con antecedente de cáncer mamario estadio 0-IIa, en las que como modalidad de tratamiento se realizó una mastectomía. Uno de los casos tenía el antecedente de que la mastectomía había sido subcutánea y bilateral, y en esta paciente la reconstrucción se hizo de manera diferida. La mastectomía radical modificada se hizo en 30 pacientes, de las cuales en 24 se realizó la reconstrucción de forma diferida y en 6 se hizo de forma inmediata.

Las 32 reconstrucciones de mama, independientemente del tiempo de la reconstrucción, se realizaron con colgajos autólogos de pared abdominal: colgajo miocutáneo de recto abdominal transversal (TRAM) unipediculado ipsilateral en 16 pacientes; colgajo unipediculado ipsilateral bilateral en 1 paciente; colgajo miocutáneo de recto abdominal transversal preservador de músculo libre en 8 pacientes; y colgajo perforante de la arteria epigástrica profunda en 6 pacientes (Tabla I).

En la planificación preoperatoria tomamos medidas antropométricas y guardamos registro fotográfico de la mama nativa y del sitio receptor del colgajo. Para las mediciones antropométricas de la mama sana tomamos la distancia de la horquilla esternal al complejo areola pezón (CAP), la distancia del CAP al surco submamario, el diámetro útil de la mama, y la distancia de la línea axilar anterior al punto de máxima proyección de la mama. El surco submamario de la mama nativa se transpuso a la altura de la pared torácica del sitio de reconstrucción, y se posicionó el nuevo sitio 2 cm por encima de esta línea.

En el caso de reconstrucción bilateral, realizada con colgajo TRAM pediculado ipsilateral, la paciente contaba en el momento inicial de la mastectomía subcutánea con el antecedente de colocación de expansores tisulares. A los 6 meses fue referida a nuestro centro para valoración, ya que presentó exposición del expansor derecho e hiperemia de la piel del polo inferior de la mama. En su valoración optamos por realizar las medidas antropométricas con los expansores en posición y retirar luego los mismos para diferir el tiempo de reconstrucción 6 meses más, basándonos en estas medidas preoperatorias para la reconstrucción autóloga tardía (Fig. 1).

Tabla I. Datos demográficos de la población de estudio y modalidad de tratamiento practicada

Caso	Edad	Mastectomía	Tiempo	Colgajo utilizado	Mama contralateral	Formación CAP*	Lipoinyección 2º tiempo
1	61	Radical modificada	Inmediata	TRAM Libre		+	
2	41	Radical modificada	Tardia	TRAM pediculado ipsilateral	Mastopexia	+	95 cc
3	39	Radical modificada	Tardia	TRAM pediculado ipsilateral		-	
4	43	Radical modificada	Tardia	TRAM pediculado ipsilateral		+	
5	33	Radical modificada	Tardia	TRAM pediculado ipsilateral	Mastopexia	+	50 cc
6	34	Radical modificada	Tardia	TRAM pediculado ipsilateral	Reducción	+	150cc
7	62	Radical modificada	Tardia	DIEP		+	
8	36	Radical modificada	Tardia	TRAM pediculado ipsilateral		+	
9	47	Radical modificada	Tardia	TRAM Libre		+	90 cc
10	43	Radical modificada	Tardia	DIEP		+	
11	46	Radical modificada	Inmediata	TRAM pediculado ipsilateral		-	40 cc
12	34	Radical modificada	Tardia	TRAM pediculado ipsilateral		+	
13	51	Radical modificada	Tardia	DIEP		+	
14	42	Radical modificada	Inmediata	TRAM Libre	Reducción	+	
15	66	Radical modificada	Tardia	TRAM pediculado ipsilateral		+	60 cc
16	53	Radical modificada	Tardia	TRAM pediculado ipsilateral		+	
17	39	Radical modificada	Inmediata	TRAM pediculado ipsilateral		+	
18	57	Radical modificada	Tardia	TRAM Libre		+	
19	65	Radical modificada	Tardia	TRAM Libre	Mastopexia	+	65 cc
20	37	Radical modificada	Tardia	DIEP		+	
21	57	Radical modificada	Tardia	TRAM Libre		+	50 cc
22	33	Radical modificada	Tardia	TRAM pediculado ipsilateral		+	70 cc
23	58	Radical modificada	Tardia	TRAM pediculado ipsilateral		+	
24	44	Radical modificada	Inmediata	TRAM pediculado ipsilateral		+	
25	56	Radical modificada	Tardia	TRAM pediculado ipsilateral		+	80 cc
26	42	Radical modificada	Tardia	DIEP		+	
27	54	Radical modificada	Tardia	DIEP		+	40 cc
28	47	Radical modificada	Tardia	TRAM Libre	Reducción	+	80 cc
29	34	Subcutanea	Tardia	TRAM pediculado ipsilateral bilateral		-	
30	62	Radical Modificada	Tardia	TRAM Libre		+	
31	63	Radical Modificada	Inmediata	TRAM pediculado ipsilateral		+	

* CAP: Complejo aureola-pezón

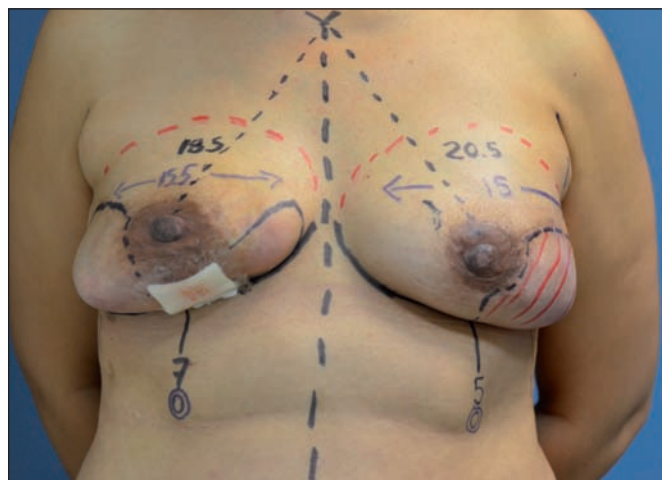

Fig. 1. Mujer de 34 años de edad con antecedente de mastectomía subcutánea bilateral, 6 meses después de la colocación de expansores tisulares. Exposición del expansor derecho. Toma de mediciones antropométricas para posteriormente realizar reconstrucción tardía, mostrando además la distancia del CAP al surco mamario de 7 cm y 5 cm.

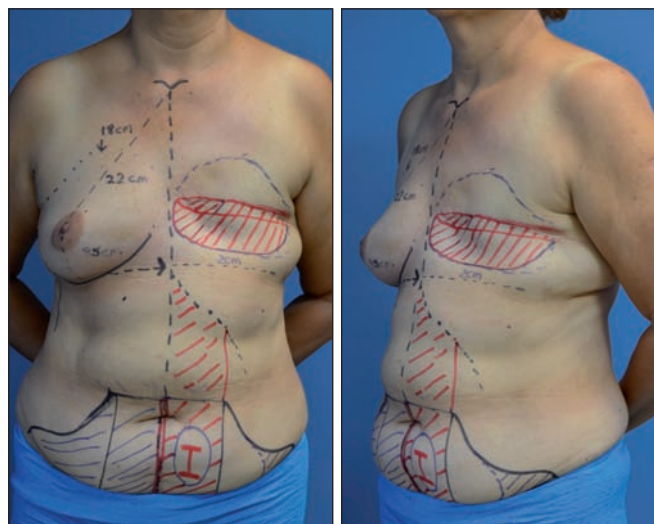


Fig. 2. Mujer de 56 años de edad con antecedente de mastectomía radical modificada izquierda y dibujo de las mediciones antropométricas.

El registro fotográfico lo realizamos con lente AF-S Nikon® 50 mm f/1.8 G, y posicionamos a la paciente a una distancia de 2,5 m. de cámara fotográfica Nikon® D5100 en proyecciones anterior, medio oblicua derecha e izquierda y lateral derecha e izquierda (Fig. 2).

Subunidades estéticas de la mama (Fig. 3)

Nuestras subunidades están delineadas por la distribución de volúmenes con dimensiones distintas, donde los vectores pueden ser negativos o positivos. Se debe obtener una continuidad muy sutil con la pared torácica y las estructuras vecinas.

- La subunidad 1 corresponde al surco mamario
- La subunidad 2 es la zona del pilar medial de la mama. Está delimitada inferiormente por el surco mamario, lateral y superiormente con el borde medial del CAP, y medialmente a 2 cm de la línea paraesternal.
- La subunidad 3 se posiciona inferiormente a nivel del surco submamario. El diámetro correspondiente del CAP delinea sus límites medial, lateral y superior.
- La subunidad 4 corresponde al pilar lateral, limitada inferiormente por el surco submamario, medialmente por el borde lateral del CAP, y lateralmente 2 cm anterior a la línea axilar anterior. Su borde superior queda 3-4 cm distal al pliegue axilar.

Estas subunidades son las que tienen menor sustento, ya que su contenido por lo general tiende a ser más graso que glandular y crea vectores de tracción inferiores.

- La subunidad 5 corresponde al domo superior, el

cual tiene como base el CAP y límites de las subunidades 2 y 4. A nivel superior se delimita paralela al pliegue axilar.

- La subunidad 6 corresponde a la cola de Spencer.
- La subunidad 7 a la grasa axilar.

Estas 3 últimas subunidades, aunque pequeñas en dimensión, tienen una gran importancia al dar la continuidad con las estructuras vecinas y a diferencia de las otras subunidades que cuentan con 4 lados, éstas tienen una configuración triangular.

- La subunidad 8 corresponde a la areola
- Y la subunidad 9 al pezón.

La reconstrucción del CAP, los procedimientos de simetrización de la mama sana como reducción o mastopexia, y la revisión de cicatrices, los efectuamos 6 meses después del procedimiento inicial, y para ellos podemos utilizar las mismas subunidades para valorar el resultado, así como para mejorar las zonas de continuidad mediante la aplicación de lipoinyección grasa.

La valoración de las reconstrucciones mamarias realizadas en las pacientes de nuestro grupo de estudio se realizó 1 año después de la reconstrucción y/o simetrización, en el caso de haber realizado algún procedimiento complementario en la mama contralateral. Para ello analizamos la unificación de las subunidades tomando como parámetros el contorno del colgajo, la continuidad con la pared torácica, y el adecuado posicionamiento del surco submamario, con buena simetría con respecto a la mama contralateral.

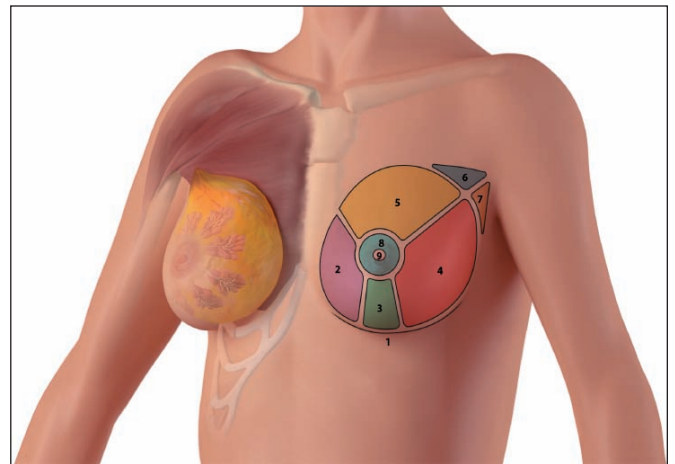
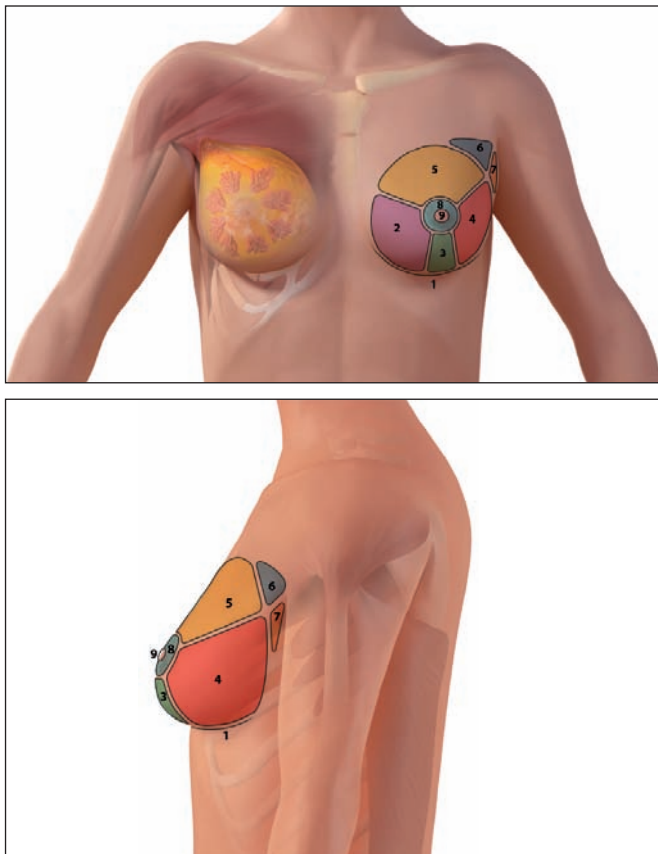


Fig. 3. Subunidades estéticas de la mama. Subunidad 1: surco submamario. Subunidad 2: pilar medial de la mama. Subunidad 3: el diámetro correspondiente del CAP delinea sus límites medial, lateral y superior. Subunidad 4: pilar lateral de la mama. Subunidad 5: domo superior que tiene como base el CAP. Subunidad 6: cola de Spencer. Subunidad 7: grasa axilar. Subunidad 8: areola. Subunidad 9: pezón. A. Vista Frontal. B. Vista medio oblicua izquierda. C. Vista lateral

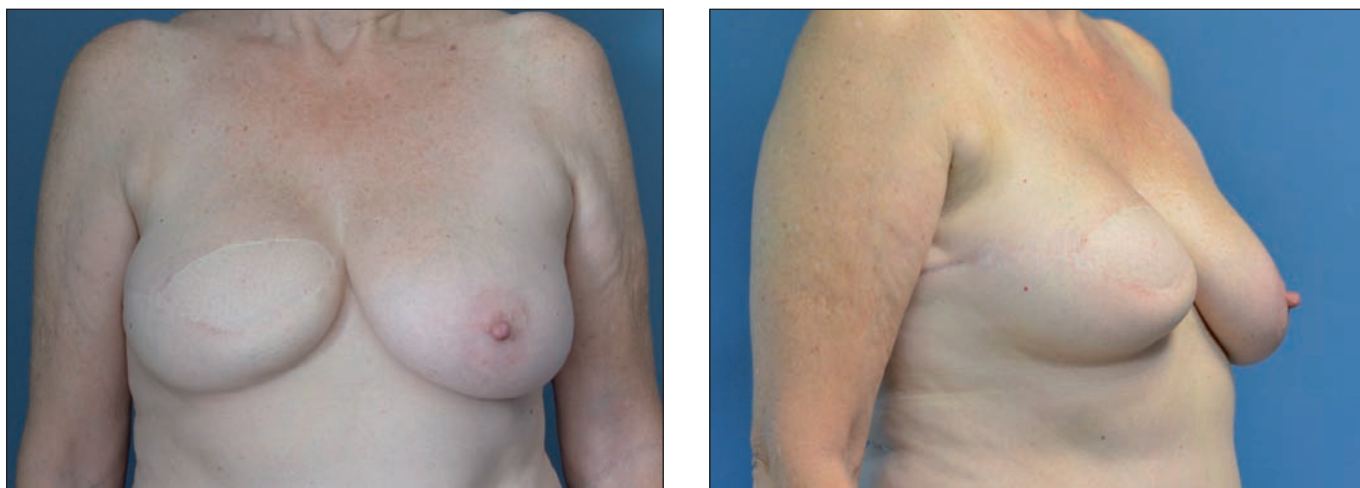

Fig. 4. Mujer de 61 años de edad. Postoperatorio a los 2 años de reconstrucción inmediata con colgajo TRAM libre con apariencia en parche.

Tabla II. Datos de las subunidades tratadas con lipoinyección en un segundo tiempo de reconstrucción mamaria

Caso	Edad	Colgajo utilizado	Volumen lipoinyectado en las unidades (cc)			
			Subunidad 5	Subunidad 6	Subunidad 7	Total
1	61	TRAM libre				
2	41	TRAM pediculado ipsilateral		35 cc	60 cc	95 cc
3	39	TRAM pediculado ipsilateral				
4	43	TRAM pediculado ipsilateral				
5	33	TRAM pediculado ipsilateral		30 cc	20 cc	50 cc
6	34	TRAM pediculado ipsilateral	100 cc	35 cc	20 cc	150 cc
7	62	DIEP				
8	36	TRAM pediculado ipsilateral				
9	47	TRAM libre		50 cc	40 cc	90 cc
10	43	DIEP				
11	46	TRAM pediculado ipsilateral		25 cc	15 cc	40 cc
12	34	TRAM pediculado ipsilateral				
13	51	DIEP				
14	42	TRAM Libre				
15	66	TRAM pediculado ipsilateral		40 cc	20 cc	60 cc
16	53	TRAM pediculado ipsilateral				
17	39	TRAM pediculado ipsilateral				
18	57	TRAM libre				
19	65	TRAM libre		40 cc	25 cc	65 cc
20	37	DIEP				
21	57	TRAM libre		30 cc	20 cc	50 cc
22	33	TRAM pediculado ipsilateral		40 cc	30 cc	70 cc
23	58	TRAM pediculado ipsilateral				
24	44	TRAM pediculado ipsilateral				
25	56	TRAM pediculado ipsilateral		50 cc	30 cc	80 cc
26	42	DIEP				
27	54	DIEP		25 cc	15 cc	40 cc
28	47	TRAM libre		50 cc	30 cc	80 cc
29	34	TRAM pediculado ipsilateral bilateral				
30	62	TRAM libre				
31	63	TRAM pediculado ipsilateral				

RESULTADOS

Aplicamos nuestro principio de subunidad en todos los defectos de mastectomía de las 32 reconstrucciones autólogas realizadas en pacientes con el antecedente de cáncer.

En 28 de las reconstrucciones obtuvimos un buen contorno del colgajo, continuidad con la pared torácica, y un adecuado posicionamiento del surco submamario, con buena simetría con la mama contralateral. En 4 reconstrucciones hubo fallo en la unificación de las subunidades debido a que en 2 de ellas se visualizaba el colgajo con una apariencia en parche, y en otras 2 por un posicionamiento del nuevo surco submamario muy bajo que se tradujo en asimetría con respecto a la mama contralateral (Fig. 4).

Treinta de las reconstrucciones realizadas (90%) fueron sometidas a un segundo tiempo quirúrgico para la formación del CAP, todas ellas con antecedente de mastectomía radical modificada; el 10% de las reconstrucciones a las que no se les realizó reconstrucción del CAP fue debido a falta de consentimiento por parte de las pacientes que no quisieron someterse al procedimiento.

En el caso de la paciente con mastectomía subcutánea bilateral no fue preciso reconstruir el CAP ya que éste se había preservado.

Realizamos lipotransferencia en 13 pacientes (40%), en 12 ocasiones en las subunidades 6 y 7, y en 1 ocasión en la subunidad 5. Las cantidades lipoinyectadas fueron: 100 cc en el caso de la zona 5; en la subunidad 6 entre 25-50 cc con una media de 37 cc; y en la subunidad 7 entre 15-60 cc, con media de 27 cc (Tabla II).

La corrección de la cicatriz superior del colgajo traspuesto para la reconstrucción de la mama se hizo en 4 (12%) de las reconstrucciones.

La mama contralateral fue tratada con mastopexia vertical en 4 pacientes (12%), y con mamoplastia de reducción en 3 (9%) para obtener una mejor simetría según los deseos de las pacientes.

No recogimos ningún caso de necrosis parcial o total de los colgajos abdominales o del sitio donante, y llevamos a cabo valoraciones mensuales durante los primeros 12 meses de la reconstrucción inicial, con un seguimiento promedio posterior de 18 meses.

Discusión

A pesar de que la cirugía conservadora de mama se ha establecido como una opción segura para la mayoría de las mujeres con diagnóstico precoz de cáncer de mama, y ha mostrado que la supervivencia a los 5 años de este procedimiento complementado con radiación no es estadísticamente diferente en comparación con la de la mastectomía sola en pacientes con estadio I o II (9,10). Sin embargo, la mastectomía radical modificada sigue siendo un procedimiento habitual en algunos centros hospitalarios.

Incluso con la mastectomía parcial, aproximadamente entre el 10 y el 30% de las pacientes están insatisfechas con los resultados estéticos obtenidos (11). La resección

del tumor puede producir distorsión, retracción y cambios de volumen notables en la mama. Los cambios en la posición del CAP pueden atenuar la asimetría y los efectos a largo plazo de la radiación sobre la piel de la mama incluyen hiper o hipopigmentación, telangiectasias y atrofia, al tiempo que en el parénquima mamario la radiación provoca fibrosis y retracción (12).

Spear y Davison informaron de que el enfoque de las subunidades de la mama puede maximizar las líneas y contornos preferenciales y reducir al mínimo la creación de formas y líneas visualmente disruptivas. Describen que las mejores subunidades estéticas de la mama son la subunidad periareolar, la mitad inferior de la mama, la media luna ínfero-lateral, y toda la mama; y las subunidades menos estéticas incluyen la súper-medial o cuadrante medial y el parche central al azar (8). Nosotros planteamos un nuevo modelo de subunidades ya que las descritas por Spear y Davison se basan en el tipo de mastectomía empleada y en cómo restablecer un volumen para el defecto, en círculos concéntricos alrededor de la areola en los casos de mastectomía preservadora de piel, o en la subunidad del polo inferior que tiene una apariencia en cuña, o en toda la mama como subunidad. A nuestro juicio, la mama reconstruida, para lograr un resultado ideal, no se puede visualizar como una subunidad en su totalidad, ya que ello puede favorecer a una mala distribución de volúmenes o del posicionamiento del colgajo. Al realizar nuestro planteamiento preoperatorio en 9 subunidades podemos moldear mejor nuestro colgajo y podemos también formar una mama que cuente con una base firme, mejorar las zonas de transición con la pared torácica, el posicionamiento adecuado del surco submamario, un domo bien restablecido, y con la posibilidad de tratar las subunidades por separado en caso de que ameriten un mayor o menor volumen mediante lipotransferencia o liposucción asociadas en un segundo tiempo de reconstrucción, cuando se realice la formación del CAP.

Al posicionar y dar contorno al colgajo en la reconstrucción mamaria, la mitad inferior se puede ver como 3 subunidades separadas basándonos no solamente en la dirección de las líneas de incisión, sino más importante en su soporte estructural y distribución de volumen, que tiene dos pilares laterales correspondientes a las subunidades 2 y 4, y una columna central, la subunidad 3, que es el soporte para el CAP y la base para una adecuada proyección del polo inferior mamario (Fig. 5). Es por ello que discrepamos del concepto de subunidades de Spear y Davison que ve el polo inferior como una sola subunidad de forma de creciente.

La reconstrucción autóloga de la mama ha ganado popularidad al aportar un aspecto más natural, temperatura, suavidad y flexibilidad del colgajo en comparación con los materiales aloplásticos, y recrear la continuidad con el pliegue axilar anterior y el surco submamario, así como permitir la restauración del CAP de manera que imita cuidadosamente los contornos naturales de la mama na-

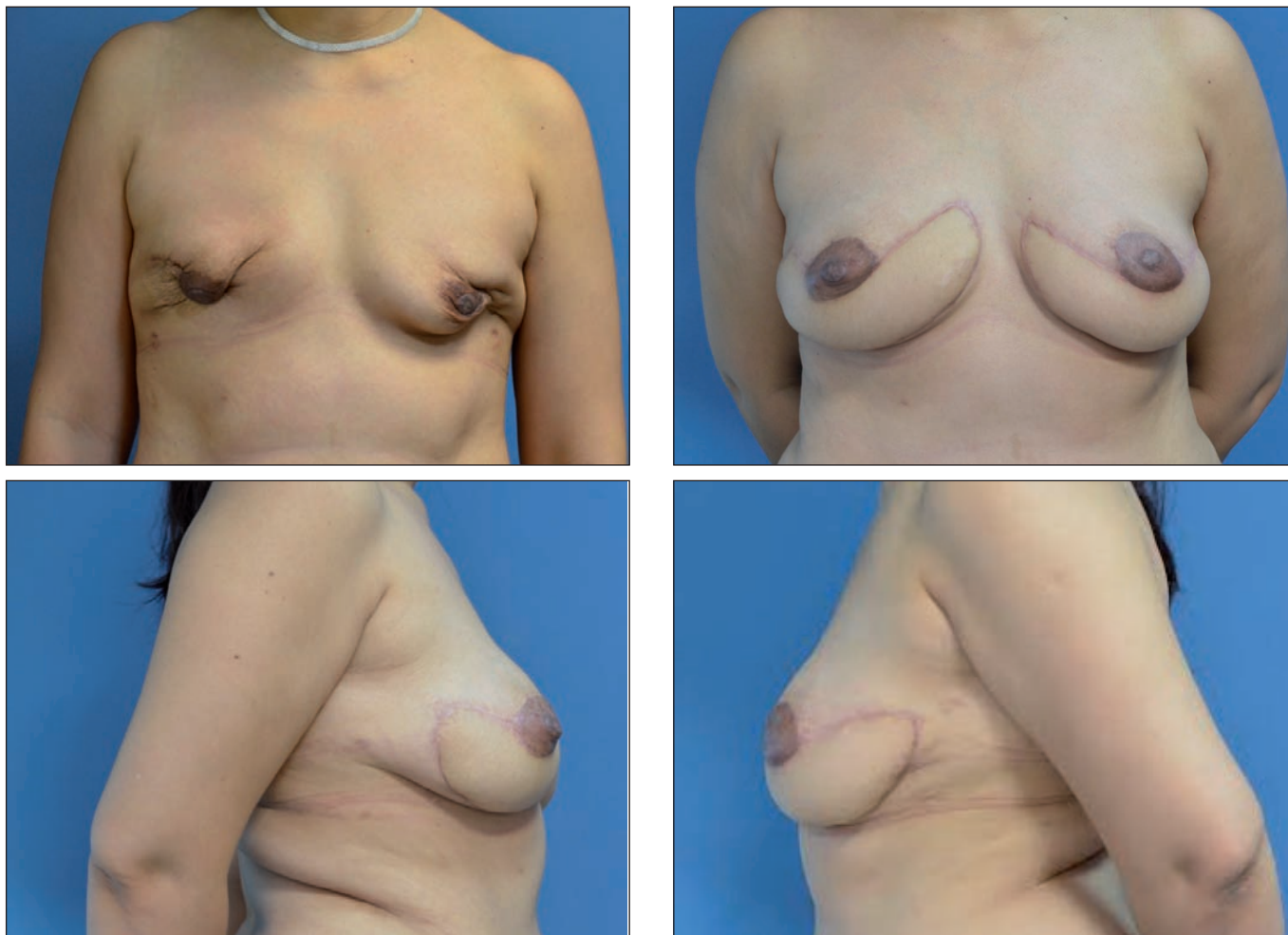


Fig. 5. Mujer de 33 años de edad con antecedente de mastectomía subcutánea por carcinoma ductal *in situ* en mama derecha y profiláctica contralateral. Reconstrucción tardía con colgajo TRAM bilateral con despietelización superior del colgajo para formación de la subunidad 5 y restablecimiento de las subunidades 2, 3 y 4 en el polo inferior. A. Vista frontal preoperatoria. B, C y D. Postoperatorio al año.

tiva. La integración adecuada de todas las subunidades de la mama le dará a la mama reconstruida un equilibrio en simetría con respecto a la mama contralateral, en concordancia con el habito corporal propio de la paciente.

La restauración completa del montículo de la mama en una sola etapa es posible en la mayoría de las pacientes. Además, la versatilidad en tamaño y forma que confiere la reconstrucción autóloga, permite que la mama nativa pueda ser igualada sin poca o ninguna modificación en la mayoría de los casos (13).

La dirección de la cicatriz de la mastectomía y el grosor del colgajo juegan un papel importante en el adecuado posicionamiento del colgajo. Las incisiones de la mastectomía en la pared torácica pueden ser altas o bajas, horizontales u oblicuas, con extensión a la línea axilar anterior o posterior. Las cicatrices altas con extensión hacia la axila hacen que sea difícil poder ocultar la cicatriz superior del colgajo. La colocación y orientación de la cicatriz es muy importante en la integración de todas las subunidades de la mama. El colgajo debe situarse donde le de forma óptima a la mama, con independencia de la ubicación previa de la cicatriz de mastectomía; es por esto que estamos de acuerdo con el concepto de ig-

norar la cicatriz por completo, sobre todo si está situada en lo alto de la pared torácica, y colocar el colgajo autólogo exactamente donde tiene que estar (14) (Fig. 6).

Las incisiones en el sitio receptor así como en el colgajo tienen que ser ligeramente anguladas y curvas para tener una buena transición en las subunidades y en la orientación del colgajo. Se deben evitar las incisiones en línea recta, sobre todo en el surco submamario que tiene una dirección curvada, con salida desde la línea paraesternal y terminación 2-3 cm proximal a la línea axilar anterior. Este modelo nos ha servido para tener una mejor planificación preoperatoria al permitirnos diseñar nuestra dirección de incisiones y obtener una mejor simetría con la mama sana.

Ya que la mastectomía radical modificada sigue siendo empleada como modalidad de tratamiento, a la hora de realizar nuestra valoración preoperatoria debemos analizar la mama sana detenidamente y ver su distinta distribución de volúmenes en las distintas subunidades, lo cual garantizará que tomemos el colgajo transferido con la cantidad de tejido necesaria y lo orientamos de acuerdo a las necesidades individuales de la paciente, para obtener así una transición sutil dentro de las proyecciones del colgajo.

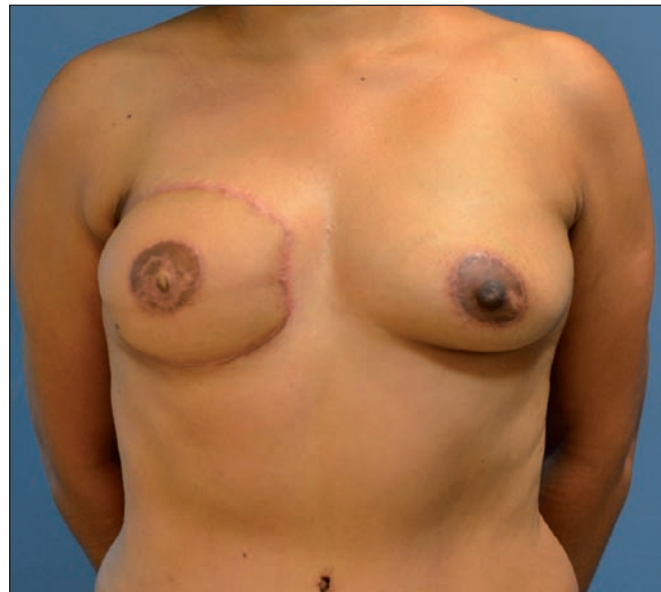
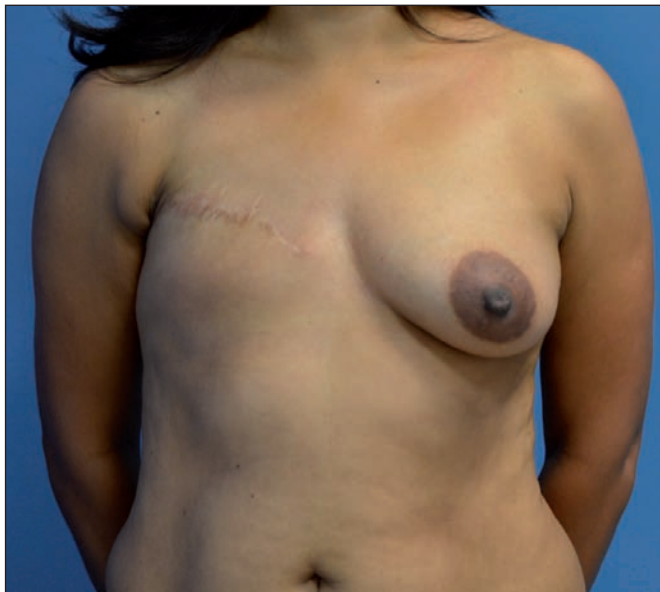
Fig. 6. Mujer de 32 años de edad con reconstrucción tardía de mama mediante colgajo TRAM pediculado ipsilateral. A. Preoperatorio con cicatriz de mastectomía oblicua alta. B. Postoperatorio al año.

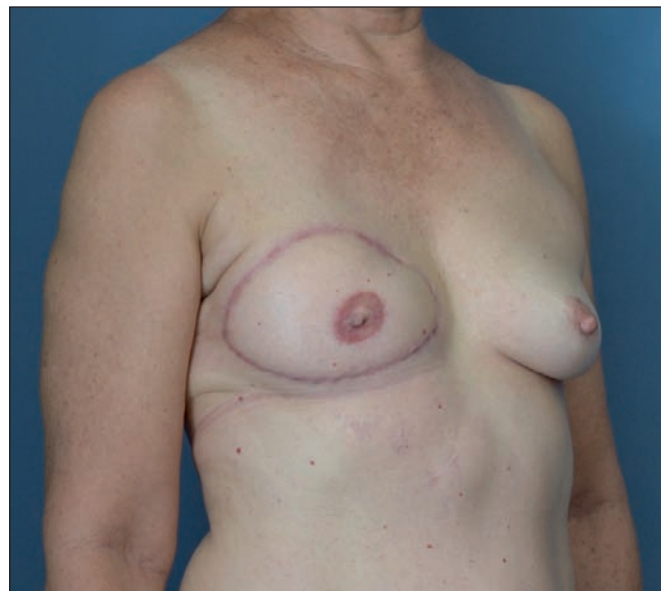
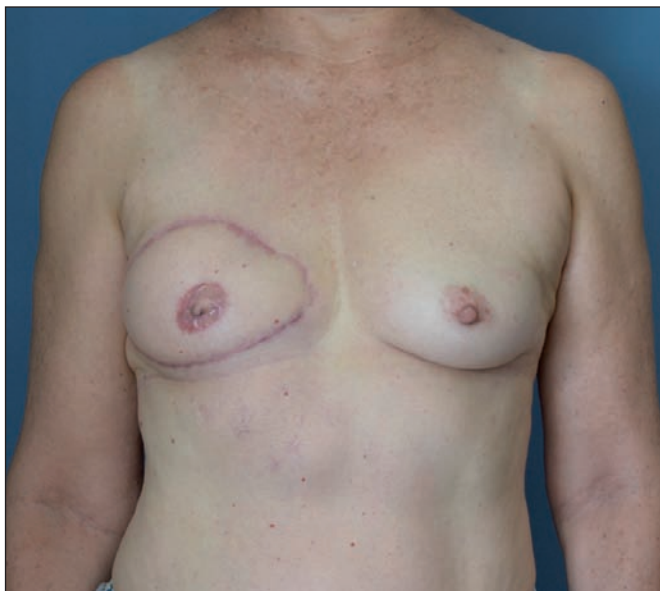

Fig. 7. Mujer de 49 años de edad. Postoperatorio al año de reconstrucción autóloga tardía con colgajo perforante de arteria epigástrica profunda.

Debemos evitar las líneas rectas y aplicar el concepto de curva, línea continua de una dimensión que varía de dirección paulatinamente, siendo estas curvas abiertas y suaves, con ángulos definidos por zonas de transición. Este concepto difiere con lo que Coutinho y col. publicaron en su día, señalando a la cicatriz horizontal como la que consigue un mejor resultado estético (15).

En los casos de reconstrucción diferida tras mastectomía radical modificada en los que el surco submamario ya no se puede identificar, el determinar el nivel óptimo del nuevo surco es la clave para lograr la simetría. Habitualmente este surco se coloca aproximadamente 2 a 3 cm más alto que el pliegue contralateral, y ante la presencia de fibrosis y contracción significativas en el sitio de la mastectomía, el pliegue se puede colocar ligeramente superior (16). En nuestra planificación

hacemos el marcaje del nuevo surco 2 cm cefálico a la mama sana, ya que a la hora de realizar el cierre de la zona donante del abdomen, éste descenderá al nivel del surco contralateral. El no colocar el colgajo correctamente a nivel del pliegue submamario se traducirá en resultados estéticos pobres, tal y como sucedió en 2 de nuestras reconstrucciones.

Según lo propuesto por Pulzl, Schoeller y Wechselberger (17), resecamos en su totalidad la cicatriz de la mastectomía y desepitelizamos la piel caudalmente hasta el surco submamario, con el beneficio de ocultar la cicatriz inferior del colgajo al dar una apariencia más natural y una ptosis adecuada para la edad, evitando el aspecto de parche del colgajo (Fig. 7). Este enfoque también había sido advertido por Restifo (18), quien reemplazó toda la piel hasta el surco submamario utilizando el surco subma-

mario como transición y reduciendo la tendencia de la mama a visualizarse con diferentes colores y texturas (19). Otro de los beneficios de posicionar inferiormente la cicatriz en el pliegue submamario es que la subunidad 3 puede tener mayor proyección al añadir volumen a esta zona, así

como a lo que consideramos los pilares, subunidades 2 y 4, de la mama reconstruida (Fig. 8).

El colgajo superior de la incisión de la mastectomía se conserva, como describen Fidalgo y col., para dar cubierta al colgajo autólogo previamente despetielizado en

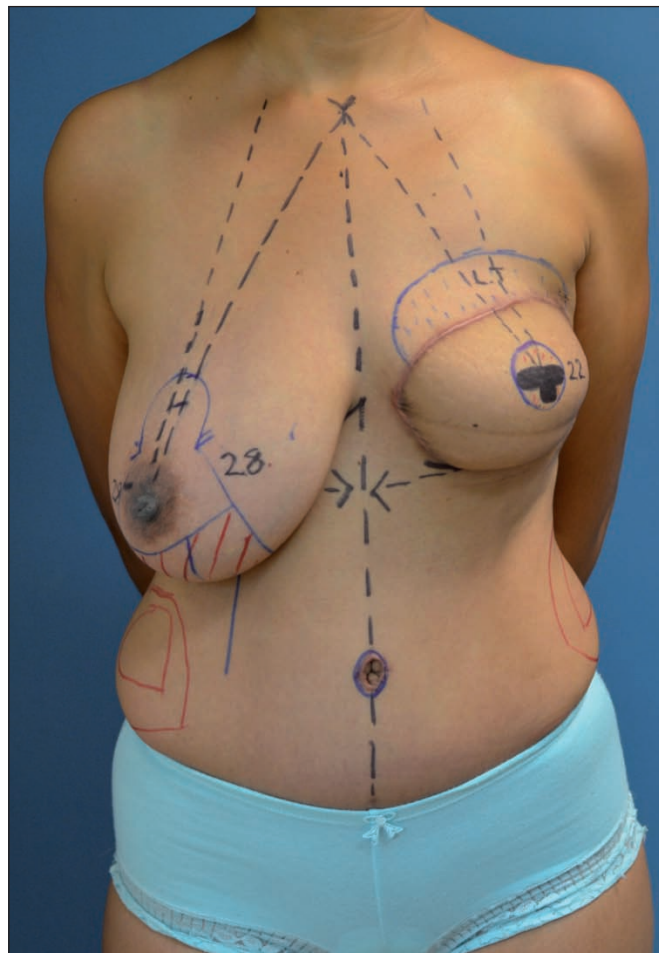
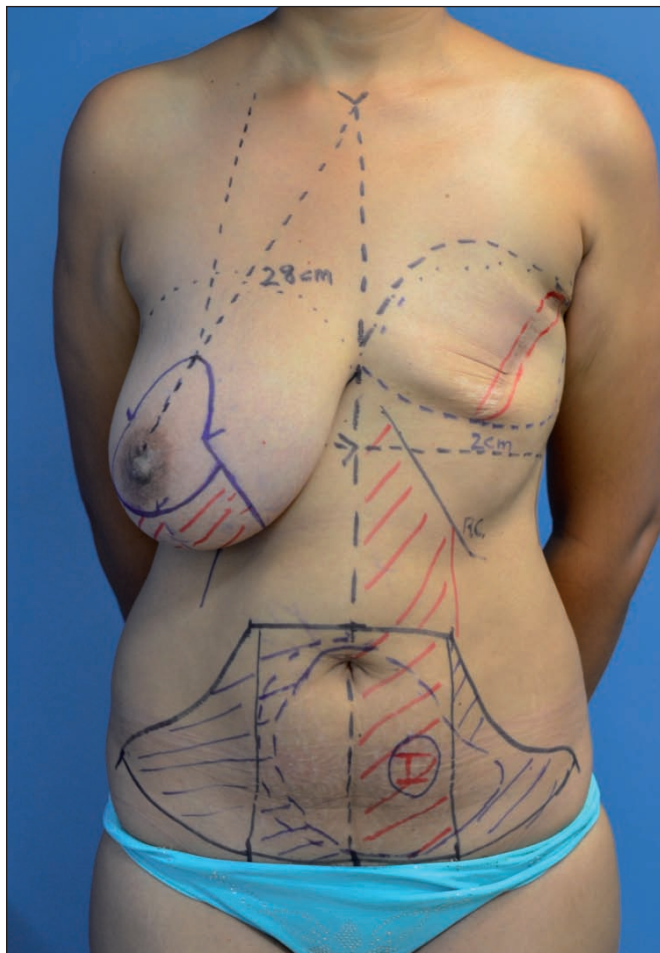


Fig. 8. Mujer de 34 años de edad con antecedente de mastectomía radical modificada ocultando la cicatriz en el surco mamario inferior y planificación de mamoplastia de reducción vertical contralateral en un segundo tiempo quirúrgico. A. Preoperatorio. B. Reconstrucción con colgajo TRAM unipediculado ipsilateral a los 6 meses de postoperatorio.

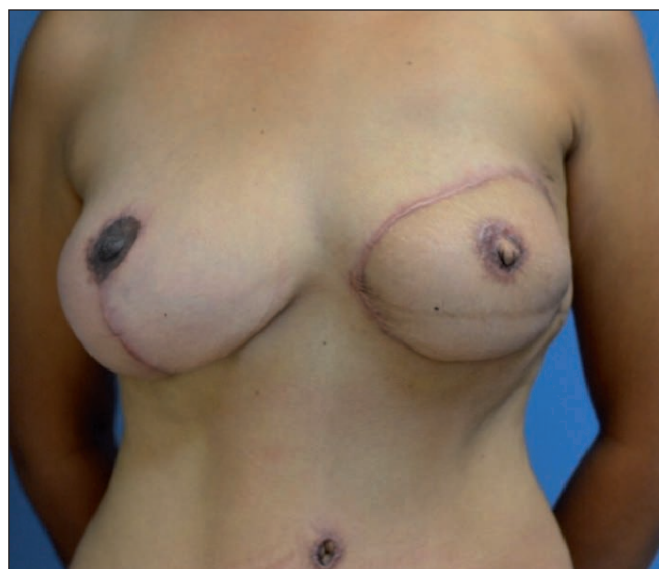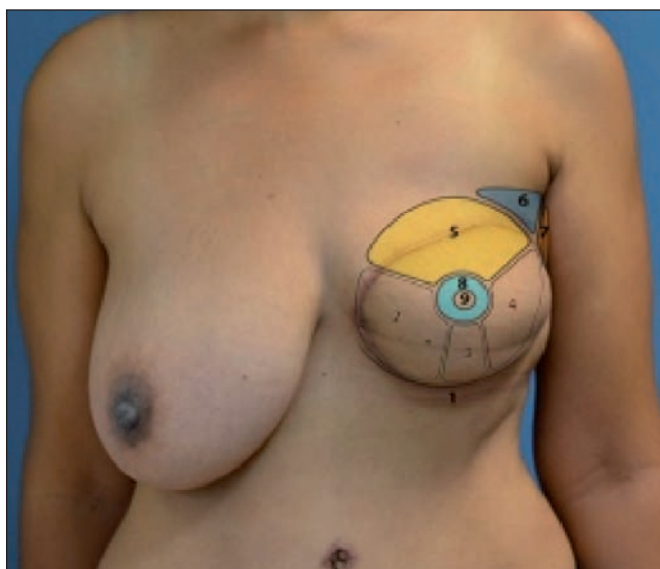


Fig. 9. Valoración de volumen en un segundo tiempo de reconstrucción. A. Vista frontal a los 6 meses de postoperatorio, demostrando carencia de volumen en las subunidades 5, 6 y 7. B. Vista frontal del resultado postoperatorio al año, con lipotrasferencia de 100 cc en la subunidad 5, de 30 cc en la subunidad 6, y de 20 cc en la subunidad 7 y formación del CAP, con mamoplastia de reducción vertical contralateral.

su polo superior, siempre y cuando la cicatriz sea como ellos la describieron en su estudio, en el cual la mayoría eran incisiones horizontales o ligeramente oblicuas (20).

Las correcciones o remodelaciones secundarias por lo general, no son necesarias si se ha puesto atención cuidadosa al dar el volumen, forma y simetría al colgajo en el procedimiento inicial de reconstrucción. Aunque se practica la reconstrucción autóloga de la mama y simetrización simultáneas (21), nosotros preferimos que en caso de que la reconstrucción realizada amerite algún procedimiento para lograr mejor simetría en la mama sana o una corrección secundaria del colgajo transferido, éste se lleve a cabo en el momento de la reconstrucción del CAP, evaluando el resultado inicial de la mama reconstruida con el principio de subunidad para determinar la necesidad de aportarle un volumen adicional mediante transferencia grasa.

En nuestro estudio, las subunidades que ameritaron en un segundo tiempo la adición de volumen fueron las subunidades 6 y 7. Esta carencia de volumen fue tratada con lipoinyección, transfiriendo un promedio de 37 cc a la subunidad 6, y de 27 cc a la subunidad 7. Hemos visto que esta media de volumen lipoinyectado a cada subunidad brinda el beneficio de dar un contorno uniforme al colgajo y relación con la pared torácica y así poder unificar todas las subunidades en su totalidad, principalmente esas subunidades 6 y 7 que son la más pequeñas pero dan un contorno uniforme a la mama y continuidad con la pared torácica (Fig. 9). Esta falta de distribución de volumen en el procedimiento inicial suele ser el resultado de la disección de los ganglios linfáticos realizada en el momento de la mastectomía, y preferimos tratar estas subunidades por separado para evitar la voluminosidad del colgajo en esta área en la etapa inicial de la reconstrucción mamaria.

Para la continuidad de la mama reconstruida con la pared torácica lateral, descrita como una unidad estética separada por Bar-Meir y col. (22), es necesario un balance en la distribución del volumen y la posición del colgajo, y una dirección de incisiones en las subunidades 4, 6 y 7, que hará que las zonas de transición sean más suaves a la vista.

Conclusiones

La reconstrucción mamaria es un componente importante en la recuperación final de muchas pacientes con cáncer de mama y un contribuyente principal a la calidad de vida de las mujeres sometidas a una mastectomía.

El enfoque del principio de subunidad que proponemos para la reconstrucción mamaria tiene como fin no ver la mama como un todo, sino como un elemento compuesto por subunidades susceptibles de ser retocadas con procedimientos secundarios a fin de lograr la unificación de las subunidades mamarias en su conjunto.

Dirección del autor

Dr. Mauricio Mendieta Espinosa
Ofi plaza El Retiro Edificio No.7, Suite 737
Managua, Nicaragua
Correo electrónico: drmauriciomendieta@gmail.com

Bibliografía

1. **Schefflan M, Dinner MI.:** The transverse lower rectus abdominis operation for breast reconstruction. *Plast Reconstr Surg* 1983;72:819-825.
2. **Moon HK, Taylor GI.:** The vascular anatomy of rectus abdominis musculotaneous flaps based on the deep superior epigastric system. *Plast Reconstr Surg* 1988; 82:815-832.
3. **Holm C, Mayr M, Hoffer E, et al.:** Perfusion zones of the DIEP flap revisited: a clinical study. *Plast Reconstr Surg* 2006;117(1):37-43.
4. **Holmstrom H.:** The free abdominoplasty flap and its use in breast reconstruction. *Scand J Plast Reconstr Surg* 1979;13: 423-427.
5. **Hartrampf CR, Schefflan M, Black PW.:** Breast reconstruction with a transverse abdominal island flap. *Plast Reconstr Surg* 1982;69(2):216-225.
6. **Rozen WM, Ashton MW.:** Improving outcomes in autologous breast reconstruction. *Aesth Plast Surg*. 2009, 33: 327-335.
7. **Burget, G. C. and Menick, F.J.:** The subunit principle in nasal reconstruction. *Plast. Reconstr. Surg.* 1985, 76: 239-247.
8. **Spear SL, Davison SP.:** Aesthetic subunits of the breast. *Plast Reconstr Surg* 2003, 112:440-447.
9. **Munhoz AM, Montag E, Gemperli R.:** Oncoplastic breast surgery: indications, techniques and perspectives. *Gland Surg* 2013, 2: 143-157.
10. **Gomes Rodrigues, T.A. et al.:** Papel del cirujano plástico en una Unidad de Mama: 20 años de experiencia. *Cir. plást. iberolatinoam.*, 2013, 39 (2):137-143.
11. **Audretsch WP.:** Reconstruction of the partial mastectomy defect: classification and method. In: Spear SL, Willey SC, Robb GL, et al, editors. *Surgery of the breast: principles and art.* Philadelphia: Lippincott Williams & Wilkins; 2006, Pp: 179-216.
12. **Jones G.:** The pedicled TRAM flap in breast reconstruction. *Clin Plast Surg*, 2007, 34: 83-104.
13. **Wang T, He J, Xu H, Ma S, Dong J.:** Achieving symmetry in unilateral DIEP flap breast reconstruction: an analysis of 126 cases over 3 years. *Aesth Plast Surg*, 2015, 39: 63-68.
14. **Disa JJ, McCarthy CM, Mehrara BJ, Pusic AL, Hu QY, Cordeiro PG.:** Postmastectomy reconstruction: an approach to patient selection. *Plast Reconstr Surg*, 2009, 124: 43-52.
15. **Coutinho M, Southern, Ramakrishnan V, Watt D, Fourie L, Sharpe DT.:** The aesthetic implications of scar position in breast reconstruction. *Br J Plast Surg* 2001; 54: 326-330.
16. **Blondeel PN, Hijawi J, Depypere H, Roche N, Van Landuyt K.:** Shaping the breast in aesthetic and reconstructive breast surgery: an easy three-step principle. Part II-Breast reconstruction after total mastectomy. *Plast Reconstr Surg* 2009, 123:794-805.

17. **Pulzl P, Schoeller T, Wechselberger G.:** Respecting the aesthetic unit in autologous breast reconstruction improves the outcome. *Plast Reconstr Surg*, 2006, 117: 1686-1691.
18. **Restifo, R. J.:** The "aesthetic subunit" principle in late TRAM flap breast reconstruction. *Ann. Plast. Surg*. 1999, 42: 235-239.
19. **Song AY, Fernstrom MH, Scott JA, Rubin JP, Sheshtak KC.:** Assessment of TRAM aesthetics: the importance of subunit integration. *Plast Reconstr Surg*, 2006, 117: 15-24.
20. **Fidalgo RF, Redondo CA, Dean FA, Rioja TLF.:** Remodelación de los colgajos TRAM libres y DIEP. *Cir plast iberolatinoam* 2007; 33: 37-48.
21. **Giachero-Castaño V, Jacobo-Bastreri, O, Grattarola RG, Carriquiry-Kayel C.:** Reconstrucción mamaria con colgajo músculo-cutáneo transverso de recto abdominal (TRAM) y simetrización simultánea. *Cir plast iberolatinoam* 2010; 36: 135-144.
22. **Bar-Meir ED, Lin SJ, Momoh AO, Tobias AM, Colakoglu S, Yueh JH, Slavin SA, Lee BT.:** The lateral chest wall: a separate aesthetic unit in breast surgery. *Plast Reconstr Surg*, 2011,128: 626-634.

Comentario al artículo "Unificación de subunidades estéticas de la mama en reconstrucción autóloga postmastectomía"

Dr. Ernesto Moretti

Cirujano Plástico, Jefe del Servicio de Cirugía Plástica, Estética y Reparadora Sanatorio los Arroyos. Servicio Universitario Acreditado por la Universidad Abierta Interamericana, sede Rosario, Argentina. Director del Capítulo de Cirugía Plástica Oncológica de la FILACP 2016-2018

El trabajo del Dr. Mendieta-Espinosa y col. presenta como estructura fundamental el empleo de subunidades mamarias para optimizar y valorar los resultados obtenidos en reconstrucción mamaria con abdomen. Los autores describen una clasificación propia en 9 subunidades que permite evaluar y planificar previamente en el colgajo abdominal las zonas específicas a reconstruir. En su estudio recogen además 24 reconstrucciones mamarias diferidas unilaterales, 1 caso bilateral y 6 reconstrucciones inmediatas. Dentro del grupo, 14 procedimientos fueron libres. Es interesante destacar que los autores no describen, o eventualmente no encuentran diferencias, en los resultados estéticos obtenidos entre los colgajos pediculados y microquirúrgicos. También es digno de destacar que seguramente sus resultados variarían si las reconstrucciones se realizaran de forma inmediata. Está demostrado (1-2) que los resultados mejoran en valores estadísticamente significativos cuando la reconstrucción es inmediata. Además, la integración con el mastólogo u oncólogo en esta primera etapa permitiría obtener el máximo beneficio a la clasificación de subunidades que proponen.

En las reconstrucciones diferidas, los autores dan varios consejos para mejorar el resultado final: no realizar líneas rectas, usar siempre líneas curvas, así como el que es preferible que el colgajo llegue al surco submamario para evitar el efecto parche. Estoy totalmente de acuerdo con estos comentarios, y son puntos clave para obtener un buen resultado estético final.

Con respecto a los procedimientos complementarios que los autores enuncian, el uso de lipotransferencia, que emplean en el 40% de los casos en las subunidades 6 y 7, cola de Spencer y grasa axilar, demuestra la tendencia mundial al uso de grasa para mejorar los resultados finales (3). También es de destacar el bajo índice de nivelación contralateral que presen-

tan en su estudio, puesto que solo llevaron a cabo mastopexia en el 12% de los casos y reducción mamaria en el 9%, datos que refuerzan la buena planificación previa así como el máximo aprovechamiento del colgajo para obtener simetría.

Considero que el presente artículo provee a la comunidad médica, y en especial a aquellos que se dedican a la reconstrucción mamaria, de una clasificación en subunidades con el objeto de facilitar una adecuada planificación previa, desarrollar un procedimiento específico preciso, y por último mejorar los resultados estéticos.

Queda finalmente felicitar a los autores por su trabajo, y a modo de comentario final decir que es interesante que evalúen o apliquen esta clasificación en otros procedimientos reconstructivos autólogos o mixtos, como el uso de colgajo de *Latisimus Dorsi* o de expansores

Bibliografía

1. **Zhong, T, McCarthy C, Price, A, Pusic, A.:** Evidence-Based Medicine: Breast Reconstruction. *Plast. Reconstr. Surg*. 2013, 132:1658-1669.
2. **Eltahir Y, Werners L, et al.:** Which breast is the best? Successful Autologous or Alloplastic Breast Reconstruction: Patient-Reported Quality-of-Life Outcomes. *Plast. Reconstr. Surg*. 2015, 135:43-50.
3. **De Blacam C, Momoh A, Colakoglu, S, Tobias, A, Lee B.:** Evaluation of Clinical Outcomes and Aesthetic Results after Autologous Fat Grafting for Contour Deformities of the Reconstructed Breast. *Plast. Reconstr. Surg*. 2011, 128:411-418.

Respuesta al Comentario del Dr. Moretti

Dr. M. Mendieta Espinosa

Agradecemos al Dr. Ernesto Moretti los comentarios vertidos sobre nuestra publicación, y compartimos sus observaciones en cuanto a que la reconstrucción mamaria inmediata brinda mayores beneficios al permitir realizar mastectomías preservadoras de piel (1,2), en las que utilizamos patrones de reducción o mastopexia vertical preservando el surco mamario, reduciendo las cicatrices resultantes, y utilizando colgajos autólogos bien vascularizados que restablecen el volumen y las dimensiones de las subunidades que proponemos.

En nuestro estudio no encontramos diferencias en cuanto a los resultados estéticos obtenidos con colgajos pediculados o microquirúrgicos ya que el volumen del colgajo así como su diseño lo realizamos siempre con el colgajo *in situ* en la zona donadora, y no en la zona receptora, puesto que así, con la adecuada planificación preoperatoria, podemos predecir el resultado final una vez transpuesto el colgajo y de acuerdo a los requerimientos individuales de cada caso en particular (3), lo cual se traduce en un menor índice de necesidad de simetrización contralateral. Tratamos las subunidades 6 y 7 en un segundo tiempo quirúrgico para no tener colgajos muy abultados y para que haya una transición suave hacia la pared tóraco-costal, donde la grasa es un relleno ideal, no alogénico, de fácil acceso, y con mínima morbilidad (4).

Esperamos que la clasificación que proponemos, tal y como señala el Dr. Moretti, sea de utilidad para obtener mejores re-

sultados estéticos y para no ver la mama reconstruida como una unidad sola, ya que la integración de las subunidades basada en volúmenes y dimensiones, será la que proporcionará un mejor resultado final en el tratamiento de nuestras pacientes con antecedente de cáncer de mama como tratamiento integral de su enfermedad, y que sea a la vez reproducible con otras técnicas de reconstrucción aloplástica o combinada.

Bibliografía

1. **Munhoz AM, Montag E, Filassi JR,:** Immediate nipple-areola-sparing mastectomy reconstruction: An update on oncological reconstruction techniques. *World J Clin Oncol* 2014; 10: 478-494.
2. **Serletti JM, Fosnot J, Nelson JA, Disa JJ, Bucky LP:** Breast reconstruction after breast cancer. *Plast Reconstr Surg* 2011;127:124-135.
3. **Fayman MS, Potgieter E, Becker PJ:** The pedicle TRAM flap: A focus on improved aesthetic outcome. *Aesthet Plast Surg* 2006; 30: 301-308.
4. **Chan CW, McCulley SJ, Macmillan RD:** Autologous fat transfer-a review of the literatura with a focus on breast cancer surgery. *J Plast Reconstr Aesthet Surg* 2008; 61: 1438-1448.