CIRUGÍA PLÁSTICA IBERO-LATINOAMERICANA

Cir. plást. iberolatinoam.-Vol. 48 - Nº 3
Julio - Septiembre 2022 / Pag. 281-286

http://dx.doi.org/10.4321/S0376-78922022000300005

Original / Técnica cirúrgica ESTÉTICO

Rede hemostática no tratamento cirúrgico das ginecomastias como prevenção de hematoma

Hemostatic net to avoid haematoma in gynecomastia surgery

Tavares Filho J.M.

João M. TAVARES FILHO*, Diogo FRANCO**, Ivan DEMOLINARI***
André L.C. NOGUEIRA***, Lucas T.A. MAIA***

Resumo

Introdução e objetivo. A correção da ginecomastia está entre as cirurgias estéticas mais solicitadas pelos pacientes do sexo masculino. A principal complicação deste procedimento é o hematoma no pós-operatório.

Aqui descrevemos a utilização de rede hemostática percutânea para diminuir a incidência de hematoma no pós-operatório, prescindindo da utilização de drenos.

Métodos. Foram avaliados 13 pacientes, com idade entre 15 e 59 anos, no total de 25 mamas. A rede hemostática foi realizada nos segmentos superior, inferior e areolar, com fio Prolene 2.0 ou 3.0 com agulha cilíndrica, após a hemostasia, antes do fechamento da incisão da adenectomia, portanto sob visão direta. Em nenhum paciente desta série foram utilizados drenos. A rede foi retirada entre 48 e 96 horas.

Resultados. Do total de 25 mamas apenas em 1 ocorreu hematoma, limitado à região retro-areolar, tendo sido o primeiro caso desta série onde não foi realizado a rede no segmento areolar. A rede não causou nenhuma sequela cicatricial (marcas na pele) nem pigmentação nos locais da transfixação da agulha.

Conclusão. Em nossa experiência, a utilização da rede hemostática foi um procedimento adicional ao tratamento da ginecomastia, tendo sido eficiente na prevenção do hematoma pós-operatório.

Abstract

Background and objective. Correction of gynecomastia is among the most requested cosmetic surgeries by male patients. The main complication of this procedure is postoperative hematoma.

We describe the use of a percutaneous hemostatic network to reduce the incidence of postoperative hematoma, without the use of drains.

Methods. Thirteen patients were evaluated, aged between 15 and 59 years, in a total of 25 breasts. The hemostatic net was performed in the upper, lower and areolar segments, with 2.0 or 3.0 Prolene with a cylindrical needle, after hemostasis, before closing the adenectomy incision, therefore under direct vision. Drains were not used in any of the patients in this series. The mesh was removed between 48 and 96 hours.

Results. Of the total of 25 breasts, only 1 had a hematoma, limited to the retro-areolar region, which was the first case in this series in which the mesh was not performed in the areolar segment. Net did not produced any sequel scar (skin marks) not pigmentation at the needle transfixation sites.

Conclusions. In our experience, the use of the hemostatic net was an additional procedure to the treatment of gynecomastia, having been efficient in the prevention of postoperative hematoma.

Palavras-Chave Hematoma, Ginecomastia, Cirurgia Plastica, Rede hemostática.

Key words Haematoma, Gynecomastia, Plastic Surgery, Hemostatic net.

Nível de evidência científica	5c Terapêutico	**Level of evidence**	5c Therapeutic
Recebido (esta versão):	17 fevereiro / 2022	**Received (this version)**	February 17 / 2022
Aceito	4 agosto / 2022	**Accepted**	August 4 / 2022

Conflito de interesses: O autor declara não ter interesse financeiro relacionado ao conteúdo deste artigo.
Financiamento: Não houve fontes externas de financiamento para este trabalho.

* Cirurgião Plástico, Professor Auxiliar do Serviço de Cirurgia Plástica do Hospital Universitário da Universidade Federal do Rio de Janeiro (HUCFF-UFRJ), Prática privada Clínica João Medeiros, Petrópolis, Rio de Janeiro, Brasil.
** Cirurgião Plástico, Professor Associado do Serviço.
*** Cirurgião Plástico
Serviço de Cirurgia Plástica do Hospital Universitário da Universidade Federal do Rio de Janeiro (HUCFF-UFRJ), Rio de Janeiro, Brasil.

https://creativecommons.org/licenses/by-nc-sa/4.0/
www.ciplaslatin.com - (ISSN 0376-7892 eISNN 1989-2055)

Introdução

A ginecomastia é a afecção mais comum da mama masculina.[1] Ocorre em 30 a 57% dos homens saudáveis. No período neonatal 90% dos recém nascidos apresentam ginecomastia transitória. Na puberdade, cerca de 2/3 dos adolescentes desenvolvem ginecomastia, sendo que 90% dos casos resolvem espontaneamente antes dos 17 anos. Nos homens mais velhos, entre 50 e 80 anos, está presente em 40 a 65%.[1,2]

Atualmente está entre as cirurgias estéticas mais solicitadas pelos pacientes do sexo masculino, tendo uma larga faixa etária que varia dos 14-15 anos até a terceira idade.[3] De acordo com pesquisa internacional realizada pelo ISAPS *(International Society of Aesthetic Surgery)* referente ao ano de 2018, a correção da ginecomastia foi o 11º procedimento mais realizado no mundo.[4] Correspondeu a 2.5% de todas as cirurgias plásticas realizadas, totalizando 269.720 casos no mundo. Comparado ao ano de 2017 houve um crescimento de 9.9% do total deste procedimento. O Brasil contabilizou 38.358 casos de correção de ginecomastia em um total de 1.498.327 procedimentos realizados no país em 2018, correspondendo a 2.56% do total.

No tratamento da ginecomastia, principalmente quando é realizada a adenectomia, associada ou não à lipoaspiração, a principal complicação é o hematoma,[1,5] independendo do uso de drenos. O hematoma constitui um transtorno no pós-operatório imediato com aumento de volume e dor na região mamária, geralmente necessitando de punções ou nova intervenção para drenagem o que retarda a recuperação e pode prejudicar o resultado.

Nosso objetivo é descrever a utilização de rede hemostática percutânea, como proposto por Auerswald em 2012,[6-8] para diminuir a incidência de hematoma no pós-operatório da ginicomastia, prescindindo da utilização de drenos.

Material e método

No período entre agosto de 2018 e janeiro de 2022, foram submetidos a tratamento de ginecomastia 13 pacientes com idade entre 15 e 59 anos, no total de 25 mamas, no Hospital Clementino Fraga Filho da Universidade Federal do Rio de Janeiro (HUCFF-UFRJ), Rio de Janeiro, Brasil, e na clínica privada.

Adenectomia com lipoaspiração foi realizada em 9 pacientes e somente adenectomia em 4. Doze pacientes tiveram tratamento bilateral e em 1 unilateral esquerdo. A via da adenectomia foi infra-areolar (Webster) em todos os pacientes.

A rede hemostática nos segmentos superior, inferior e areolar foi realizada em 8 pacientes, e nos 5 primeiros não foi realizado no segmento areolar. Dentre os 5 primeiros, em 1 caso foi realizada apenas no segmento superior.

A rede é realizada com fio Prolene 2.0 ou 3.0 com agulha cilíndrica, de preferência com 2.5 cm, para não cortar o músculo peitoral maior. Após a hemostasia, antes do fechamento da incisão da adenectomia, portanto por visualização direta, a sutura é iniciada em uma das extremidades da área, penetrando a pele, transfixando uma porção do músculo e voltando à pele. Essa manobra é repetida até a extremidade oposta e retorna, em sutura contínua, ao ponto de partida. Esta manobra era realizada apenas nos segmentos superior e inferior à aréola. Posteriormente a reproduzimos também, de forma semelhante, contornando o complexo aréolo-papilar (Fig. 1).

Em nenhum paciente desta série foram utilizados drenos.

A rede foi retirada entre 48 e 96 horas variando com a disponibilidade da consulta pós-operatória (Fig. 2).

Fig. 1. A. Rede hemostática nos segmentos superior, inferior e areolar. B. Curativo com gases para evitar o trauma cutâneo.

Fig. 2. Retirada da rede entre 48 e 96 horas pos-operatório.

Fig. 3. A-B. Pré e pós-operatório com 45 dias. C. Pós operatório com e 4 meses. Observar a ausência de marcas decorrentes da rede.

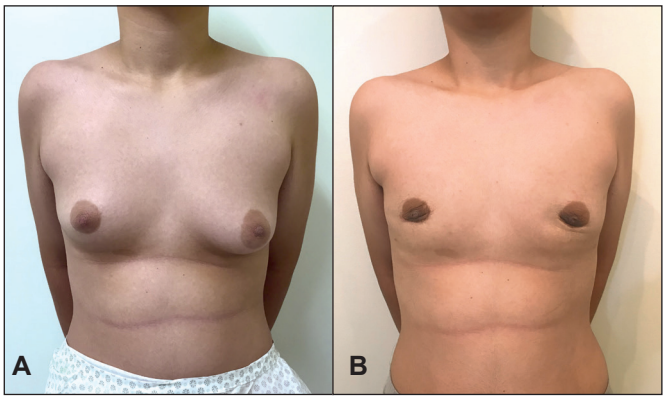

Fig. 4. A. Ginecomastia glândulo gordurosa: adenectomia, lipoaspiração e sutura em rede nos segmentos superior, inferior e areolar. B. Pós-operatório com 4 meses. Não se observa qualquer sequela ou marca da sutura.

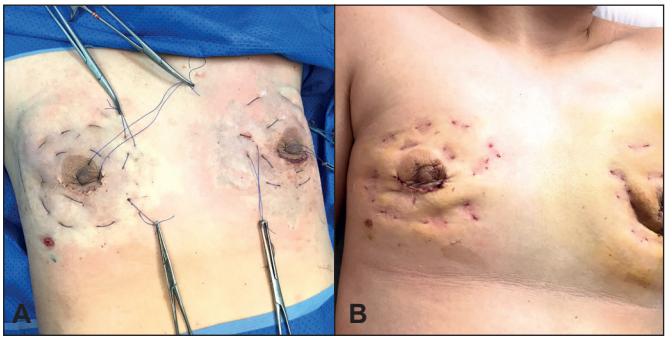

Fig. 5. A. Pós-operatório imediato com a sutura em rede. B. Momento da retirada da rede 72 horas de pós-operatório.

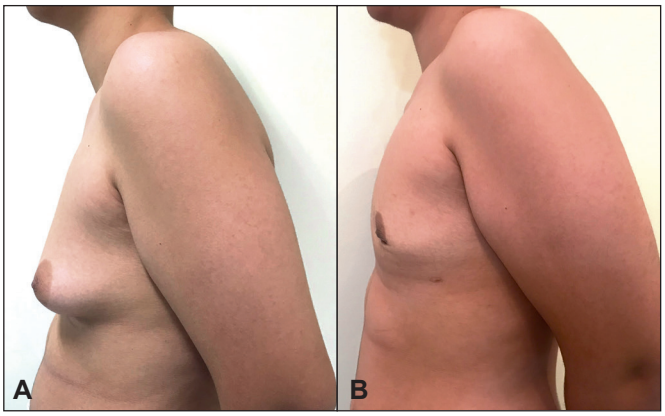

Fig. 6. Pré e pós-operatório com 4 meses.

Fig. 7. A. Ginecomastia glândulo gordurosa. B. Momento da retirada da rede entre 48 e 96 horas pos-operatorio. C. Após 3 meses: observar ausência de marcas da rede.

Resultados

A causa da ginecomastia foi idiopática ou hormonal em 11 pacientes e 2paciente após uso de anabolizante.

Do total de 25 mamas apenas em 1 (4%) ocorreu hematoma limitado à região retro-areolar, tendo sido o primeiro caso desta série onde não foi realizado a rede no segmento areolar.

A rede não causou nenhuma sequela cicatricial (marcas na pele) nem pigmentação nos locais da transfixação da agulha (Fig. 3-7).

CC BY NC SA

Discussão

A ginecomastia pode ser classificada de acordo com a quantidade de tecido mamário presente em glandular, glândulo-gordurosa e gordurosa.[1,9-11] É uma alteração masculina que atinge uma larga faixa etária, desde a adolescência até a idade adulta ou idosa, causando além dos transtornos morfológicos, alterações emocionais, na auto imagem, no relacionamento social e na qualidade de vida.

Como mencionamos na introdução, atualmente está entre as cirurgias mais solicitadas pelo homem. A correção da ginecomastia foi uma de las cirurgias plásticas mas realizadas a nível mundial y la 4ª mais realizada no Brasil, levando-se em consideração apenas os procedimentos reparadores, onde representou 6.7% do total destes procedimentos.

A causa da ginecomastia pode ser fisiológica (nascimento, adolescência, idosos), patológica e idiopática. A causa mais comum de ginecomastia é a idiopática, seguida pela obesidade e uso de esteroides anabolizantes.[11] Nos nossos pacientes, 92% tiveram como causa principal a idiopática e apenas 2 (8%) teve como causa o uso de anabolizante.

No tratamento da ginecomastia glandular ou glândulo-gordurosa, quando realizamos a adenectomia, a maior complicação é o hematoma.[1,5] As complicações variam na literatura de 10.3 a 46% dos casos.[12]

Nas 25 mamas operadas tivemos hematoma em apenas uma (4%) dos casos). Este achado é menor que os dados encontrados na literatura, que variam ente 7.1% a 16.1%.[1,2,5,13]

O hematoma ocorrido em nossa série, localizou-se no segmento retro-areolar esquerdo em paciente tratado bilateralmente. Além de ser o primeiro caso desta série, não realizamos a rede no segmento areolar deste paciente.

Para a prevenção do hematoma pós-operatório, a literatura sugere vários procedimentos, embora sem conseguir evitá-lo completamente, como a utilização de drenos, compressão local no pós-operatório e infiltração com vasoconstritor.[1,5,13,14] A cola de fribrina é uma das alternativas ao uso de dreno. Parece promover aderência tecidual e reduzir a drenagem após mastectomia.[15].

Chao et al.[15] em 2017, compararam a correção de ginecomastia com e sem o uso de dreno. Os pacientes foram submetidos a adenectomia com ou sem lipoaspiração. O dreno foi removido na primeira semana de pós-operatório e foi usada compressão elástica pelo período de 4 a 6 semanas. Concluíram que o uso de dreno de sucção com sistema fechado reduziu as taxas de seroma que precisaram de drenagem percutânea por aspiração. Não houve diferença significativa na formação de hematoma entre o grupo que usou dreno e o grupo sem dreno. Segundo os autores uma hemorragia mais robusta no pós-operatório iria formar coágulos no sistema do dreno, inutilizando o mesmo, explicando esse achado.

Keskin et al.[14] em 2014 em revisão da literatura, constataram que o uso de dreno em cirurgia de ginecomastia não diminui as complicações pós-operatórias.

Auersvald et al., em 2012 e 2014,[7,8] descreveram a técnica da rede hemostática em pacientes submetidos a ritidoplastia, objetivando redução na incidência de hematoma. Concluíram que é método eficaz na prevenção de hematomas precoces. Os mesmos autores, em outro trabalho de 2012,[2] relataram um caso de tratamento cirúrgico de ginecomastia com o uso da rede hemostática, não observando a ocorrência de hematoma. No entanto a rede foi aplicada na região lateral do tórax, diferente da técnica aqui apresentada.

Murugesan et al.[16] em 2020 descrevem a utilização da rede para evitar o hematoma no tratamento da ginecomastia, realizando na área da adenectomia e da lipoaspiração, diferentemente da nossa conduta que realizamos a rede apenas na área da adenectomia.

Utilizamos a rede hemostática, proposta por Auersvald et al. em 2012 sem utilização de drenos com objetivo de evitar o hematoma pós-operatório. A rede é realizada antes do fechamento da incisão, por visão direta e de modo contínuo, diferentemente do autor que realiza após o fechamento e com pontos separados. Realizamos nos segmentos superior, inferior e areolar, exceto nos 5 primeiros casos que não foi realizado no segmento areolar.

A utilização de agulha cilíndrica diminui a possibilidade de lesar o músculo peitoral e traumatizar algum vaso intramuscular.

A importância da rede no segmento areolar deve-se à manutenção de uma camada de tecido glandular retro areolar para evitar sua retração e consequente maior possibilidade de sangramento nesta área.

Retiramos a rede entre 48 e 96 horas variando com a possibilidade do retorno do paciente ao consultório.

A retirada é simples, não causando nenhum desconforto ao paciente. A preocupação que fique alguma sequela cicatricial, como marcas dos pontos, não foi observada em nenhum caso.

Conclusão

A utilização da rede hemostática foi um procedimento adicional ao tratamento da ginecomastia, tendo sido eficiente na prevenção do hematoma pós-operatório.

Endereço do autor

Dr. João Medeiros Tavares Filho
Clínica João Medeiros
Rua Buenos Aires 255, Centro
CEP: 25610-140
Petrópolis - Rio de Janeiro, Brasil
e-mail: clinicajoaomedeiros@gmail.com

Referências

1. **Li CC, Fu JP, Chang SC, Chen TM, Chen SG.** Surgical treatment of gynecomastia: complications and outcomes. *Ann Plast Surg*. 2012;69(5):510-515.
2. **Lanitis S, Starren E, Read J, et al.** Surgical management of Gynaecomastia: outcomes from our experience. *Breast*. 2008;17(6):596-603.
3. **www2.cirurgiaplastica.org.br. 2020.** [online] Available at: <http://www2.cirurgiaplastica.org.br/wp-content/uploads/2019/08/Apresentac%CC%A7a%CC%83o-Censo-2018_V3.pdf> [Accessed 11 April 2020].
4. **Isaps.org. 2020.** [online] Available at: <https://www.isaps.org/wp-content/uploads/2019/12/ISAPS-Global-Survey-Results--2018-new.pdf> [Accessed 11 April 2020].
5. **Handschin AE, Bietry D, Hüsler R, Banic A, Constantinescu M.** Surgical management of gynecomastia—a 10-year analysis. *World J Surg.* 2008;32(1):38-44.
6. **Auersvald A, Auersvald LA.** Rede hemostática para prevenção de hematoma e seroma em cirurgia plástica. *Arquivos Catarinenses de Medicina*. 2012; 41(01): 86-88.
7. **Auersvald A, Auersvald LA.** Biondo-Simões MLP. Rede hemostática: uma alternativa para a prevenção de hematoma em ritidoplastia. *Rev. Bras. Cir. Plást*. 2012;27(1):22-30.
8. **Auersvald A, Auersvald LA.** Hemostatic Net in Rhytidoplasty: An Efficient and Safe Method for Preventing Hematoma in 405 Consecutive Patients. *Aesth. Plast. Surg*. 2014; 38.
9. **Simon BE, Hoffman S, Kahn S.** Classification and surgical correction of gynecomastia. *Plast Reconstr Surg*. 1973;51(1):48-52.
10. **Franco T et al.** Princípios de Cirurgia Plástica. Atheneu. Editor: Franco T. Cirurgia Estética da mama. 2002, Cap. 20, Pp:671-712.
11. **Medeiros MMM.** Abordagem cirúrgica para o tratamento da ginecomastia conforme sua classificação. *Rev. Bras. Cir. Plást*.2012; *27*(2), 277-282.
12. **Zavlin D, Jubbal KT, Friedman JD, Echo A.** Complications and Outcomes After Gynecomastia Surgery: Analysis of 204 Pediatric and 1583 Adult Cases from a National Multi-center Database. *Aesth Plast Surg*. 2017;41(4):761-767.
13. **Kasielska A, Antoszewski B.** Surgical management of gynecomastia: an outcome analysis. *Ann Plast Surg*. 2013;71(5):471-475.
14. **Keskin M, Sutcu M, Cigsar B, Karacaoglan N.** Necessity of suction drains in gynecomastia surgery. *Aesth Surg J*.2014;34(4):538-544.
15. **Chao JW, Raveendran JA, Maly C, Rogers G, Boyajian M, Oh AK.** Closed-Suction Drains After Subcutaneous Mastectomy for Gynecomastia: Do They Reduce Complications?. *Aesth Plast Surg*. 2017;41(6):1291-1294.
16. **Murugesan L, Karidis A.** External Quilting: New technique to avoid Haematoma in gynaecomastia surgery. *Aesth Plastic Surg*.2020, 44:45-51.

CC BY NC SA