

Cartas al Director

Hematoma intramural espontáneo de ciego

Palabras clave: Hematoma intramural de ciego. Hemoperitoneo. Abdomen agudo.

Key words: Intramural hematoma of cecum. Hemoperitoneum. Acute abdomen.

Sr. Director:

El hematoma intramural espontáneo de ciego es una entidad poco frecuente cuyo diagnóstico suele realizarse mediante radiología o tras cirugía en el contexto de un abdomen agudo. El tratamiento de elección es la hemicolectomía derecha de urgencia debido al alto riesgo de ruptura, a diferencia del resto de localizaciones. Presentamos un caso de hematoma intramural espontáneo de ciego.

Caso clínico

Mujer de 54 años de edad que acude al Servicio de Urgencias por un cuadro de 5 días de dolor progresivo de inicio en fosa iliaca derecha, asociado a hiporexia y sin alteraciones del tránsito intestinal, clínica miccional ni traumatismos previos locales. Entre sus antecedentes presenta hipertensión arterial y diabetes mellitus no insulinodependiente tratadas con enalapril y ácido acetil salicílico. A la exploración, presenta el abdomen distendido, doloroso a nivel de fosa ilíaca derecha sin signos de irritación peritoneal. La analítica no presentaba alteraciones salvo una elevación de los reactantes de fase aguda (fibrinógeno 811 mg/dl y PCR 12 mg/dl). La tomografía computerizada (TC) mostró una masa de 4 x 3 x 5 cm adyacente a polo cecal con un apéndice de 8 mm, a valorar una apendicitis aguda fren-

te a un proceso neofornativo complicado. Se empleó de inicio un abordaje laparoscópico hallando un hematoma con efecto masa a nivel de ciego y líquido libre sanguinolento, por lo que se decide la reconversión y realización de una hemicolectomía derecha con un postoperatorio sin incidencias. La anatomía patológica fue informada como una zona de extravasación hemática a nivel de tejidos subserosos de ciego con focos de abscesificación sin signos histológicos de malignidad (Fig. 1).

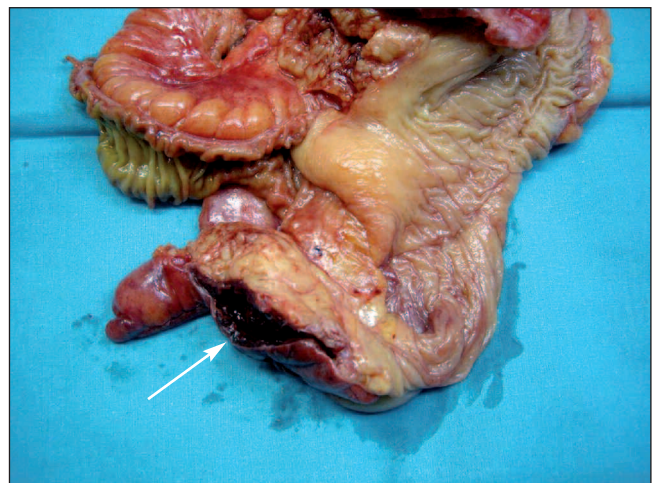


Fig. 1. Hemicolectomía derecha. Hematoma intramural de ciego (flecha blanca).

Discusión

El hematoma intramural intestinal es una entidad poco frecuente que puede ser espontánea (asociado a discrasias sanguíneas o al uso de antiagregantes/anticoagulantes, fundamentalmente la warfarina) o secundaria a un traumatismo previo por desgarramiento de los vasos rectos terminales cuando penetran la pa-

red intestinal. La primera descripción fue realizada por McLaughlan en 1838, quien describió una obstrucción intestinal secundaria a un hematoma duodenal de origen traumático. En 1904, Sutherland publicó el primer hematoma intramural espontáneo en un niño en relación con la púrpura de Schönlein-Henoch. Los casos publicados suelen ser experiencias personales únicas o series muy cortas, siendo las de mayor tamaño de 13 y 7 pacientes. Sin embargo, la incidencia va a ser progresivamente superior debido a la mayor incidencia de discrasias sanguíneas en relación con neoplasias hematológicas y la quimioterapia, así como al uso de la anticoagulación oral en múltiples patologías (sustitución valvular mecánica, fibrilación auricular, etc.). El hematoma intramural suele ser único más que múltiple, generalmente de localización submucoso, y puede producirse en cualquier punto del tracto digestivo, pero lo más frecuente es el intestino delgado, concretamente el yeyuno, siendo muy raro en el colon, tanto de forma aislada como por contigüidad con intestino delgado. La razón por la que el intestino grueso se ve menos afectado permanece aún desconocida. Hasta la fecha, se han descrito menos de 10 casos de localización cecal aislada. El periodo de latencia en los casos espontáneos es variable, habiéndose descrito tan pronto como a los 10 días del inicio de la terapia anticoagulante (1-3).

La presentación clínica incluye dolor abdominal, hemorragia digestiva, obstrucción intestinal o un abdomen agudo secundario a un hemoperitoneo. El diagnóstico, con frecuencia, no suele sospecharse y se realiza sólo mediante las pruebas radiológicas (ecografía y TC con contraste intravenoso), donde se objetiva un engrosamiento concéntrico intramural con/sin hemoperitoneo, o durante la cirugía. El segmento intestinal afecto suele ser mayor en las espontáneas que en las traumáticas como consecuencia de la alteración de la hemostasia (1-5).

El manejo conservador suele ser el tratamiento de elección,

salvo diagnóstico incierto, isquemia/perforación, hemorragia intraluminal activa o ausencia de mejoría debido a que el crecimiento del hematoma causa una estenosis transitoria. Sin embargo, el hematoma cecal no presenta dicho comportamiento por estar situado entre el íleon libre con la válvula ileocecal y el colon derecho retroperitoneal, lo que limita su expansión y determina la ruptura a la cavidad abdominal con hemoperitoneo, que se ha producido en todos los casos descritos. Esta situación hace que se deba realizar una vigilancia muy estrecha, siendo la hemicolectomía derecha urgente el tratamiento de elección (1-3).

A. García Marín, J. Martín Gil, T. Sánchez Rodríguez,
B. Díaz-Zorita y F. Turégano Fuentes

*Sección de Cirugía de Urgencias. Hospital General
Universitario Gregorio Marañón. Madrid*

Bibliografía

1. Abbas MA, Collins JM, Olden KW, Kelly SA. Spontaneous intramural small-bowel hematoma: clinical presentation and long-term outcome. *Arch Surg* 2002; 137: 306-10.
2. Polat C, Dervisoglu A, Guven H, et al. Anticoagulant induced intramural intestinal hematoma. *Am J Emerg Med* 2003; 21: 208-11.
3. Calabuig R, Ortiz C, Sueiras A, Vallet J, Pi F. Intramural hematoma of the cecum: report of two cases. *Dis Colon Rectum* 2002; 45: 564-6.
4. Lee SH, Lee JH, Park DH, et al. Intramural colonic hematoma: complication of anticoagulation with heparin. *Gastrointest Endosc* 2005; 62: 783-4.
5. Abbas MA, Collins JM, Olden KW. Spontaneous intramural small bowel hematoma: imaging findings and outcome. *Am J Radiol* 2002; 179: 1389-94.