

## Cartas al Director

### Apendagitis: una causa inusual de dolor abdominal

*Palabras clave:* Apendagitis. Dolor abdominal. Apéndice epiploico.

*Key words:* Appendagitis. Abdominal pain. Epiploic appendage.

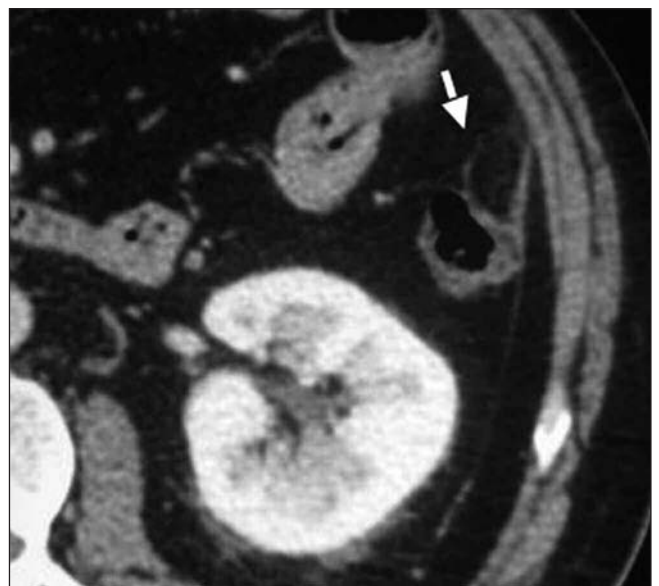
*Sr. Director:*

El dolor abdominal agudo es un síntoma frecuente en la práctica médica general y en gastroenterología, siendo necesario un diagnóstico diferencial preciso con vistas a un adecuado tratamiento, médico o quirúrgico. Existen numerosas causas a tener en cuenta que en ocasiones pueden ser motivo de error, con la consiguiente falta de recuperación y/o complicaciones para el paciente. Por ello, es necesario conocer una amplia gama de diagnósticos diferenciales y entre ellos la apendagitis es una causa poco frecuente pero a tener en cuenta en estos casos.

#### Caso clínico

Varón de 53 años de edad que consulta por la aparición de intenso dolor en fosa iliaca izquierda sin otros síntomas asociados. Negó la existencia de fiebre. No refería tratamiento domiciliario habitual ni antecedentes personales o familiares de interés. La exploración física puso de manifiesto un ligero sobrepeso y una palpación dolorosa a nivel de la fosa iliaca izquierda, junto con defensa abdominal. Los ruidos intestinales y resto de la exploración eran normales. La analítica general destacó una GGT de 88 U/l, ferritina de 297,11 ng/ml y PCR de 7 mg/dl. Los demás parámetros fueron normales. La clínica orientó hacia una diverticulitis aguda. Ante la persis-

tencia y la intensidad del dolor, así como para confirmar la sospecha diagnóstica, se realizó una TAC de abdomen, en la cual se evidenció la existencia de diverticulosis sigmoidea sin signos de diverticulitis. En un corte superior del abdomen se apreció una inflamación de la grasa adyacente al colon descendente, la cual correspondía a un apéndice epiploico, probablemente en el contexto de apendagitis aguda secundaria a torsión del mismo (Fig. 1).



*Fig. 1.* Aumento de la grasa adyacente a la pared del colon descendente, correspondiente a la inflamación de un apéndice epiploico (flecha).

El paciente fue diagnosticado de “apendagitis” o “apendagitis epiploica” y recibió tratamiento conservador con anti-inflamatorios orales durante 7 días, con una mejoría progresiva de los síntomas y sin que aparecieran complicaciones. No fue necesario el uso de antibióticos ni ingreso hospitalario.

## Discusión

El término “apendagitis” fue introducido en 1956 por Lynn y cols. (1). Es una entidad benigna y autolimitada de los apéndices epiploicos del colon secundaria a la torsión del pedículo vascular o trombosis espontánea del drenaje venoso de estos. Aparece más frecuentemente en la cuarta a quinta década de la vida, con una incidencia similar entre hombres y mujeres (1-3). Otras causas menos frecuentes son la obstrucción intestinal y la introducción de dichos apéndices en el interior del saco de una hernia femoral, umbilical o inguinal, donde pueden estrangularse causando dolor, con o sin torsión. En orden decreciente, la apendagitis puede aparecer en zonas adyacentes a colon sigmoides, colon descendente y hemicolon derecho (1). La manifestación clínica más frecuente es dolor agudo en la zona inferior del abdomen, sobre todo en el cuadrante izquierdo, pudiendo simular una diverticulitis aguda o apendicitis si es en el lado contrario (1,4). No obstante, también puede localizarse en cualquier parte del abdomen, según la localización del apéndice a lo largo del colon, por lo que ante la aparición de esta sintomatología debería hacerse un diagnóstico diferencial con otras enfermedades como infarto omental, paniculitis mesentérica, mesenteritis esclerosante y tumores primarios metastáticos en mesocolon. No suele acompañarse de cambios en el hábito intestinal, fiebre ni leucocitosis. El diagnóstico se realiza a través de la clínica una vez descartadas otras causas de abdomen agudo y de un TAC de abdomen.

Los hallazgos de imagen fueron descritos por primera vez en 1986 por Danielson y cols. y hasta entonces el diagnóstico era quirúrgico, sólo en el 2,5% de los casos se realizaba una valoración correcta pre-quirúrgica (1). La imagen que más frecuente-

mente aparece en el TAC es una lesión oval paracólica de menos de 5 cm de diámetro (2-3 cm) y densidad grasa, con una zona atenuación central (vena epiploica trombosada) que se continúa con la pared anterior del colon y aumento de la densidad de la grasa alrededor, secundaria a la inflamación adyacente. El tratamiento es conservador con anti-inflamatorios orales. El cuadro clínico remite en la mayoría de los casos en 10-14 días, pero los cambios radiológicos pueden demorarse hasta seis meses (1,2,5).

A. Benítez Roldán, C. Castro Márquez, F. G. Pellicer Bautista  
y J. M. Herreras Gutiérrez

*Servicio de Aparato Digestivo. Hospital Universitario Virgen  
Macarena. Sevilla*

## Bibliografía

1. Singh AK, Gervais DA, Hahn PF, Sagar PP, Mueller PR, Novelline RA. Acute epiploic appendagitis and its mimics. *RadioGraphics* 2005; 25: 1521-34.
2. Ng KS, Tan AG, Chen KK, Wong SK, Tan HM. CT features of primary epiploic appendagitis. *Eur J Radiol* 2006; 59(2): 284-8.
3. de Brito P, Gomez MA, Besson M, Scotto B, Hutten N, Alison D. Review: Frequency and epidemiology of primary epiploic appendagitis on CT in adults with abdominal pain. *J Radiol* 2008; 89(2): 235-43.
4. Sand M, Gelos M, Bechara FG, Sand D, Wiese TH, Steinstraesser L, et al. Epiploic appendagitis – clinical characteristics of an uncommon surgical diagnosis. *BMC Surgery* 2007; 7: 11.
5. Kianmanesh R, Abdullah B, Scaringi S, Leroy C, Octernaud S, Chabanne S, et al. Primary epiploic appendagitis: a nonsurgical and often misdiagnosed pathology. *Presse Med* 2007; 36(2 Pt 1): 247-50.