1130-0108/2012/104/9/499-501
Revista Española de Enfermedades Digestivas
Copyright © 2012 Arán Ediciones, S. L.
Rev Esp Enferm Dig (Madrid)
Vol. 104, N.° 9, pp. 499-501, 2012

Cartas al Editor

Hemoperitoneo espontáneo secundario a rotura de vasos gástricos breves

Palabras clave: Hemoperitoneo espontáneo. Cocaína. Vómito. Vasos gástricos breves.

Key words: Spontaneous hemoperitoneum. Cocaine. Vomiting. Short gastric artery.

Sr. Editor:

Varón de 25 años que acude al servicio de urgencias por dolor epigástrico de inicio brusco tras vómito alimentario. El paciente reconoce la ingesta abundante de alcohol la noche anterior, así como ser consumidor habitual de cocaína. A la exploración física presenta dolor en hemiabdomen superior, sin signos de irritación peritoneal. No hay signos de traumatismo externo. Los controles analíticos a su ingreso muestran una leucocitosis de 14.300 con neutrofilia y caída de hemoglobina progresiva de Hb: 11,4-7,3 g/l acompañada de hipotensión y marcada palidez cutánea. Se solicita ecografía y TC abdominal (Fig. 1) que revela un hematoma en saco menor de 13,3 x 11,7 x 15,4 cm de diámetro acompañado de cantidad moderada de líquido libre en el espacio subhepático y fosa de Morrison, por lo que se interviene de forma urgente mediante laparotomía exploradora. Al entrar en el peritoneo, se encuentran 1.5 l de sangre, equimosis en ligamento gastroesplénico y un coagulo de aproximadamente 500 cc en la transcavidad de los epiplones. Abierta esta última, se identifica un vaso breve sangrante, sobre el que se practica hemostasia. En quirófano se transfunden 4 concentrados de hematíes. La recuperación postoperatoria fue sin incidentes.

Discusión

El hemoperitoneo espontáneo por rotura de vasos breves tras esfuerzos de vómito es una entidad rara, donde la bibliografía es escasa y se han comunicado pocos casos aislados. De hecho, las únicas comunicaciones documentadas encontradas son 5, en Inglaterra, Norteamérica, España, Italia y Taiwán (1-5). Existe una amplia bibliografía sobre casos aislados de hemoperitoneo espontáneo debido a distintas etiologías: ginecológico (embarazo ectópico, endometriosis, miomas uterinos), GIST, neoplasias hepáticas o renales, traumatismos, rotura de aneurismas (central o visceral), idiopático, rotura de varices subserosas en la cirrosis hepática, hematoma de la vaina de los rectos abierto a cavidad peritoneal, hemorragia espontánea retroperitoneal en paciente anticoagulado, etc. (4-7), destacando como causa el consumo de drogas de abuso en las que se encuentra nuestro paciente. La cocaína, produce efectos simpaticomiméticos e importante toxicidad a nivel del sistema nervioso central y cardiaco dando lugar a vasoconstricción, aumento de la tensión arterial, arritmias, crisis convulsivas y hemorragia. Además su consumo junto con alcohol da lugar a un metabolito con una vida media más larga y mayor toxicidad (8,9).

Clínicamente se manifiestan por un síndrome de anemia aguda e hipovolemia asociado a dolor abdominal, sin antecedente traumático. La dificultad de establecer un diagnóstico etiológico y de prever el curso evolutivo, hace imposible establecer un manejo conservador y la exploración quirúrgica ha de ser la norma (7,10). En nuestro caso, el fenómeno hemorrágico se limitó a la transcavidad de los epiplones y tras descartar otras lesiones potencialmente sangrantes, se indicó la laparotomía. La sorpresa fue el hallazgo de un vaso breve roto en la cara posterior gástrica como origen del sangrado, sobre el que se efectuó una sencilla maniobra hemostática. El antecedente de esfuerzos en la maniobra del vómito se relaciona con el síndrome de Mallory-Weiss y el de Boerhaave, o incluso el hematoma de la vaina de los rectos, pero desconocíamos la existencia de casos previos comunicados de hemoperitoneo espontáneo por avulsión de los vasos breves asociado al consumo de cocaína, el cual creemos que es el primer caso descrito en España. Este caso muestra la posibilidad de establecer entre los distintos diagnósticos diferenciales del abdomen agudo en consumidores de cocaína, el hemoperitoneo espontáneo tras el esfuerzo del vómito (1,3,5,8,9).

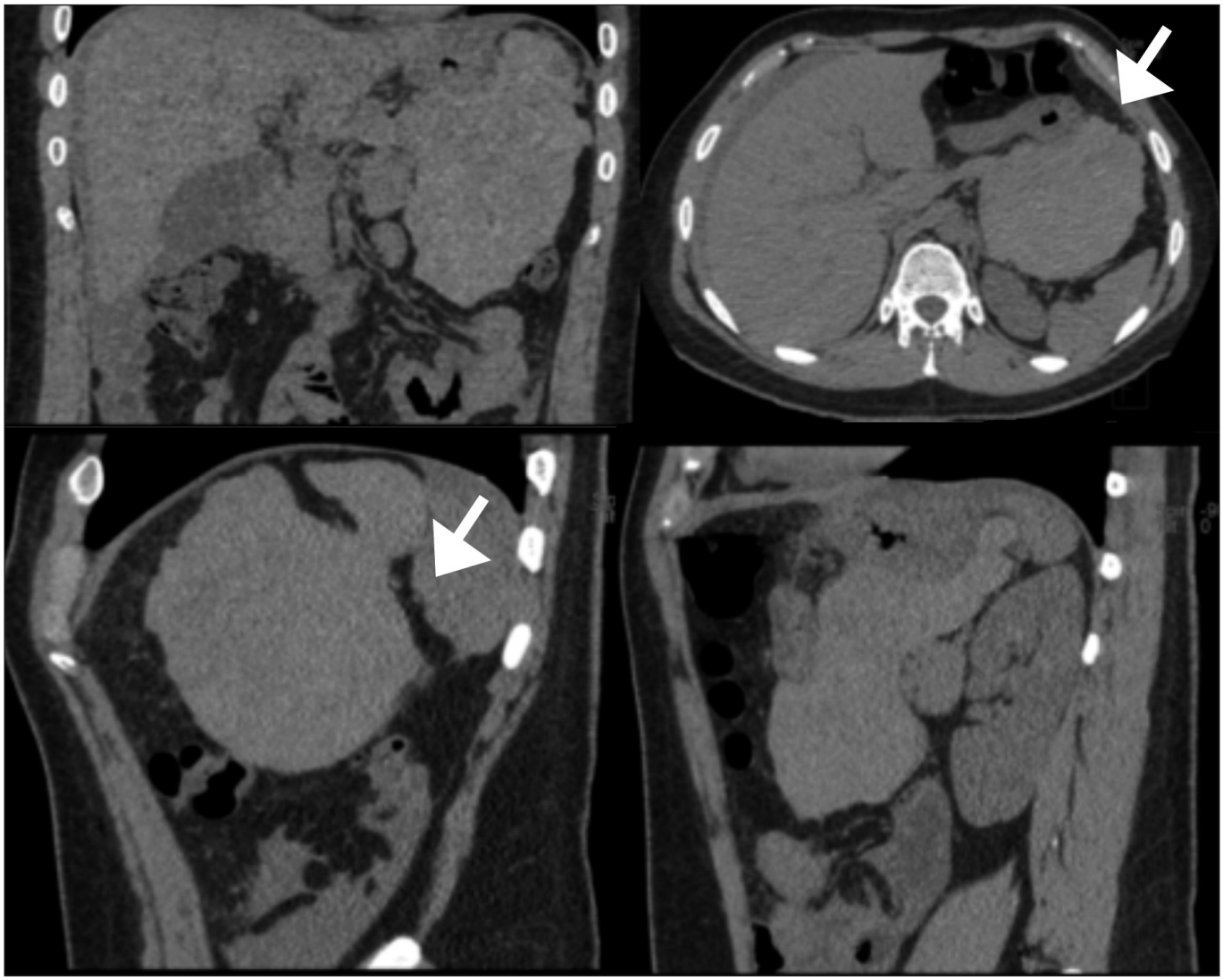

Fig. 1. Tomografía computerizada abdominal mostrando hematoma en saco menor (flecha).

Artículo fundado en parte por FFIS (Fundación para la Formación e Investigación Sanitaria en la Región de Murcia, España, Grupo FFIS-008).

M.ª Luisa García García, Joana Miguel Perelló, José Andrés García Marín, Germán Morales Cuenca, Antonio Coll Salinas y José Luis Aguayo Albasini

Servicio de Cirugía General. Hospital General Universitario Morales Meseguer. Facultad de Medicina. Campus de Excelencia Internacional "Campus Mare Nostrum". Universidad de Murcia

Bibliografía

1. Kaplan JL, Hausmann MG. Hemoperitoneum secondary to avulsed short gastric arteries after vomiting: the first documented case in North America. Curr Surg 2005;62:57-8.
2. Hayes N, Waterworth PD, Griffin SM. Avulsion of short gastric arteries caused by vomiting. Gut 1994;35:1137-8.
3. Piccagliani L, D'Arienzo M, Manco G, Luppi D, Rossi A. Haemoperitoneum secondary to avulsed short gastric arteries after vomiting. Chir Ital 2009;61:237-40.
4. Rodero C, Moya A, Bueno JA, Planells M, Monzo A. Gravidic emesis causing massive intra-abdominal haemorrhage from an avulsed short gastric vessel. Eur J Obstet Gynecol Reprod Biol 2006;124: 120-1.
5. Ho MP, Chang CJ, Huang CY, Yu CJ, Tsai KC, Chen HA, et al. Spontaneous rupture of the short gastric artery after vomiting. Am J Emerg Med 2012;30:513 e1-3.
6. Lucey BC, Varghese JC, Soto JA. Spontaneous hemoperitoneum: causes and significance. Curr Probl Diagn Radiol 2005;34:182-95.
7. Cawyer JC, Stone CK. Abdominal apoplexy: a case report and review. J Emerg Med 2011;40:e49-52.
8. Moreno Gallego A, Aguayo JL, Flores B, Soria T, Hernández Q, Ortiz, González-Costea R, et al. Ultrasonography and computed tomography reduce unnecessary surgery in abdominal rectus sheath haematoma. Br J Surg 1997;84:1295-7.
9. Lingamfelter DC, Knight LD. Sudden death from massive gastrointestinal hemorrhage associated with crack cocaine use: case report and review of the literature. Am J Forensic Med Pathol 2010;31:98-9.
10. de Magnée C, Feron P, Mehdi A. Haemoperitoneum associated with cocaine abuse: a case report. Acta Chir Belg 2007;107:690-2.