1130-0108/2012/104/9/502-503
Revista Española de Enfermedades Digestivas
Copyright © 2012 Arán Ediciones, S. L.
Rev Esp Enferm Dig (Madrid)
Vol. 104, N.° 9, pp. 502-503, 2012

Cartas al Editor

Opciones terapéuticas en los pseudoaneurismas pancreáticos

Palabras clave: Pseudoaneurismas. Pancreatitis. Tratamiento.

Key words: Pseudoaneurysm. Pancreatitis. Management.

Sr. Editor:

El pseudoaneurisma es una entidad poco común que sucede en el contexto de las pancreatitis, como una complicación en el desarrollo de la enfermedad, y que afecta del 3,5 al 10% de los pacientes que padecen dicha patología (1-3).

Se trata de una afección de gran importancia clínica y no exenta de complicaciones, graves en su gran mayoría, derivadas sobre todo de su rotura, hecho que sucede en torno al 50%, con un grado de mortalidad muy elevado (4,5).

En el periodo comprendido entre 1999 y 2010, hemos tenido ocasión de tratar dos pacientes con pseudoaneurisma en el contexto de una pancreatitis crónica, que tuvieron diferentes formas de debutar y fueron resueltos de forma diametralmente distinta. Es por ello por lo que, tras presentar dichos casos, analizamos esta grave patología y sus diversas alternativas terapéuticas.

Casos clínicos

El primer paciente era un varón de 43 años diagnosticado de pancreatitis crónica alcohólica que ingresó por cuadro de shock hipovolémico, al que la TAC y arteriografía mesentérica selectiva mostraban un pseudoaneurisma pancreático con rotura de arteria esplénica. Fue sometido a intervención quirúrgica urgente encontrando un hemoperitoneo por rotura de pseudoaneurisma de unos 10 cm, en cuyo interior se descubrió la arteria esplénica sangrando de forma profusa. Se practicó control hemostático vascular, resección del pseudoaneurisma, esplenectomía y colecistectomía sin incidencias.

El segundo enfermo era un varón de 45 años, con antecedentes de hepatopatía y pancreatitis alcohólicas y dolor abdominal, al que un TAC mostró la existencia de un pseudoaneurisma de 4 x 3 cm en cabeza pancreática, confirmado con angio-TAC (Fig. 1) y arteriografía mesentérica. Se procedió a realizar cateterización

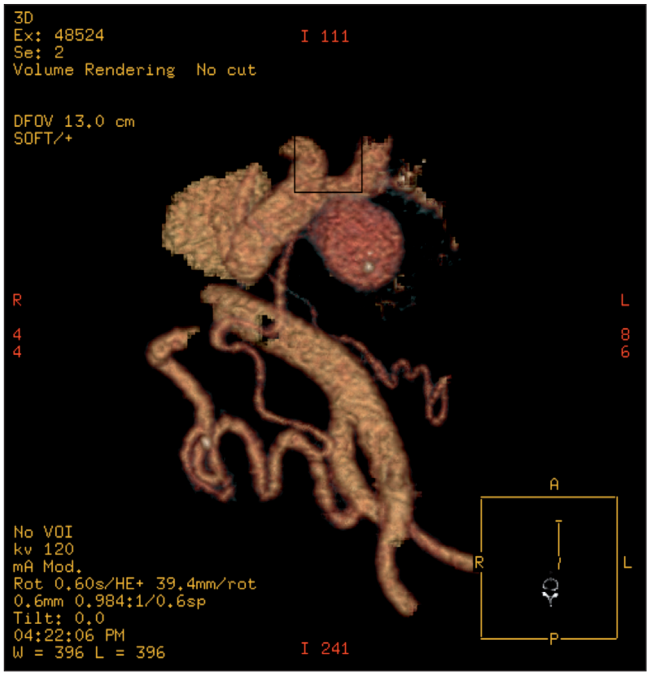

Fig. 1. Angio-TAC aórtico donde se objetiva pseudoaneurisma pancreático de 39 cm de diámetro, dependiente de una rama de la arteria gastroduodenal.

selectiva y embolización de la rama de la que dependía el mismo sin incidencias.

Discusión

La mayoría de los pacientes debutan con epigastralgia inespecífica, sin embargo en otras ocasiones su forma de debut es como hemorragia digestiva alta por rotura hacia el conducto de Wirsung (cuadro también denominado *hemosuccum*) o de forma más dramática como hemoperitoneo masivo por rotura a cavidad libre, como fue en nuestro primer caso, cuadro verdaderamente dramático con una mortalidad postquirúrgica muy elevada (1,5-8).

Clásicamente era la cirugía el tratamiento empleado para resolver esta entidad, sin embargo hoy en día la embolización endovascular del aneurisma constituye la opción terapéutica de elección hasta en el 80% de las ocasiones (5,9), siendo diversas las técnicas según el material empleado (6-8).

La cirugía suele ser compleja y dificultosa, debido a varias circunstancias, sobre todo a la presencia de un gran hematoma retroperitoneal y al componente inflamatorio secundario al proceso pancreático, a su localización anatómica y a la presencia de numerosas colaterales arteriales (7,9,10).

En cuanto a la técnica lo ideal sería poder realizar el control y la ligadura vascular del aneurisma, pero en no pocas ocasiones hay que recurrir a la realización de pancreatectomías cefálicas o distales (8-10).

Se han descrito la realización de punción directa y embolización mediante laparotomía y la vía percutánea con inyección de trombina intraaneurismática como tratamiento definitivo como una opción secundaria tras el fracaso de técnicas endovasculares (3,4).

José Vázquez Ruiz, Diego Mansilla Molina,
Joaquín Francisco Civera Muñoz, José Fernández Moreno,
José Eduardo Pérez Folqués y Jesús Guirao Manazano

Servicio de Cirugía General y Aparato Digestivo. Hospital Virgen del Castillo. Yecla, Murcia

Bibliografía

1. Mallick IH, winslet MC. Vascular complications of pancreatitis. JOP 2004;5:328-37.
2. Izaguirre Loroño M, Estallo Laliena L, Vega De Céniga M, et al. Aneurismas y pseudoaneurismas peripancreáticos complicados. Angiologia 2007;59:73-8.
3. Pacheco Jiménez M, Moreno Sánchez T, Moreno Rodríguez F, Guillen Rico M. Seudoaneurisma de la cola pancreática: tratamiento percutáneo mediante inyección de trombina. Radiología 2011; doi: 10.1016/jrx.2011.04.009.
4. García Vila JH, Bordón , Díaz C, Salvador JL. Tratamiento de seudoaneurisma pancreático por punción directa y embolización. Radiología 2001;43:79-81.
5. Vujic I. Vascular complications of pancreatitis. Radiol Clin of North Am 1989;27:81-91.
6. Ducasse E, Roy F, Chevalier J, Massoille D, Smith M, Speziale F, et al. Aneurysm of the pancreaticoduodenal arteries with a celiac trunk lesion: current management. J Vasc Surg 2004;39:906-11.
7. Majerus B, Alexandrescu V, Shutsha E, Timmermans M, Van Ruyssevelt C, Wibin E. Spontaneus rupture of the pancreaticoduodenal artery: three cases. Dig Surg 1998;15:266-9.
8. Blanco I, Guillaumes S, Clavé P, Farré A, Pérez C, López-Gilbert J, et al. Tratamiento del seudoaneurisma pancreático simple o asociado a hemosuccus pancreaticus. Rev Esp Enferm Dig 1992;81:189-94.
9. Moore E, Matthews MR, Minion DJ, Quick R, Schwarcz H, Loh FK, et al. Surgical management of peripancreatic arterial aneurysms. J Vasc Surg 2004;40:247-53.
10. Azcano González E, Álvarez Laso CJ, Irurzun J, Masot Pérez J. Hemorragia digestiva por pseudoaneurisma con drenaje espontáneo de pseudoquiste pancreático. Rev Esp Enferm Dig 2008;100:179-80.