1130-0108/2012/104/9/503-505
Revista Española de Enfermedades Digestivas
Copyright © 2012 Arán Ediciones, S. L.
Rev Esp Enferm Dig (Madrid)
Vol. 104, N.° 9, pp. 503-505, 2012

Cartas al Editor

Perforación de divertículo yeyunal secundaria a íleo biliar

Palabras clave: Divertículo. Íleo biliar. Neumoperitoneo. Abdomen agudo.

Key words: Diverticulum. Gallstone ileus. Pneumoperitoneum. Acute abdomen.

Sr. Editor:

El íleo biliar es una causa poco frecuente de obstrucción intestinal mecánica, que afecta principalmente a pacientes de edad avanzada. La causa más frecuente es la impactación de un cálculo en el íleon tras su paso a través de una fístula bilio-entérica (1).

La perforación yeyunal es una complicación muy infrecuente de íleo biliar. Presentamos un caso de perforación de divertículo yeyunal secundario a íleo biliar, segundo de la literatura, producido por necrosis de la pared del divertículo.

Caso clínico

Paciente mujer de 67 años de edad que acudió a urgencias por dolor abdominal periumbilical, vómitos y ausencia de expulsión de heces de 6 días de evolución. Presentaba deshidratación cutáneo-mucosa importante y leucocitos de 12.100/mm^3. En la radiografía de abdomen se observó dilatación de asas de intestino delgado con niveles hidroaéreos y neumoperitoneo. Un TAC de abdomen confirmó los hallazgos, y mostró aerobilia, un cálculo impactado en yeyuno (Fig. 1A) y una fístula colecisto-duodenal (Fig. 1B). Se realizó laparotomía urgente que reveló un cálculo intraluminal de 3 cm de diámetro localizado a 100 cm del ángulo de Treitz y una perforación puntiforme en el borde mesentérico a 40 cm del ángulo de Treitz. Se realizó enterotomía, extracción del cálculo y resección del intestino perforado. La paciente se recuperó sin complicaciones.

El estudio histológico de la pieza presentó una perforación intestinal, con material necrótico y restos alimenticios en su interior, además de dos divertículos en las proximidades de la perforación (Figs. 1C y 1D).

Discusión

El cuadro de obstrucción en el íleo biliar es causado por el paso del cálculo a través de la luz intestinal y la impactación del mismo. Esta produce vómitos y dolor abdominal, por lo que el paciente presenta síntomas intermitentes varios días antes de su evaluación (1).

Los criterios diagnósticos radiográficos de íleo biliar descritos en 1941 (1), vigentes actualmente son: signos de obstrucción completa/parcial de intestino delgado, aerobilia, visualización del cálculo biliar si está calcificado, cambios de posición del mismo y dos niveles hidroaéreos adyacentes, localizados en cuadrante superior derecho. Su sensibilidad es variable, la aerobilia, por ejemplo, se visualiza solo en el 30-60% (1,2) y por ello, el diagnóstico preoperatorio basado en la radiografía simple de abdomen es solo del 50%. La utilización de ultrasonografía y tomografía computarizada podrían aumentar la sensibilidad diagnóstica (1,2) mostrando la presencia de aerobilia, localización del cálculo y fístula bilio-entérica (3-5). El tratamiento quirúrgico consiste en la enterolitotomía longitudinal en el punto de impactación, con apertura del intestino y extracción del cálculo (6).

La perforación yeyunal es una complicación muy rara del íleo biliar, con 6 casos descritos en la literatura (7-10). Puede ocurrir en el punto de impactación del cálculo o previo al mismo, típicamente aparece en el borde antimesentérico y es secundaria a la

hiperpresión que causa la obstrucción, con necrosis y perforación de la pared yeyunal (7). Recientemente Browning y cols. han descrito por primera vez en la literatura una perforación en el borde mesentérico, producida por la perforación de un divertículo yeyunal preexistente (7).

En nuestro caso, la localización mesentérica de la perforación, con restos alimenticios en su interior, y la presencia de dos divertículos yeyunales próximos, apoyan que la obstrucción intestinal secundaria a íleo biliar, causara una hiperpresión intraluminal a nivel de yeyuno proximal y como consecuencia de la misma, la perforación del divertículo yeyunal preexistente. Este sería por tanto, el segundo caso descrito en la literatura.

Jesica Martín-Pérez[1], Alberto Bravo-Gutiérrez[1], Luciano Delgado-Plasencia[1], Carmen Nieves Hernández-León[2] y Vicente Medina-Arana[1]

Servicios de [1]Cirugía General y Digestiva y [2]Anatomía Patológica. Hospital Universitario de Canarias. La Laguna, Tenerife

Bibliografía

1. Reisner RM, Cohen JR. Gallstone Ileus: a review of 1001 reported cases. Am Surg 1994;60:441-6.
2. Clavien PA, Richon J, Burgan S, Rohner A. Gallstone Ileus. Br J Surg 1990;77:737-42.
3. Lasson A, Lorén I, Nilsson A, Nirhov N, Nilsson P. Ultrasonography in gallstone ileus: a diagnostic challenge. Eur J Surg 1995;161:259-63.
4. Seal EC, Creagh MF, Finch PJ. Gallstone Ileus: a new role for abdominal computed tomography. Postgrad Med J 1995;71:313-5.
5. Lassandro F, Romano S, Ragozzino A, Rossi G, Valente T, Ferrara I, et al. Role of helical CT in diagnosis of gallstone ileus and related conditions. AJR 2005;185:1159-65.
6. Van Hillo M, van der Vliet JA, Wiggers T, Obertop H, Terpstra OT, Greep JM. Gallstone obstruction of the intestine: an analysis of ten patients and a review of the literature. Surgery 1987;101:273-6.
7. Browning LE, Taylor JD, Clark SK, Karanjia ND. Jejunal perforation in gallstone ileus – a case series. Journal of Medical Case Reports 2007;1:157.
8. Taira A, Yamada M, Takehira Y, Kageyama F, Yoshii S, Murohisa G, et al. A case of jejunal perforation in gallstone ileus. Nihon Shokakibyo Gakkai Zasshi 2008;105:578-82.
9. Al-Fallouji MA. Multiple proximal jejunal perforations in gallstone ileus. J R Coll Surg Edinb 1986;31:237.
10. Andersson A, Zederfeldt B: Gallstone illeus. Acta Chirurgica Scandinavica 1969;135:713-7.

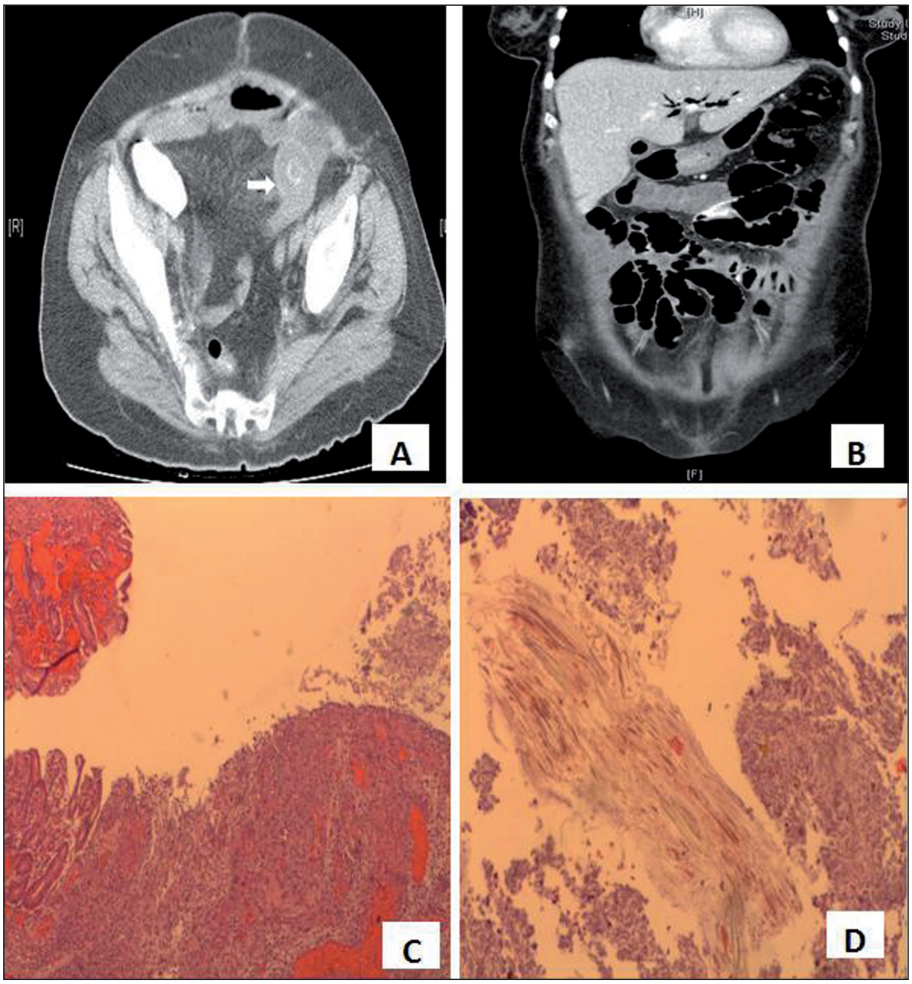

Fig. 1. A. Corte axial del TAC que muestra la presencia de un cálculo impactado en el intestino delgado (flecha). B. Reconstrucción coronal del TAC que muestra una fístula colecistoduodenal. C. Imagen histológica con hematoxilina-eosina, donde se advierte zona de perforación intestinal con tejido de granulación en los bordes. D. Imagen histológica con hematoxilina-eosina, donde se observa contenido necrótico de la misma donde se identifica además material de aspecto alimenticio.