Departments of [1]Gastroenterology and [2]Pathology. Hospital Center of Vila Nova de Gaia. Portugal

References

1. Goldman S, Ihre T, Lagerstedt U, Svensson C. Perianal Paget's disease: Report of five cases. Int J Colorect Dis 1992;7:167-9.
2. Jones RE, Austin C, Ackerman AB. Extramammary Paget´s disease. J Clin Pathol 2000;53:742-9.
3. Tulchinsky H, Zmora O, Brazowski E, Goldman G, Rabau M. Extramammary Paget´s Disease of the perianal region. Colorectal Dis 2004;6:206-9.
4. Minicozzi A, Borzellino G, Momo R, Steccanella F, Pitoni F, Manzoni G. Perianal Paget´s disease: Presentation of six cases and literature review. Int J Colorectal Dis 2010;25:1-7.

Neumatosis quística intestinal, causa infrecuente de neumoperitoneo

Palabras clave: Neumoperitoneo. Neumatosis quística intestinal.

Key words: Pneumoperitoneum. Pneumatosis cystoides intestinalis.

Sr. Editor:

El neumoperitoneo por neumatosis quística intestinal es una patología rara y de etiología incierta (1-3), definiéndose como la presencia de quistes de gas en la pared intestinal (3); puede ser primaria o secundaria a otras patologías. La mayoría de los pacientes son asintomáticos o presentan síntomas inespecíficos; el diagnóstico suele hacerse con radiología (2,4-7).

El tratamiento puede ir desde ser conservador hasta la realización de una laparotomía.

Los pacientes asintomáticos no requieren tratamiento específico (2-5). Cuando hay neumoperitoneo se debe evaluar si hay signos de irritación peritoneal o cambios analíticos que justifiquen una laparotomía (3,5-7). En este artículo presentamos el caso de un paciente de 84 años que acude a urgencias por molestias abdominales inespecíficas, encontrándose neumoperitoneo por neumatosis quística intestinal, que se manejó de forma mínimamente invasiva, teniendo una evolución satisfactoria.

Caso clínico

Varón, 84 años, diabético e hipertenso, acude a urgencias por dolor abdominal persistente que no mejora con analgesia, disnea y ligeras náuseas. Al examen físico buen estado general, Fc 88 por minuto, TA 146/82 mm Hg, SAT O_2 91 %, abdomen distendido, timpánico, con molestias a la palpación, pero sin dolor ni signos de irritación peritoneal. Se le realiza tomografía abdominal objetivándose neumoperitoneo e imágenes de neumatosis quística intestinal (Fig. 1). En nuestro caso se optó en base a la benignidad del cuadro clínico realizar tratamiento mínimamente invasivo, evacuando el neumoperitoneo causante de la sintomatología con un Abocath, teniendo una evolución satisfactoria en 24-48 horas, y resolución del cuadro clínico con total restablecimiento, permaneciendo así en controles posteriores.

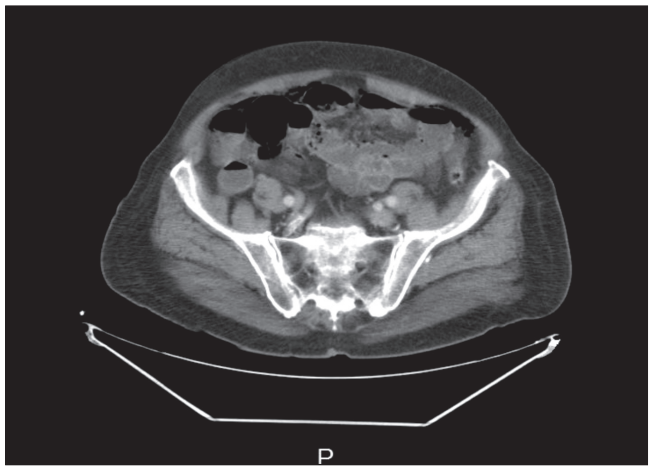

Fig. 1. Imagen de neumatosis quística.

Discusión

La neumatosis quística se clasifica en primaria (15 %), de etiología idiopática, y secundaria (85 %), que se asocia a enfermedades gastrointestinales, como la obstrucción intestinal (1), fibrosis quística, úlcera péptica, divertículos, enfermedad de Crohn, colitis ulcerosa, infarto mesentérico, pseudo-obstrucción crónica intestinal (3), problemas pulmonares infecciosos, tumorales, enfermedad del colágeno, traumatismos, inmunosupresión y uso de esteroides (5).

Se distinguen tres formas patológicas: a) microvesicular o pseudolipomatosis; b) quística; y c) difusa.

Existen muchas teorías sobre la patogénesis de la neumatosis intestinal, incluidas la mecánica, bacteriana, pulmonar y por aumento de la permeabilidad de la mucosa, siendo las teorías bacteriana y la de la disminución de permeabilidad de la mucosa las más aceptadas (3,6).

El diagnóstico puede hacerse con una radiografía de abdomen y tórax (4), siendo este el estudio más rentable (5,8,9) u otras pruebas imagenológicas. El diagnóstico diferencial debe establecerse con patologías quísticas del tracto gastrointestinal (1,8-10).

Los pacientes asintomáticos no requieren tratamiento específico (5). Cuando hay neumoperitoneo se debe evaluar si hay signos de irritación peritoneal o cambios analíticos que justifiquen una intervención quirúrgica. Los pacientes sintomáticos con neumo-

peritoneo benigno se pueden tratar con flujos altos de oxígeno, con lo que se obtiene su resolución completa (5). El tratamiento quirúrgico se utiliza cuando hay complicaciones como vólvulo, sangrado grave, u obstrucción. En las formas secundarias el tratamiento es específico de la enfermedad de base causante.

Miguel Jurado Román[1], Purificación Calero García[1], Luis Manuel Flores Garnica[1], María del Pilar Sagredo[1], Marcelo Scortechini[1], Mariali Calderón Gómez[2] y Juan Valiente Carrillo[1]

Servicios de [1]Cirugía General y Digestivo, y [2]Enfermedades Digestivas. Hospital Comarcal de Hellín. Albacete

Bibliografía

1. Pacheco Llerena R, Galindo Gómez J, Luna Valdez C. Neumatosis quística intestinal a propósito de un caso. Rev Soc Bol Ped 2004;43:15-7.
2. Arikanoglu Z, Aygen E, Camci C, Akbulut S, Basbug M, Dogru O, et al. Pneumatosis cystoides intestinalis: A single center experience. World J Gastroenterol 2012;18:453-7.
3. Rivera Vaquerizo PA, Caramuto Martins A, Lorente García MA, Blazco Colmenarejo M. Neumatosis quística intestinal. Rev Esp Enferm Dig 2006;98:959-61.
4. Hoover L, Cole G. Avoiding. Laparotomy in non-surgical pneumoperitoneum. Am J Surg 1992; 164: 99-103.
5. Hwarng J, Reddy S. Pneumatosis cystoids intestinales with free intraperitoneal air. Am Surg 2003 4:346-9.
6. Ivanovi A, Kova J, Maulovi D, Stefanovi A, Jak E, Saranov D. Education and imaging. Gastrointestinal: The role of multidetector computer tomography in diagnosis of pneumatosis cystoides intestinalis. J Gastroenterol Hepatol 2012;27:182.
7. Selmani R, Begovic G, Stardelova K, Rushiti K, Karpuzi A. Pneumatosis cystoides intestinalis related to gastric outlet obstruction: A case report. Prilozi 2011;32:323-30.
8. Gimeno Cabanes RM, Alonso Formento E, Galindo Dobon M, López Peris PV. Neumatosis quística intestinal como causa de neumoperitoneo benigno. Rev Cub Med 2006;18:303-5.
9. Lombana J, Valencia A. Neumatosis quística intestinal neumoperitoneo: manejo conservador. Universitas Médica 2005;46:59-61.
10. Goel A, Tiwari B, Kujur S, Ganguky PK. Pneumatosis cystoides intestinales. Surgery 2005;137:659-60.