1130-0108/2016/108/10/662-663
Revista Española de Enfermedades Digestivas
© Copyright 2016. SEPD y © ARÁN EDICIONES, S.L.
Rev Esp Enferm Dig
2016, Vol. 108, N.º 10, pp. 662-663

IMÁGENES EN PATOLOGÍA DIGESTIVA

Ileocolitis fatal por *Campylobacter jejuni*

Marta Magaz Martínez, Aurelio Garrido Botella, Fernando Pons Renedo, Borja Oliva del Río, Belén Agudo Castillo, Pilar Ibarrola Arévalo y Luis Esteban Abreu García

Servicio de Aparato Digestivo. Hospital Puerta de Hierro Majadahonda. Majadahonda, Madrid

La mayoría de infecciones por *Campylobacter* son leves. Se presenta un caso que fue mortal. Varón de 78 años en estudio por diarrea de tres meses de evolución y pérdida de 7 kg. Se solicita colonoscopia que muestra afectación íleo-colónica. La mucosa de íleon presenta intenso edema y eritema con grandes úlceras y áreas de necrosis. Se trata del área más afectada y, como puede observarse en las figuras, muestra una afectación grave continua (Figs. 1 y 2).

En ciego, se visualiza pérdida del patrón vascular y úlceras parcheadas superficiales; a partir de colon ascendente la afectación es menor (Figs. 3 y 4). Se toman múltiples biopsias seriadas.

Se cursa ingreso hospitalario. Analíticamente destaca insuficiencia renal aguda. Se inicia sueroterapia y antibioterapia empírica con ciprofloxacino y metronidazol. Al segundo día, comienza con distensión abdominal, peritonismo e hipotensión arterial, por lo que se realiza TAC urgente que muestra ileítis complicada con neumatosis intestinal. Se traslada a UCI, donde el paciente sufre fracaso multiorgánico con acidosis metabólica, y en unas horas fallece. Posteriormente, tanto los coprocultivos como la histología revelaron ileocolitis activa infecciosa y aislamiento de *Campylobacter jejuni* sensible a macrólidos y resistente a quinolonas.

La infección por *Campylobacter* normalmente empieza en yeyuno e íleon y progresa distalmente. Se debe realizar

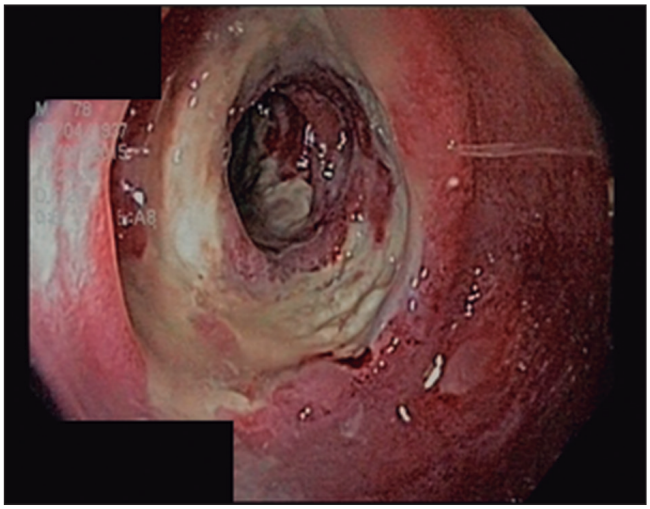

Fig. 2. Endoscopia: intenso edema, eritema y áreas de fibrosis de íleon terminal.

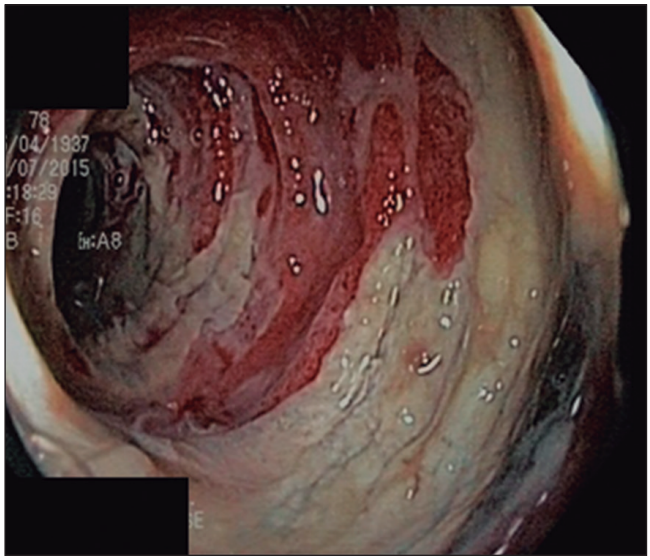

Fig. 1. Endoscopia: afectación grave de íleon terminal con áreas de necrosis.

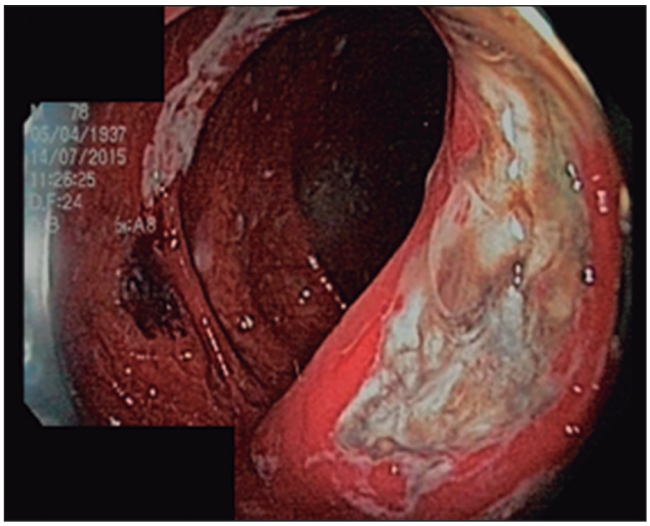

Fig. 3. Endoscopia: colon ascendente, se visualiza ya menor afectación que en íleon.

el diagnóstico diferencial con el resto de colitis infecciosas (*Yersinia*, tuberculosis, etc.), isquémica y enfermedad inflamatoria. La tasa de casos fatales es baja y la mayoría ocurren en pacientes añosos o con comorbilidad, como sucedió en este caso. La mortalidad se estima en 0,024%.

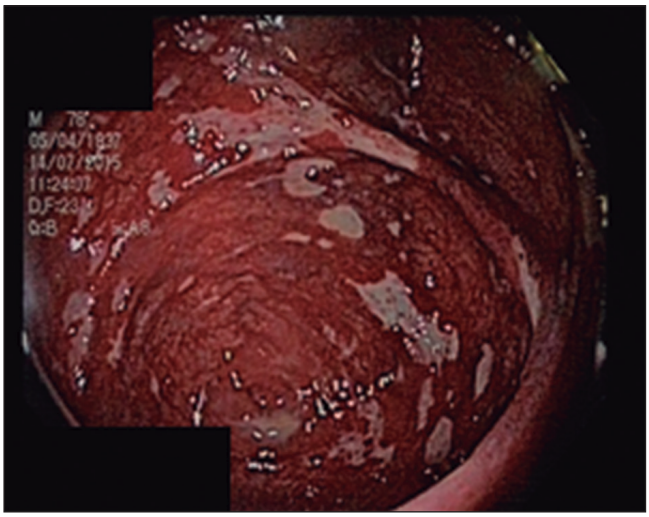

Fig. 4. Endoscopia: ciego, afectación parcheada.

El tratamiento se basa en una correcta hidratación. Los antibióticos deben emplearse en casos graves o en pacientes de riesgo (fiebre, manifestaciones extraintestinales, duración mayor a una semana, inmunodeprimidos o ancianos). Son de elección macrólidos y fluoroquinolonas. Sin embargo, en algunos países la resistencia a quinolonas está aumentando, como en España, donde el porcentaje supera el 50%. No se debe olvidar este dato para el correcto enfoque del tratamiento y, concretamente, en casos refractarios.

BIBLIOGRAFÍA

1. Gradel KO, Schønheyder HC, Dethlefsen C, et al. Morbidity and mortality of elderly patients with zoonotic Salmonella and Campylobacter: A population-based study. J Infect 2008;57:214-22. DOI: 10.1016/j.jinf.2008.06.013
2. Nelson JM, Smith KE, Vugia DJ, et al. Prolonged diarrhea due to ciprofloxacin-resistant campylobacter infection. J Infect Dis 2004;190:1150-7. DOI: 10.1086/423282
3. Pacanowski J, Lalande V, Lacombe K, et al. CAMPYL Study Group. Campylobacter bacteremia: Clinical features and factors associated with fatal outcome. Clin Infect Dis 2008;47:790-8. DOI: 10.1086/591530