1130-0108/2016/108/10/677-680
Revista Española de Enfermedades Digestivas
© Copyright 2016. SEPD y © ARÁN EDICIONES, S.L.
Rev Esp Enferm Dig
2016, Vol. 108, N.º 10, pp. 677-680

NOTAS CLÍNICAS

Resección endoscópica mediante banda elástica de tumor rectal de células granulares

Sergio Sevilla Ribota[1], Javier Pérez-Bedmar Delgado[1], Juan José Domínguez Cañete[2], Ana María Dotor de Lama[2] y Mariano Gómez-Rubio[1]

Servicios de [1]Aparato Digestivo y [2]Anatomía Patológica. Hospital Universitario de Getafe. Getafe, Madrid

RESUMEN

El tumor de células granulares (TCG) es un tumor raro que se localiza en la capa submucosa del tubo digestivo.

Presentamos a continuación a un varón con antecedentes de neoplasia de colon extirpada mediante cirugía en el que durante una colonoscopia de control se identificó un pólipo en el recto que extirpamos endoscópicamente realizando una mucosectomia asistida con banda elástica, resultando ser un TCG.

Estamos ante lo que puede ser la segunda publicación de un TCG colorrectal tratado con éxito mediante banda elástica y el primer caso de TCG extirpado en el recto con esta técnica.

Palabras clave: Colonoscopia. Recto. Tumor de células granulares. Tumor submucoso del colon. Resección mucosa endoscópica.

INTRODUCCIÓN

El tumor de células granulares, también denominado *tumor de Abrikossoff*, debe incluirse en el arsenal diagnóstico de las lesiones submucosas de todo el tracto digestivo (1). Se trata de un tumor subepitelial infrecuente, con escaso potencial maligno, que suele localizarse en otras zonas del organismo y que con mucha menos asiduidad aparece en el aparato digestivo. Su localización más frecuente es en el esófago distal, siendo poco habitual la localización rectal. Generalmente es asintomático y suele diagnosticarse de forma incidental durante procedimientos endoscópicos rutinarios como en nuestro caso (2). Se debe conocer su carácter multifocal, sincrónico y metacrónico así como su potencial maligno, ya que de ellos deriva el manejo posterior que debemos realizar cuando nos enfrentemos ante un TCG.

CASO CLÍNICO

Varón de 59 años, fumador de 15 cigarrillos al día y bebedor de un vaso de vino en las comidas, sin antecedentes médicos de interés ni antecedentes familiares de historia tumoral. El paciente fue intervenido con laparoscopia de una hemicolectomía izquierda por adenocarcinoma de colon en el año 2009 y tratado después con quimioterapia adyuvante con remisión total de su enfermedad evidenciada en controles anuales mediante TAC y colonoscopias, sin hallarse recidiva tumoral en ninguna de ellas. En la última TAC no se identificaron lesiones ocupantes de espacio en otros órganos abdominales ni la presencia de adenopatías mesentéricas ni retroperitoneales en rango patológico. En cambio, en la colonoscopia se identificó la anastomosis quirúrgica a 15 centímetros del margen anal sin alteraciones y un pólipo en el recto a 10 centímetros del margen anal, sésil, inmóvil, de 8 milímetros de diámetro, de consistencia blanda, de superficie y contorno mucoso regular compatible con una lesión submucosa (Fig. 1). Debido a sus características morfológicas y estructurales, se decidió resecar mediante mucosectomía asistida con banda elástica en el mismo acto endoscópico (Fig. 2). La técnica fue exitosa, objetivándose una escara postpolipectomía con buen aspecto (Fig. 3) sin producirse ninguna complicación durante el procedimiento ni posteriormente.

Al microscopio se observó una lesión nodular submucosa constituida por células fusocelulares y poligonales con núcleos ovoides sin atipia ni actividad mitótica y con un amplio citoplasma con contenido granular PAS positivo, todo esto compatible con el diagnóstico histológico de TCG sin criterios histológicos de malignidad (3-5). Los bordes de resección del tumor, fueron informados como completos (Fig. 4) y la presencia de inmunorreactividad para la proteína S-100 aumentó la especificidad del diagnóstico (Fig. 5).

Posteriormente el paciente fue sometido a un estudio digestivo endoscópico superior. En la esofagogastroduodenoscopia no se objetivaron lesiones polipoideas. Tan solo se identificó una bulbitis leve erosiva y una imagen de gastritis crónica antral. Se tomaron biopsias de antro

Recibido: 28-04-2015
Aceptado: 20-08-2015

Correspondencia: Sergio Sevilla Ribota. Servicio de Aparato Digestivo. Hospital Universitario de Getafe. Ctra. de Toledo, km. 12,5. 28905 Getafe, Madrid
e-mail: s.sevilla.ribota@gmail.com

Sevilla Ribota S, Pérez-Bedmar Delgado J, Domínguez Cañete JJ, Dotor de Lama AM, Gómez-Rubio M. Resección endoscópica mediante banda elástica de tumor rectal de células granulares. Rev Esp Enferm Dig 2016;108(10):677-680.

DOI: 10.17235/reed.2016.3823/2015

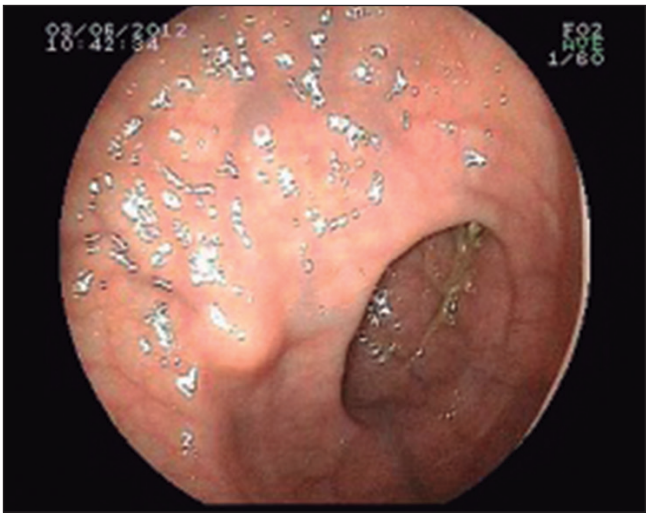

Fig. 1. Visión endoscópica del pólipo rectal.

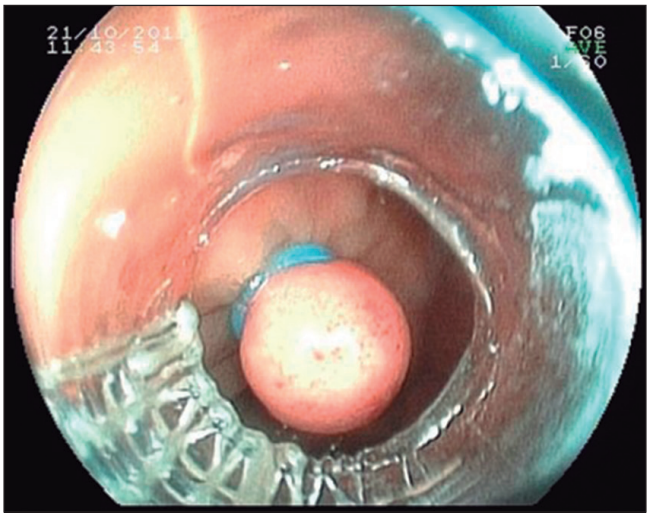

Fig. 2. Resección endoscópica mediante banda elástica del tumor.

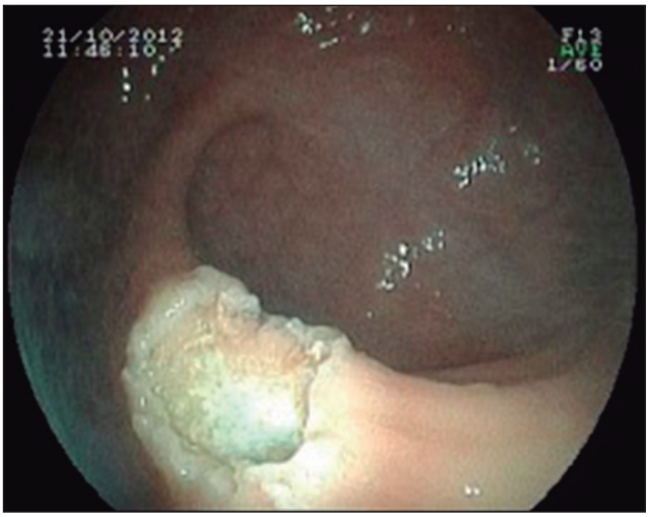

Fig. 3. Escara postpolipectomía en la que se aprecian unos bordes bien delimitados tras la resección y ningún estigma de complicación en su zona central.

Fig. 4. Visión panorámica de la resección completa del tumor.

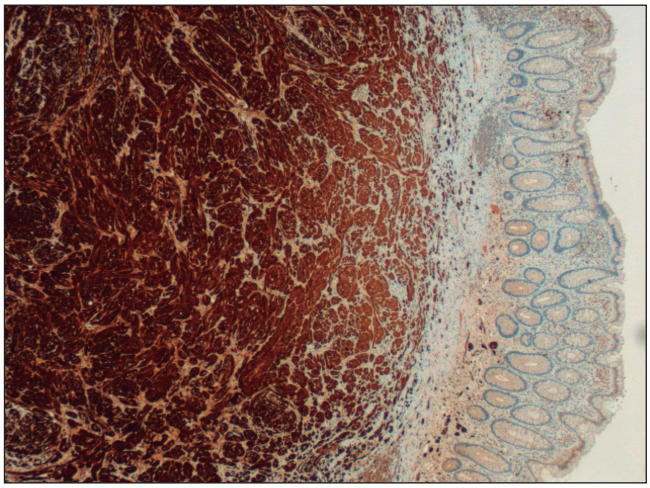

Fig. 5. Se observa la inmunorreactividad positiva de la proteína S-100, específica del TCG.

que confirmaron la gastritis crónica y se realizó un test de la ureasa que resultó positivo para *H. pylori*. A nivel de la cavidad oral, el paciente no presentaba ninguna lesión gingival ni en la lengua y en el examen dermatológico no se identificó ninguna alteración ni nodularidad en la superficie corporal.

DISCUSIÓN

El TCG es un tumor raro e infrecuente que puede aparecer en numerosos tejidos del organismo. Se localiza sobre todo en la cavidad oral (más comúnmente en la lengua), la piel (predomina en cabeza y cuello), el sistema músculoesquelético y la mama. Aunque con menos frecuencia (un 8% de todos los TCG), se puede encontrar en cualquier ubicación a lo largo del tracto digestivo, habiéndose reportado casos desde el esfínter esofágico superior hasta el canal anal (6). El esófago distal, hasta en un tercio de todos los casos digestivos, es el tramo más frecuente donde pode-

mos encontrarlo. En segundo lugar, le sigue el trayecto colorrectal, cuyas localizaciones más frecuentes son el ciego y el colon ascendente respectivamente, siendo el recto una localización poco habitual (2). Hasta donde sabemos, existe descrito en la literatura un solo caso de dicha lesión resecada en el colon sigmoide mediante nuestro método endoscópico (3). Existen algunos casos aislados publicados donde muy rara vez se ha diagnosticado en el estómago y en el tracto biliar, y excepcionalmente en duodeno y páncreas (7,8).

Se trata de un tumor que predomina en el sexo femenino entre la cuarta y quinta década de la vida y que presenta predilección por la raza negra. En contraposición a su clásico origen miogénico, las últimas teorías etiopatogénicas abogan por su procedencia de las células de los nervios periféricos (células de Schawnn) ya que existe una fuerte evidencia de la presencia de la proteína S-100 y de otras proteínas específicas neuronales en las tinciones con técnicas de inmunohistoquímica como las mieloproteínas o la enolasa específica neuronal (2,4).

Debido al aumento del número de exploraciones digestivas que hemos vivido en nuestra especialidad en la última década, su diagnóstico está aumentando considerablemente. Normalmente suele ser una entidad asintomática que se descubre de forma incidental en procedimientos endoscópicos rutinarios. Entre las pocas manifestaciones reportadas, destacan el dolor abdominal inespecífico y muy excepcionalmente la hemorragia digestiva (3).

En la endoscopia estándar aparecen como lesiones polipoideas submucosas de coloración blanco-amarillenta y generalmente son menores de dos centímetros. Con la endosonografía endoscópica se pueden valorar la capa de la que depende el tumor y su extensión. Normalmente presenta un comportamiento poco invasivo ya que no suele sobrepasar la capa muscular de la pared digestiva. El 95% se muestra como una lesión sólida con márgenes regulares que se origina en la segunda (hipoecoica) o tercera capa (hiperecoica) (9). En nuestro caso decidimos no ampliar el estudio endoscópico mediante ultrasonidos ya que, por las características anatómicas y morfológicas de la lesión, nuestra sospecha inicial era de un tumor carcinoide rectal. La ecoendoscopia no es imperativa en los tumores carcinoides rectales que midan menos de 1 centímetro porque un elevado porcentaje de estos no invade la capa muscular propia (10). Además, también nos basamos en las pruebas complementarias previas del paciente, que no mostraban hallazgos de invasión local, ganglionar o a distancia. No obstante, el mejor método para caracterizar las lesiones subepiteliales gastrointestinales es la ultrasonografía endoscópica y se debe practicar siempre que sea posible (1).

Debido a su carácter ubicuo, debemos tener presente que entre un 10 y un 20% de los casos de TCG presentan un comportamiento multifocal a lo largo del aparato digestivo, por lo que es necesario explorar mediante endoscopia todo el aparato digestivo (8,11). Es razonable pensar en ampliar el estudio con una ecografía abdominal que en este caso no se realizó ya que el paciente presentaba previamente varios estudios mediante TAC sin alteraciones de la vía biliar y del páncreas. Las últimas líneas bibliográficas tienden a recordar el interés de la naturaleza sincrónica de dicho tumor en relación con otras afectaciones extradigestivas (12). Nosotros recalcamos la importancia de realizar una correcta anamnesis y exploración física al paciente, sobre todo a nivel de las áreas otorrinolaringológica, dermatológica y ginecológica, que en nuestro paciente no resultaron afectadas.

A pesar del escaso carácter maligno que presenta (1-2%), siempre se recomiendan un estudio de extensión y un seguimiento clínico y endoscópico del paciente ya que el TCG presenta un comportamiento metacrónico con un porcentaje de recurrencia del 5 al 10% tras su resección. Se deben evaluar los márgenes laterales y profundos para prevenir la recurrencia (11). Los criterios de malignidad que hay que tener siempre presentes son aquellas lesiones mayores de 4 cm, el rápido crecimiento del tumor y la presencia de invasión local o a distancia (13). En los casos en los que existan criterios de malignidad, se recomienda un seguimiento clínico más estrecho (11).

La resección endoscópica es el método de elección en lesiones menores de 2 centímetros que no invaden la muscular propia, siendo subsidiarias de un tratamiento quirúrgico todas aquellas lesiones mayores de 4 cm o la presencia de tumores con comportamiento multifocal (2). La técnica endoscópica mediante uso de bandas elásticas que realizamos es una técnica sencilla que aporta varias ventajas derivadas de su uso. Por un lado, la resección de márgenes de la lesión resulta ser clara, ya que con el capuchón de plástico se delimitan mejor los bordes del pólipo y se favorece la extirpación completa de la lesión. Por otro, se ha demostrado que con esta técnica la tasa de complicaciones graves como la perforación es excepcional (3,14).

BIBLIOGRAFÍA

1. http://www.elsevier.es/es-revista-endoscopia-335-articulo-papel-del-ultrasonido-endoscopico-el-90192517
2. Brambilla E, Antonio M, Rasia H, et al. Granular cell tumor of colon: A case report. J Coloproctol 2012;32:193-5. DOI: 10.1590/S2237-93632012000200017
3. Endo S, Hirasaki S, Doi T, et al. Granular cell tumor occurring in the sigmoid colon treated by endoscopic mucosal resection using a transparent cap (EMR-C). J Gastroenterol 2003;38:385-9. DOI: 10.1007/s005350300068
4. http://www.wjgnet.com/1007-9327/10/2452.pdf
5. http://imsear.li.mahidol.ac.th/bitstream/123456789/143163/1/tg2011v32n3p242.pdf
6. Santoni B, Pinto F, Machado L, et al. Tumor de células granulares no canal anal: relato de caso e revisão de literatura. Rev Bras Coloproct 2006;26:454-8. DOI: 10.1590/S0101-98802006000400014
7. Franco C, Rodrigo P, Freddy C, et al. Ictericia obstructiva secundaria a tumor de células granulares de la vía biliar extrahepática. Rev Chilena de Cirugía 2011;63:627-30. DOI: 10.4067/S0718-40262011000600014

8. Vicente Cantero M, Martín Díaz L, Martínez Barba E, et al. Tumor de células granulares multicéntrico del aparato digestivo. Cir Esp 2004;76:331-2. DOI: 10.1016/S0009-739X(04)72386-6
9. http://www.scielo.org.co/pdf/rcg/v20n2/v20n2a09.pdf
10. Scherübl H, Jensen R, Cadiot G, et al. Management of early gastrointestinal neuroendocrine neoplasms. World J Gastrointest Endosc 2011;3:133-9. DOI: 10.4253/wjge.v3.i7.133
11. Znati K, Harmouch T, Benlemlih A, et al. Solitary granular cell tumor of cecum: A case report. ISRN Gastroenterol 2011;2011:943804. DOI: 10.5402/2011/943804
12. Kocatas A, Dural A, Sever N, et al. Minimal invasive endoscopic management of synchronous granular cell tumours in the colon and posterior mediastinum. J Min Access Surg 2014;10:34-6. DOI: 10.4103/0972-9941.124469
13. Choi S, Hong S, Kang S, et al. A case of malignant granular cell tumor in the sigmoid colon. Clin Endosc 2014;47:197-200. DOI: 10.5946/ce.2014.47.2.197
14. Ono A, Fujii T, Saito Y, et al. Endoscopic submucosal resection of rectal carcinoid tumors with a ligation device. Gastrointest Endosc 2003;57:583-7. DOI: 10.1067/mge.2003.142