1130-0108/2017/109/4/288
Revista Española de Enfermedades Digestivas
© Copyright 2017. SEPD y © ARÁN EDICIONES, S.L.
Rev Esp Enferm Dig
2017, Vol. 109, N.º 4, pp. 288

IMÁGENES EN PATOLOGÍA DIGESTIVA

Fístula bilio-bronquial en un paciente con cirrosis hepática tratada mediante sellado con cianocrilato

Raúl Honrubia López, Ana Barbado Cano, Gloria Ruiz Fernández y Katherine Yelenia Bustamante Robles

Servicio de Aparato Digestivo. Hospital Universitario La Paz. Madrid

CASO CLÍNICO

Presentamos el caso de un varón de 60 años intervenido en el año 2002 de hidatidosis hepática, realizando una hepatectomía derecha parcial con colecistectomía y derivación bilio-duodenal. Desarrolló después una cirrosis biliar secundaria a estenosis del conducto hepático izquierdo. Acude a Urgencias por presentar durante un mes tos seca que posteriormente se acompañó de expectoración amarillenta, "liquida" y con sabor amargo. Se realizó tomografía computarizada (TC) toracoabdominal en la que se observó una colección de 6 x 5 cm, sin poder localizar su posición exacta entre el lóbulo pulmonar medio o la región subfrénica (Fig. 1). Ante la sospecha de fístula se solicitó una bioquímica en esputo para determinar bilirrubina, con resultado positivo. Dado el deterioro de la función hepática por su hepatopatía, se decidió tratamiento conservador mediante drenaje interno-externo por colangiografía transparietohepática (CTPH) para favorecer la salida de bilis por duodeno (Fig. 2). Posteriormente, y mediante CTPH, se localizó el punto en el cual fugaba contraste del árbol biliar hacia una cavidad pleural y se procedió al sellado de esta fistula con cianocrilato, con mejoría posterior de la sintomatología.

DISCUSIÓN

Las fístulas bilio-bronquiales son entidades infrecuentes que consisten en una comunicación entre la vía biliar y el árbol bronquial. La etiología es muy variada, siendo la más frecuente la de origen infeccioso, como la hidatidosis. Pueden ocurrir también por traumatismos, intervenciones quirúrgicas (1) y obstrucciones de los conductos biliares. El diagnóstico suele realizarse por pruebas de imagen, aunque en ocasiones es difícil su localización exacta. Es precisa una alta sospecha diagnóstica, y a veces demostrar la presencia de bilirrubina en una muestra de esputo (2). El tratamiento es quirúrgico, aunque en pacientes con alto riesgo pueden plantearse medidas intervencionistas (3) con una eficacia similar.

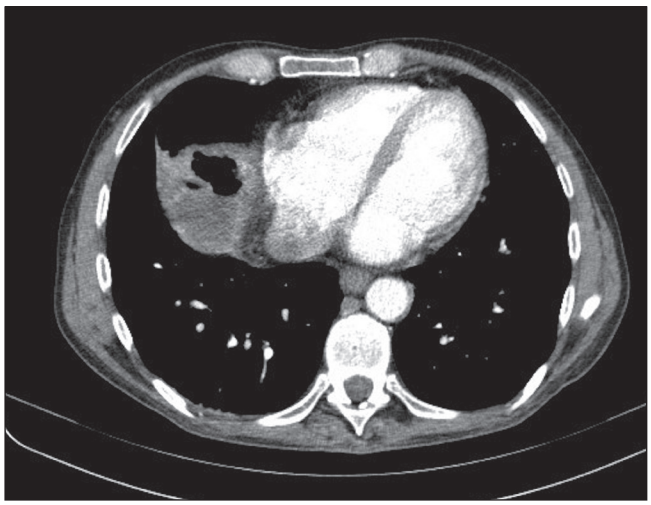

Fig. 1. TC abdominal donde se observa colección de 6 x 5 cm, no pudiendo localizar su posición en lóbulo medio o en región subfrénica.

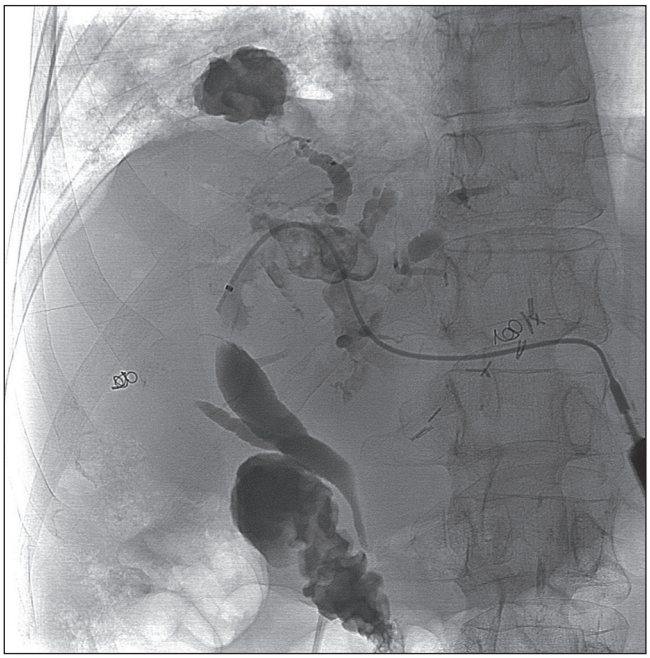

Fig. 2. Colocación de drenaje interno-externo en el que se observa fuga de contraste a una colección pleural.

BIBLIOGRAFÍA

1. Altorio RA, McAllister JD, Sestric GB, et al. Hepatopulmonary fistula: Treatment with biliary metallic endoprosthesis. Am J Gastroenterol 1992;87(6):784-6.
2. Rose DM, Rose AT, Chapman WC, et al. Management of bronchobiliary fistula as a late complication of hepatic resection. Am Surg 1998;64(9):873-6.
3. Watkins L, Laufer I, Evans G, et al. Biliary-bronchial fistula demonstrated by endoscopic retrograde cholnagiography. Can Med Assoc J 1975;113(9):868-74.