TRABAJOS ORIGINALES

# Inserción de prótesis pancreáticas tras la canulación involuntaria con guía del Wirsung en la CPRE

Jesús García-Cano, Miriam Viñuelas Chicano, María del Moral Martínez, Marta Muñiz Muñoz, Claudio Murillo Matamoros, Miguel Suárez Matías, Laura Valiente González, Teresa Martínez Pérez, Raquel Martínez Fernández, Carmen Julia Gómez Ruiz, José Ignacio Pérez García y Julia Morillas Ariño

*Servicio de Aparato Digestivo. Hospital Virgen de la Luz. Cuenca*

**Recibido:** 12/09/2017 · **Aceptado:** 24/01/2018

**Correspondencia:** Jesús García-Cano. Servicio de Aparato Digestivo. Hospital Virgen de la Luz. C/ Hermandad Donantes de Sangre, 1. 16002 Cuenca. **e-mail:** jgcl7@live.com

## RESUMEN

**Introducción:** en los intentos de canulación del colédoco durante la colangiopancreatografía retrógrada endoscópica (CPRE) la guía puede entrar en el conducto pancreático. No está definido qué maniobra es más eficaz para canular la vía biliar y prevenir la pancreatitis tras pasar la guía al Wirsung.

**Objetivo:** estudiar la tasa de canulación coledociana y de pancreatitis post-CPRE cuando en la primera ocasión en que la guía pasó al conducto pancreático de forma involuntaria se insertó una prótesis pancreática.

**Material y métodos:** análisis retrospectivo de pacientes a los que se realizó una CPRE para drenaje biliar e incluidos de forma prospectiva en una base de datos. Tras la inserción involuntaria de una guía en el conducto pancreático se insertó una prótesis plástica recta de 5 Fr y 4 cm de longitud, sin topes internos para facilitar su expulsión. El colédoco se intentó canular por encima de la prótesis. En los pacientes mayores de 60 años se realizó una esfinterotomía pancreática antes de insertar la prótesis.

**Resultados:** en un grupo de 154 CPRE se insertaron 46 prótesis pancreáticas (29,8%) y en estos casos el colédoco se canuló en el 95,6% (44/46) de las ocasiones. Se realizaron 21/46 (45,6%) esfinterotomías pancreáticas. Hubo 1/46 (2,17%) pancreatitis leves. La mayoría de las prótesis se expulsaron de forma espontánea.

**Conclusiones:** en este estudio, la inserción de una prótesis pancreática plástica cuando la guía ha pasado al conducto pancreático de forma involuntaria en los intentos de canulación del colédoco ayudó a canular la vía biliar en la mayoría de las ocasiones, sin que la inserción de las prótesis produjera efectos adversos.

**Palabras clave:** Prótesis pancreática. Canulación en CPRE. Pancreatitis post-CPRE.

## INTRODUCCIÓN

La mayoría de las colangiopancreatografías retrógradas endoscópicas (CPRE) tienen como objetivo el tratamiento de procesos de la vía biliar. Actualmente, muchos endoscopistas emplean un esfinterotomo con guía para intentar canular el colédoco. La canulación del conducto pancreático es habitualmente más fácil que la del colédoco debido a su posición horizontal, de tal forma que, frecuentemente, la guía pasa de forma involuntaria al conducto pancreático principal o de Wirsung.

Cuando la guía ha pasado al conducto pancreático pueden realizarse varias maniobras: retirarla y volver a intentar canular el colédoco, realizar una esfinterotomía pancreática para facilitar el acceso a la vía biliar, dejar la guía en el páncreas e intentar canular sobre ella el colédoco (técnica de la doble guía) o insertar una prótesis pancreática que ayude a canular la vía biliar por encima de ella (1). No hay estudios concluyentes que indiquen qué técnica es mejor, de tal forma que elegir una u otra maniobra depende habitualmente de las preferencias del endoscopista que realiza la CPRE y del material disponible. Tras introducir una guía en el conducto pancreático suele recomendarse colocar una prótesis pancreática plástica como prevención de la pancreatitis post-CPRE (2).

Nuestro objetivo fue estudiar la tasa de canulación coledociana y de pancreatitis post-CPRE cuando, en los intentos de canulación del colédoco, la guía entró de forma involuntaria en el conducto pancreático y se colocó una prótesis plástica pancreática.

García-Cano J, Viñuelas Chicano M, Del Moral Martínez M, Muñiz Muñoz M, Murillo Matamoros C, Suárez Matías M, Valiente González L, Martínez Pérez T, Martínez Fernández R, Gómez Ruiz CJ, Pérez García JI, Morillas Ariño J. Inserción de prótesis pancreáticas tras la canulación involuntaria con guía del Wirsung en la CPRE. Rev Esp Enferm Dig 2018;110(7):416-420.

**DOI: 10.17235/reed.2018.5230/2017**


© Copyright 2018. SEPD y © ARÁN EDICIONES, S.L.

## MATERIAL Y MÉTODOS

Los pacientes a los que se realizó una CPRE con el objetivo de drenar el colédoco se incluyeron de forma prospectiva en una base de datos específica para CPRE, aunque el análisis es retrospectivo. Las CPRE fueron realizadas por dos endoscopistas (JGC y MVC) que, en total, habían realizado antes unas 3.500 CPRE y tenían experiencia en la colocación de prótesis pancreáticas plásticas (3).

Para la canulación se utilizó un esfinterotomo (CleverCut 3 V®, KD411M-0720, Olympus) con una guía de 0,025 pulgadas (Visiglide®, Olympus). La guía fue manipulada por el endoscopista que realizó la CPRE.

Si durante la CPRE en las imágenes fluoroscópicas había duda del conducto canulado (Fig. 1A), se instiló una pequeña cantidad de contraste para confirmar la posición.

A continuación, se insertó la prótesis pancreática (Fig. 1B) y sobre ella se hicieron nuevos intentos para canular el colédoco (Fig. 1C y D). Para empujar la prótesis sobre la guía, en vez de usar el catéter empujador de la prótesis se usó un balón de Fogarty que además, ocasionalmente, pudo utilizarse para la extracción de coledocolitiasis.

La prótesis pancreática plástica utilizada fue Advanix® (Boston Scientific) de 5 Fr y 4 cm sin topes internos para facilitar su expulsión espontánea (Fig. 2A), con dos marcadores en los extremos. El interno es radiopaco, útil tanto para conocer el eje del Wirsung en la fluoroscopia durante los intentos de canulación del colédoco sobre la prótesis como para saber, en radiografías de control, si la prótesis se había expulsado (Fig. 2C y B). El marcador externo es solo endoscópico. Se eligió la longitud de 4 cm para que la prótesis quedara por debajo de la incurvación que presenta el Wirsung en la unión entre la cabeza y el cuello pancreático, conocido también como "genu". El diámetro de 5 Fr es adecuado para conseguir un drenaje pancreático eficaz que ayude a prevenir la pancreatitis post-CPRE (4).

En pacientes mayores de 60 años se realizó una pequeña esfinterotomía pancreática para facilitar que el esfinterotomo pudiera entrar de nuevo en la papila tras la colocación de la prótesis (Fig. 3).

Si en la fluoroscopia las imágenes sugerían que la guía había pasado al páncreas pero no seguía correctamente el Wirsung, tras instilar una pequeña cantidad de contraste, se manipuló suavemente la guía para intentar que avanzara hacia la cola pancreática. Si esto no fue posible en tres intentos, se retiró la guía. Posteriormente se intentó acceder directamente al colédoco o se empleó el precorte.

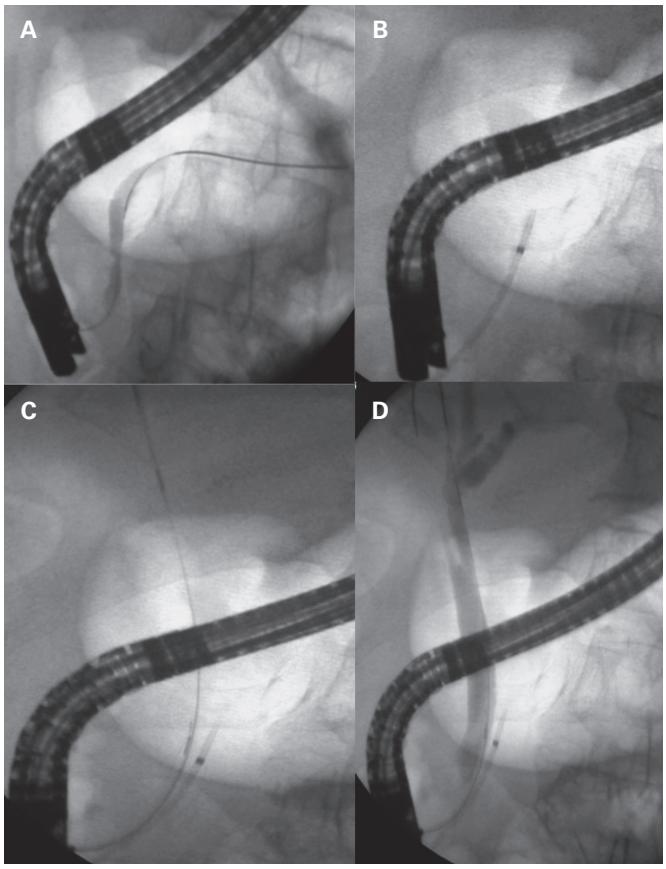


**Fig. 1.** *A. Paso involuntario de la guía al Wirsung en los intentos de canulación del colédoco en un caso de estenosis papilar inflamatoria. B. Colocación de prótesis pancreática. C. Canulación del colédoco sobre la prótesis pancreática. D. Colangiografía.*

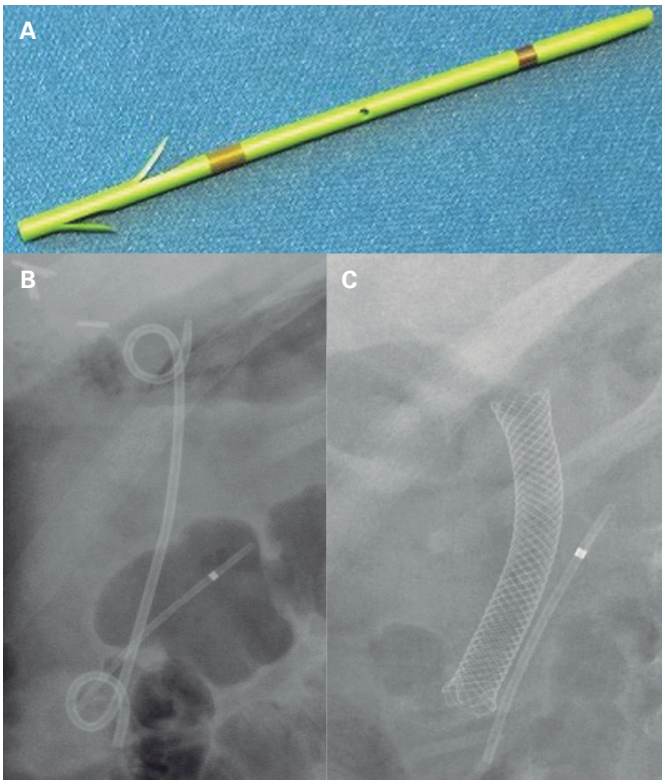


**Fig. 2.** *A. Prótesis Advanix® pancreática (Boston Scientific) recta de 4 cm de longitud y 5 Fr de diámetro, sin topes internos para facilitar su expulsión espontánea. La marca exterior es endoscópica y la interior, radiopaca. B. Visualización radiológica de la prótesis tras la CPRE. C. Prótesis pancreática cuatro meses tras su inserción en una estenosis biliar benigna tratada con prótesis metálica totalmente recubierta. La prótesis pancreática se expulsó espontáneamente algunas semanas después sin producir efectos adversos.*


DOI: 10.17235/reed.2018.5230/2017

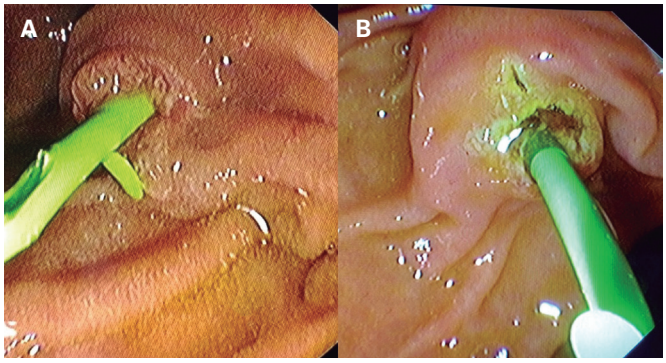


**Fig. 3.** *A. Prótesis pancreática insertada sin esfinterotomía pancreática previa. B. Esfinterotomia pancreática realizada antes de la inserción de la prótesis para facilitar la inserción del esfinterotomo entre el orificio papilar y la prótesis e intentar la canulación coledociana.*

Todos los pacientes fueron sedados por anestesiólogos y habían firmado previamente los consentimientos de anestesia y de la CPRE. Durante la intervención endoscópica se administraron 75 mg de diclofenaco intravenoso a todos los pacientes.

La pancreatitis aguda se definió como dolor abdominal con elevación de al menos tres veces el valor normal de la amilasa (5).

Las variables cuantitativas se indican en media, rango y desviación estándar. Las dicotómicas, en porcentajes.

## RESULTADOS

Durante un periodo de 24 meses (enero 2015-diciembre 2016) se realizó una CPRE para drenaje de la vía biliar a 154 pacientes cuyas características se señalan en la tabla 1. En 46 (29,8%) de ellos la guía pasó de forma involuntaria al Wirsung y pudo colocarse una prótesis pancreática (Fig. 4). Tras la inserción de la prótesis pudo canularse el colédoco en el 95,6% (44/46) de la ocasiones. Una vez canulada la vía biliar, se llevaron a cabo las técnicas estandarizadas para el drenaje biliar. La prótesis pancreática no dificultó en ningún caso estas técnicas.

**Tabla 1.** *Características de los pacientes en los que se insertó una prótesis pancreática tras el paso involuntario de la guía al Wirsung*

| | |
|---|---|
| Hombre/mujer | 25/21 (54%/46%) |
| Edad | 63,23 (DE 18,72), rango 26-93 |
| Coledocolitiasis | 22 (48%) |
| Estenosis papilar inflamatoria | 11 (24%) |
| Cáncer de páncreas | 4 (9%) |
| Disfunción esfínter de Oddi | 3 (7%) |
| Estenosis por pancreatitis crónica | 2 (4%) |
| Ampuloma | 2 (4%) |
| Fístula biliar | 1 (2%) |
| Tumor de Klatskin | 1 (2%) |

Los porcentajes están redondeados.

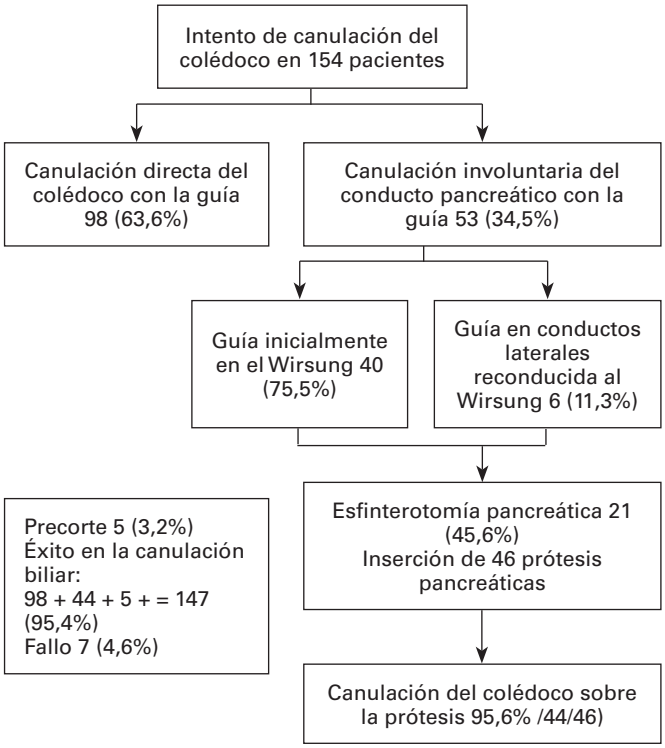


**Fig. 4.** *Evolución de los pacientes en la serie.*

En 21 (45,6%) pacientes mayores de 60 años (edad media 73,64, DE 12,43, rango 61-93) se realizó una esfinterotomía pancreática (Fig. 3) tras la inserción de la guía en el páncreas y antes de la colocación de la prótesis. De estos pacientes, nueve tenían coledocolitiasis; cinco, estenosis papilar inflamatoria; cuatro, neoplasia de la cabeza del páncreas; un paciente presentaba fístula biliar; otro, estenosis coledociana por pancreatitis crónica; y finalmente, otro, tumor de Klatskin.

En un caso sin esfinterotomía pancreática hubo de realizarse un precorte con esfinterotomo de aguja sobre la prótesis por no quedar suficiente espacio entre el orificio papilar y la prótesis para poder canular el colédoco.

En una paciente la prótesis se salió del Wirsung durante los intentos de canulación de la vía biliar, aunque finalmente la canulación coledociana fue posible y la CPRE no tuvo ninguna complicación.

Los dos casos fallidos se debieron a papilas en el borde de un divertículo que distorsionaba de forma muy importante la parte distal del colédoco. Uno de estos pacientes presentó una pancreatitis leve (1/46 o 2,17%), que fue la única complicación ocurrida.

Se hicieron radiografías de abdomen a las dos semanas en los primeros 22 pacientes. En ocho de ellos (37%) aún permanecía la prótesis y se extrajo con gastroscopia. En una radiografía de abdomen realizada por otro motivo se observó una prótesis que permanecía tras cuatro meses desde su inserción (Fig. 2C) pero no se apreció ningún efecto adverso.


DOI: 10.17235/reed.2018.5230/2017

## DISCUSIÓN

En este estudio, tras insertar una prótesis plástica en el conducto pancreático en la primera ocasión que la guía pasó al Wirsung de forma involuntaria, pudo canularse después el colédoco en el 95,6% de las ocasiones. Con este abordaje solo hemos contabilizado un caso de pancreatitis post-CPRE, lo que supone una tasa del 2,17%, sensiblemente inferior al 5,5% publicado previamente en nuestro centro (6). Además, no hubo ninguna complicación derivada de la inserción de prótesis pancreáticas que, por lo demás, se expulsaron espontáneamente en la mayor parte de los casos.

Evidentemente, serían necesarios estudios comparativos entre colocación de prótesis en Wirsung ante el fracaso primario de canulación biliar y otras estrategias, como retirar la guía y reintentar la canulación directa de la vía biliar, utilizar la técnica de la doble guía (7), etc. De hecho, en la guía europea de profilaxis de la pancreatitis post-CPRE se considera una CPRE difícil cuando la guía ha pasado de forma involuntaria al páncreas por segunda vez, de tal forma que se sugiere implícitamente que podría retirarse del Wirsung en la primera ocasión de canulación pancreática inintencionada para realizar un segundo intento de canulación directa del colédoco (8).

Nakai y cols. (2) observaron que la canulación con guía del conducto pancreático fue un factor de riesgo para el desarrollo de pancreatitis aguda post-CPRE. Hubo una incidencia de pancreatitis del 16,9% cuando la guía había entrado al Wirsung, que aumentó hasta el 22,1% cuando, además, se había instilado contraste. En este estudio no se utilizó ningún tipo de antiinflamatorio no esteroideo (AINE) como prevención de la pancreatitis y solo a algunos pacientes se les colocó una prótesis pancreática. Debido a su alta tasa de pancreatitis aguda post-CPRE, los autores recomendaron la colocación de una prótesis pancreática siempre que la guía entre forma involuntaria en el Wirsung.

En otro estudio realizado por Ito y cols. (9), el grupo de pacientes en que la guía entró en el Wirsung pero no se insertó una prótesis tuvieron una tasa de pancreatitis del 23%, frente a un 2,9% en el grupo con prótesis. Por lo tanto, los autores recomiendan la inserción de prótesis de forma sistemática siempre que en los intentos de canulación del colédoco la guía haya entrado en el conducto pancreático. En el estudio de Ito y cols. (9) se utilizó una prótesis similar a la nuestra (5 Fr y 4 cm) aunque la porción duodenal no era recta sino en forma de *pigtail.* En nuestro estudio, a pesar de ser prótesis totalmente rectas, los topes externos de la prótesis (Fig. 2A) posibilitaron que no hubiera ninguna migración intrapancreática.

Otros estudios, como el de Coté y cols. (10), han subrayado la ayuda que suponen las prótesis pancreáticas para canular el colédoco. Los autores obtuvieron una tasa de canulación coledociana del 93,4% tras colocar una prótesis en el páncreas al canularlo de forma inintencionada. En la mayoría de las ocasiones (79%) pudo canularse el colédoco sobre la prótesis y solo en un pequeño porcentaje se precisó un precorte con aguja para permitir que la punta del esfinterotomo pudiera introducirse entre el orificio papilar y la prótesis. En nuestro estudio, se utilizó menos el precorte sobre la prótesis pancreática debido al mayor uso de la esfinterotomía pancreática, que ensancha el orificio papilar.

La manipulación de la guía por el mismo endoscopista que realiza la CPRE puede ser otro factor importante en los buenos resultados de este estudio (alta tasa de canulación biliar con baja incidencia de pancreatitis). Recientemente, fue preciso concluir de forma precoz un estudio realizado por Buxbaum y cols. (11) en el que se compararon los resultados de la guía controlada por el endoscopista o por un asistente. Se comprobó que la tasa de pancreatitis era mucho mayor cuando el endoscopista no manejaba la guía.

Otro aspecto que podría tenerse en cuenta es el coste de la prótesis pancreática (12), aunque es probablemente de los utensilios más baratos empleados en la CPRE. La prótesis puede empujarse sobre la guía con un catéter introductor, un balón extractor como en nuestro estudio o con el mismo esfinterotomo. Ambos, esfinterotomo y guía, servirán para los nuevos intentos de canulación del colédoco. Mirado de otra forma, la prótesis pancreática es de los utensilios más baratos en la CPRE y con mayor rendimiento: altas tasas de canulación coledociana evitando pancreatitis.

Moffatt y cols. (13) comunicaron un 3% de pancreatitis aguda tras la extracción de prótesis pancreáticas retenidas. El procedimiento endoscópico fue necesario porque el 71% de ellas tenía topes internos, de tal forma que no era probable la expulsión espontánea. Tenían, además, una longitud mayor de 4 cm. En nuestra serie solo se extrajeron inicialmente 8/46 (17%) que permanecieron más de dos semanas. Posteriormente, se observó que la expulsión espontánea era la regla aunque permanecieran más de 15 días sin apreciar ningún efecto adverso (Fig. 2C).

Desde hace años, para prevenir la pancreatitis aguda post-CPRE en nuestro centro, en vez de supositorios de indometacina utilizamos diclofenaco intravenoso (14). La ausencia de pancreatitis graves en este estudio podría deberse a la combinación de ambos efectos protectores, el AINE (15-17) y la prótesis pancreática.

Al ser la pancreatitis aguda la complicación más frecuente de la CPRE, pensamos que puede generalizarse el uso de AINE y las prótesis pancreáticas que han demostrado reducir su incidencia sin que se hayan apreciado efectos adversos.

Intentar canular el Wirsung con el solo objetivo de colocar una prótesis que pueda prevenir una pancreatitis puede ser tan arriesgado como no colocar la prótesis cuando la guía ha entrado en el conducto pancreático. Además, la prótesis pancreática puede ser de gran ayuda para acceder al colédoco.

El presente estudio presenta varias limitaciones. Es un trabajo retrospectivo, con un número pequeño de pacientes. Solo en un grupo se realizó esfinterotomía pancreática y en todos se administró un AINE. Falta, además, un grupo control.

En conclusión, en nuestro estudio, la inserción de una prótesis pancreática plástica de 5 Fr y 4 cm de longitud, sin topes internos, cuando la guía ha pasado al Wirsung de forma involuntaria en los intentos de canulación el colédoco, ayudó a canular la vía biliar en el 95,6% de las ocasiones, con solo un episodio de pancreatitis leve (2,17%) y sin que la inserción de prótesis produjera efectos adversos.


DOI: 10.17235/reed.2018.5230/2017

## BIBLIOGRAFÍA


1. García-Cano J. What is the most cost-effective method for a difficult biliary cannulation in ERCP? Rev Esp Enferm Dig 2017;109:171-3. DOI: 10.17235/reed.2017.4863/2017

2. Nakai Y, Isayama H, Sasahira N, et al. Risk factors for post-ERCP pancreatitis in wire-guided cannulation for therapeutic biliary ERCP. Gastrointest Endosc 2015;81:119-26. DOI: 10.1016/j.gie.2014.06.005

3. García-Cano J, Godoy-López MA, Taberna-Arana L. Common bile duct access in ERCP over a new plastic pancreatic stent after unintentional pancreatic guidewire cannulation. Gastrointest Endosc 2016;83(5S):AB455-6. DOI: 10.1016/j.gie.2016.03.598

4. Afghani E, Akshintala VS, Khashab MA, et al. 5-Fr vs. 3-Fr pancreatic stents for the prevention of post-ERCP pancreatitis in high-risk patients: a systematic review and network metaanalysis. Endoscopy 2014;46:573-80. DOI: 10.1055/s-0034-1365701

5. Cotton PB, Lehman G, Vennes J, et al. Endoscopic sphincterotomy complications and their management: an attempt at consensus. Gastrointest Endosc 1991;37:383-93. DOI: 10.1016/S0016-5107(91)70740-2

6. García-Cano J, González Martín JA, Morillas Ariño J, et al. Complications of endoscopic retrograde cholangiopancreatography. A study in a small ERCP unit. Rev Esp Enferm Dig 2004;96:163-73.

7. Laquiere A, Desilets E, Belle A, et al. Double guidewire endoscopic technique, a major evolution in endoscopic retrograde cholangiopancreatography: results of a retrospective study with historical controls comparing two therapeutic sequential strategies. Dig Endosc 2017;29:182-9. DOI: 10.1111/den.12740

8. Dumonceau JM, Andriulli A, Elmunzer BJ, et al. Prophylaxis of post-ERCP pancreatitis: European Society of Gastrointestinal Endoscopy (ESGE) Guideline updated June 2014. Endoscopy 2014;46:799-815. DOI: 10.1055/s-0034-1377875

9. Ito K, Fujita N, Noda Y, et al. Can pancreatic duct stenting prevent post-ERCP pancreatitis in patients who undergo pancreatic duct guidewire placement for achieving selective biliary cannulation? A prospective randomized controlled trial. J Gastroenterol 2010;45:1183-91. DOI: 10.1007/s00535-010-0268-7

10. Coté GA, Ansstas M, Pawa R, et al. Difficult biliary cannulation: use of physician-controlled wire-guided cannulation over a pancreatic duct stent to reduce the rate of precut sphincterotomy (with video). Gastrointest Endosc 2010;71(2):275-9. DOI: 10.1016/j.gie.2009.08.028

11. Buxbaum J, Leonor P, Tung J, et al. Randomized trial of endoscopist-controlled vs. assistant-controlled wire-guided cannulation of the bile duct. Am J Gastroenterol 2016;111:1841-7. DOI: 10.1038/ajg.2016.268

12. Hwang HJ, Guidi M, Curvale C, et al. Post-ERCP pancreatitis: early precut or pancreatic duct stent? A multicenter, randomized-controlled trial and cost-effectiveness analysis. Rev Esp Enferm Dig 2017;109:174-9. DOI: 10.17235/reed.2017.4565/2016

13. Moffatt DC, Coté GA, Fogel EL, et al. Acute pancreatitis after removal of retained prophylactic pancreatic stents. Gastrointest Endosc 2011;73:980-6. DOI: 10.1016/j.gie.2011.01.012

14. García-Cano J, Reyes Guevara AK, Martínez Pérez T, et al. Prevención de la pancreatitis aguda post-CPRE con la administración de diclofenaco inravenoso tras la intervención endoscópica. Rev Esp Enferm Dig 2013;105 (Supl.I):106.

15. Hamada T, Nakai Y, Isayama H, et al. Toward routine use of non-steroidal anti-inflammatory drugs for patients undergoing endoscopic retrograde cholangiopancreatography. Dig Endosc 2017;29:291-3. DOI: 10.1111/den.12831

16. Patai Á, Solymosi N, Mohácsi L, et al. Indomethacin and diclofenac in the prevention of post-ERCP pancreatitis: a systematic review and meta-analysis of prospective controlled trials. Gastrointest Endosc 2017;85:1144-56.e1. DOI: 10.1016/j.gie.2017.01.033

17. Fujita Y, Hasegawa S, Kato Y, et al. Intravenous injection of low-dose flurbiprofen axetil for preventing post-ERCP pancreatitis in high-risk patients: an interim analysis of the trial. Endosc Int Open 2016;4:E1078-82. DOI: 10.1055/s-0042-115172