1130-0108/2004/96/7/516–518
REVISTA ESPAÑOLA DE ENFERMEDADES DIGESTIVAS
Copyright © 2004 ARÁN EDICIONES, S. L.
REV ESP ENFERM DIG (Madrid)
Vol. 96, N.° 7, pp. 516-518, 2004

Cartas al Director

Hemoperitoneo: una rara complicación de la perforación de la vesícula biliar

Palabras clave: Hemoperitoneo. Colecistitis aguda.

Key words: Haemoperitoneum. Acute cholecystitis.

Sr. Director:

La perforación de la vesícula biliar ocurre entre el 3 y el 10% de todos los casos de colecistitis aguda. Esta complicación es más frecuente en la colecistitis aguda alitiásica (1). El hemoperitoneo como consecuencia de la perforación de la vesícula con inflamación aguda, es asimismo, un hecho muy poco frecuente (2). Presentamos un caso de colecistitis aguda perforada manifestada mediante hemoperitoneo.

Se trata de un varón de 83 años, con antecedentes personales de hipertensión arterial, broncopatía crónica y prótesis de cadera derecha, que acude al Servicio de Urgencias por un cuadro de 3 días de evolución, de dolor periumbilical que se fue generalizando al resto del abdomen, acompañado de vómitos biliosos y fiebre de 38 ºC. Al examen físico destacaba TA de 100/60 mmHg, pulso de 100 lpm y fiebre de 38 ºC. El abdomen revelaba signos de peritonismo difuso, algo más exacerbado en hipocondrio derecho. El hemograma mostraba leucocitosis con desviación izquierda (14.300 leucocitos con 92,7% de neutrófilos) y hemoglobina de 12 mg/dl. La coagulación y la bioquímica no mostraban alteraciones. La radiología convencional fue normal. La ecografía abdominal demostraba una vesícula ocupada por masa sólida con áreas calcificadas y heterogéneas; dilatación de la vía biliar extrahepática y abundante líquido libre intraperitoneal.

Se decide realizar laparotomía urgente, apreciándose un hemoperitoneo de aproximadamente 1.500 cc y una vesícula biliar necrosada y perforada con epiplon adherido. Se evidenció sangrado activo de la pared de la vesícula con coágulos y cálculos en su interior. La vía biliar extrahepática estaba dilatada pero permeable confirmada con colangiografía intraoperatoria. Se practicó colecistectomía y coledocoduodenostomía. El paciente evolucionó favorablemente durante el postoperatorio y fue alta a los 13 días. El examen histológico de la pieza demostró la vesícula biliar fragmentada con colecistitis aguda y crónica abscesificada y colelitiasis.

La presencia de hemoperitoneo en el curso de una perforación vesicular es muy rara. El primer registro de dicha complicación de la colecistitis aguda fue realizado en 1858 por Leared. Entre 1858 y 1968 Becker revisó la literatura encontrando 21 casos (3). Desde 1858 hasta la actualidad la literatura occidental recoge medio centenar de casos en total.

La patogénesis de la perforación vesicular en la colelitiasis incluye el retorno venoso precario de la pared vesicular a tensión debido a un cálculo impactado en la ampolla y el infarto hemorrágico de la pared vesicular que sigue al edema mural como resultado de la insuficiencia arterial y necrosis isquémica de la pared. También es posible la necrosis y perforación por contacto debido a un cálculo impactado en la zona en cuestión. Los sitios más frecuentes de perforación son la pared adelgazada del fundus y el saco de Hartmann, donde se impactan más frecuentemente los cálculos (4,5).

El origen del hemoperitoneo por perforación vesicular puede ser la ruptura de la arteria cística o alguna de sus ramas, la perforación transhepática de la vesícula (fístula colecistohepática) y el sangrado de los márgenes de la perforación (2-4), como ocurrió en nuestro caso.

Otra problema poco común de la colelitiasis complicada es el sangrado hacia la vía biliar extrahepática (hemobilia) por erosión de la arteria cística o sus ramas, con una incidencia en la colecistitis aguda del 10%. La combinación de hemoperitoneo y hemobilia es extremadamente rara, con muy pocos casos registrados en la literatura disponible (4).

No se han establecido factores de riesgo para el desarrollo de hemoperitoneo como complicación de la colecistitis aguda,

aunque pudieran jugar algún papel las alteraciones previas de la coagulación o la toma de anticoagulantes orales, como señalan algunos casos publicados (6).

El tratamiento de elección es la colecistectomía de urgencia o precoz. Por otro lado, el diagnóstico preoperatorio de certeza es bastante difícil, pudiendo sospecharlo en un paciente con criterios clínicos y ecográficos de colecistitis aguda a los que se añade la presencia de líquido libre intraperitoneal y criterios de sepsis.

En conclusión, hemos querido aportar un nuevo caso de combinación de perforación y hemoperitoneo en la colecistitis aguda para resaltar la posibilidad de su presencia en cualquier paciente con colecistitis aguda, deterioro del estado clínico y signos ecográficos de líquido libre intraperitoneal.

R. López Pérez, J. Marchena Gómez, G. Febles Molina y J. Hernández Romero

Servicio de Cirugía General y de Aparato Digestivo. Hospital Universitario de Gran Canaria Dr. Negrín. Las Palmas de Gran Canaria

Bibliografía

1. Wu JS, Soper NJ. Acute and chronic colecistitis. En: Cameron JL, ed. Current surgical therapy. 6º ed. St. Louis: Mosby, 1998. p. 406-9.
2. Díaz del Río Botas M, Pereira Pérez F, Herrera Cabezón J, Herrera Merino N, Matey P, Diéguez B, et al. Hemoperitoneo secundario a colecistitis aguda en el trasplante renal. Rev Esp Enferm Dig 1990; 77: 305-8.
3. Syme RG, Thomas EJ. Massive hemoperitoneum from transhepatic perforation of the gallbladder: a rare complication of cholelithiasis. Surgery 1989; 105: 556-9.
4. Behera A, Gupta NM. Haemoperitoneum and haemobilia due to cystic artery tear associated with gallbladder perforation in acute cholecystitis complicating pregnancy. Case report. Eur J Surg 1991; 157: 619-20.
5. Burchard KW, Liffmann KE. Hemoperitoneum associated with gallbladder rupture. R I Med J 1985; 68: 373-4.
6. Iacconi P, Reginato E. Spontaneous rupture of the gallbladder and haemoperitoneum in a patient with cardiac valve prostheses. Ital J Gastroenterol 1991; 23: 426-8.

Trasplante hepático en pacientes con coinfección por el virus de la hepatitis C y el virus de la inmunodeficiencia humana

Palabras clave: Virus de la hepatitis C. Virus de la inmunodeficiencia humana. Trasplante hepático.

Key words: Hepatitis C virus. Human immunodeficiency virus. Liver transplant.

Sr. Director:

Me ha parecido de gran interés el artículo de Fernández y cols. (1) recientemente publicado en esa revista. No obstante, me gustaría realizar algunas puntualizaciones acerca del mismo.

No es infrecuente que la comunicación entre distintas especialidades sea insuficiente. Por ello, con la intención de mejorar dicha comunicación, me gustaría expresar mi opinión, la de un facultativo dedicado al control de la infección por el virus de la inmunodeficiencia humana (VIH), en relación con algunos conceptos reseñados en dicho artículo, y precisamente en esta revista, dedicada preferentemente a especialistas en medicina digestiva.

Efectivamente, la infección por el virus de la hepatitis C (VHC) es muy frecuente entre los pacientes con infección por el VIH. Según datos del grupo cooperativo VACH, correspondientes a cerca de 5.000 pacientes pertenecientes a 15 hospitales de prácticamente todas las comunidades autónomas de España, la prevalencia de infección por el VHC es del 69% en el global de pacientes con infección por el VIH, y del 95% en los pacientes con infección por el VIH y antecedentes de adicción a las drogas parenterales (2). Por tanto, en nuestro país, la coinfección por ambos virus es incluso más frecuente de lo que previamente se había sospechado, y representa un formidable problema de salud, máxime si tenemos en cuenta que el fallo hepático se ha convertido en la principal causa de muerte en estos enfermos (3).

En los hospitales españoles, los facultativos encargados de la infección por el VIH, estamos controlando a un importante volumen de pacientes, la mayoría de los cuales tiene entre 30 y 45 años (2). Un porcentaje considerable de estos pacientes está bien controlado de su infección por el VIH, con un recuento de linfocitos CD4 superior a 200 células por mm^3, y con el ARN del VIH indetectable. Se trata de personas con una calidad de vida normal y con una esperanza de vida de todavía muchos años. Sin embargo, ocasionalmente, alguno de estos pacientes sufre un fallo hepático, para cuyo tratamiento, como dicen Fernández y cols., prácticamente nunca podemos ni siquiera considerar la posibilidad de un trasplante hepático.

En mi opinión, este tipo de segregación de un importante colectivo de pacientes es algo completamente insostenible en los tiempos actuales. Es evidente que la disponibilidad de hígados para trasplantar es muy limitada, pero no puede excluirse a personas que, a pesar de estar infectados por el VIH, tienen una esperanza de vida desconocida en la actualidad, pero con toda probabilidad de varios decenios.

Como señalan Fernández y cols. y otros autores, los resultados más recientes muestran una buena respuesta al trasplante hepático en los pacientes con infección por el VIH controlada (4). También se están comenzando a obtener resultados óptimos con los trasplantes de otras vísceras en esos pacientes (5).

Por todo ello, un sistema sanitario como el nuestro, que con justicia presume de ser uno de los más desarrollados del mundo en lo que a realización de trasplantes de vísceras se refiere (6), no puede seguir tolerando esta situación.

B. Roca

Unidad de Enfermedades Infecciosas. Hospital General de Castellón

Bibliografía

1. Fernández I, Muñoz R, Solis-Herruzo JA. Tratamiento de la hepatitis C en pacientes infectados por el virus de la inmunodeficiencia humana. Rev Esp Enferm Dig 2003; 95: 282-6.
2. Roca B, Suárez I, González J, Garrido M, de la Fuente B, Teira R, et al. Hepatitis C virus and human immunodeficiency virus coinfection in Spain. J Infect 2003; 47: 117-24.
3. Tossing G. Treating hepatitis C in HIV-HCV coinfected patients. Infection 2002; 30: 329-31.
4. Sulkowski MS, Thomas DL. Hepatitis C in the HIV-infected patient. Clin Liver Dis 2003; 7: 179-94.
5. Roland ME, Havlir DV. Responding to organ failure in HIV-infected patients. N Engl J Med 2003; 348: 2279-81.
6. Cuende N, Miranda B, Cañón JF, Naya T, Garrido G. Criterios de priorización para el acceso al trasplante. El caso del trasplante hepático en España. Med Clin (Barc) 2003; 120: 380-6.

FE DE ERRATAS

Típicas imágenes radiológicas de un bruceloma hepático que pertenecen a la conferencia clínico-patológica "Fiebre, dolor en hipocondrio derecho y masa hepática con calcificación central", publicada en Rev Esp Enferm Dig 2004; 96 (5): 331-343, y que por un error ajeno a la revista no fueron incluidas.

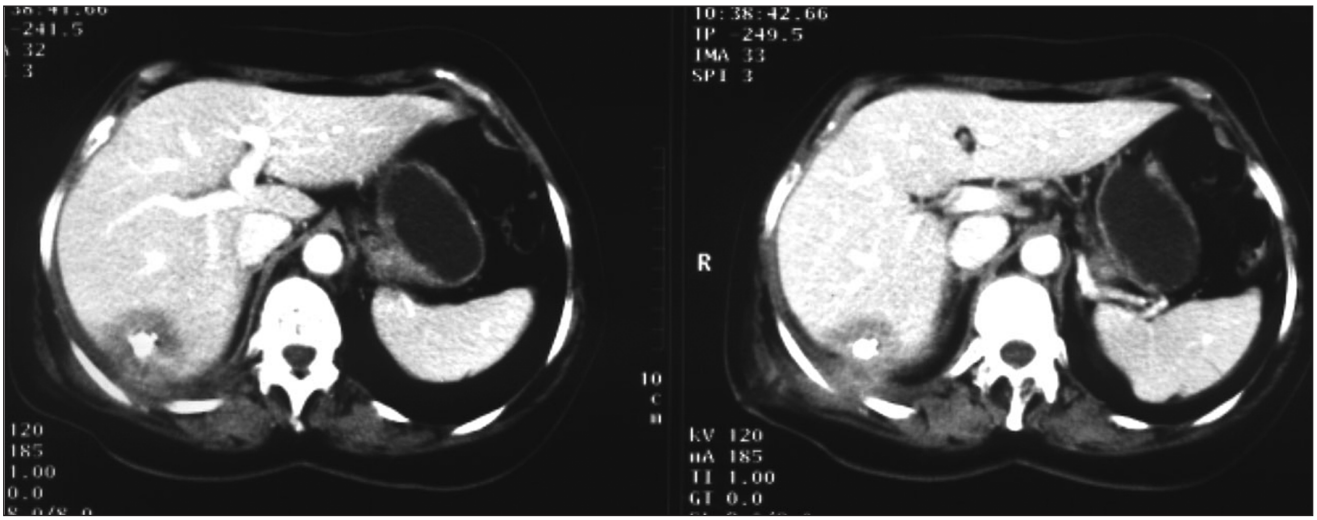

La tomografía axial computerizada (TAC) muestra una lesión hipointensa y heterogénea con una calcificación central, imagen típica del absceso brucelar.

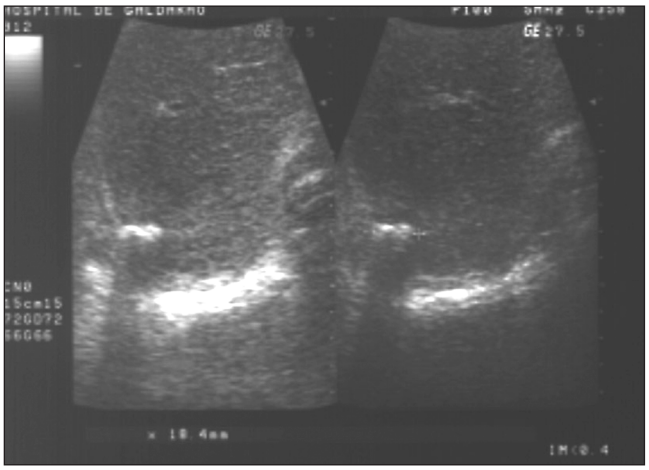

La ecografía hepática muestra una lesión hipoecoica sólida que presentaba una zona central hiperecoica con refuerzo acústico posterior situada en lóbulo hepático derecho, de 7 cm de diámetro mayor. Las características ecográficas sugieren una masa sólida calcificada en su centro, imagen típica del absceso brucelar.