1130-0108/2004/96/8/587-589
REVISTA ESPAÑOLA DE ENFERMEDADES DIGESTIVAS
Copyright © 2004 ARÁN EDICIONES, S. L.
REV ESP ENFERM DIG (Madrid)
Vol. 96, N.° 8, pp. 587-589, 2004

Cartas al Director

Adenocarcinoma sincrónico de colon durante el embarazo

Palabras clave: Embarazo. Cáncer de colon. Pronóstico.

Key words: Pregnancy . Colon cancer. Prognosis.

Sr. Director:

La presentación de cáncer de colon durante el embarazo es rara, con una incidencia que oscila entre el 0,07 y el 0,1% (1). Aportamos el primer caso descrito de carcinoma de colon sincrónico durante el embarazo.

Se trata de una paciente de 33 años de edad que sufre obesidad mórbida. Un antecedente familiar de cáncer de colon. Durante el embarazo presentó un cambio del hábito intestinal hacia el estreñimiento y una discreta anemia ferropénica que se atribuyeron a la gestación y fueron corregidos con fibra y hierro, respectivamente. Tras ser sometida a una cesárea urgente por sufrimiento fetal con buena evolución postoperatoria, presenta diez días más tarde, un cuadro de dolor abdominal, vómitos y diarrea que en principio fue etiquetado de gastroenteritis aguda y posteriormente, ante el agravamiento de su estado general, precisó ingreso urgente por existencia de una obstrucción intestinal. El estudio radiológico de abdomen y la ecografía abdominal urgentes mostraron signos radiológicos de obstrucción del colon derecho e intestino delgado, por lo que se realiza una colectomía subtotal y cecostomía urgentes, hallando dos tumoraciones estenosantes, una situada en el tercio medio del colon transverso y otra en sigmoides. El informe anatomopatológico puso de manifiesto dos adenocarcinomas moderadamente diferenciados, que infiltraban hasta la serosa con metástasis en los ganglios (una en el mesocolon transverso y cuatro en el del sigmoides), ambos estadios C de Duckes. Tras un curso postoperatorio favorable, fue sometida a tratamiento complementario con 5FU y levamisol durante 6 meses y tres meses más tarde se le reconstruyó el tránsito sin objetivar tumor macroscópico, realizando una anastomosis cecorrectal. La paciente presenta un seguimiento normal, desde hace tres años.

En la asociación de cáncer de colon y embarazo, el tumor se localiza hasta en un 64% de los casos en los tramos distales del colon, y de ellos el 86% lo hacen por debajo de la reflexión peritoneal (2). Una característica común es el retraso diagnóstico de la enfermedad, debido a que los síntomas se atribuyen al propio embarazo, debutando con frecuencia como obstrucción, perforación intestinal o metástasis a distancia (3). El estadio de Duckes más frecuente es el C, lo que hace pensar en la existencia previa del tumor al comienzo del embarazo y la posibilidad de que los altos niveles de estrógenos y progesterona estimulen el crecimiento de los tumores que expresan receptores hormonales en su superficie (4). No existen diferencias en la supervivencia a 5 años, respecto al grupo de pacientes no embarazadas, en igualdad de edad y estadio tumoral (4), aunque en las pacientes embarazadas se ha descrito mayor incidencia de metástasis ováricas (24 frente al 4-6% de las no embarazadas) (5). Por tanto, ante toda paciente embarazada con dolor abdominal persistente acompañado de estreñimiento, anemia o rectorragia, se realizará una historia clínica que recoja la existencia de factores predisponentes, y en la exploración física un tacto rectal e incluso una proctosigmoidoscopia rígida en decúbito lateral izquierdo, cuando existan rectorragias. Ante elevaciones de la AFP (alfafetoproteína) se deberá pensar también en enfermedades no obstétricas y el método de cribado más aceptado el empleo del test de detección de sangre oculta en heces (4). La colonoscopia es el método diagnóstico de elección (4). El tratamiento depende de la edad gestacional y de las consideraciones éticas de la paciente. La resección con anastomosis se puede realizar en los dos primeros trimestres (4,6). En caso de infiltración tumoral del útero (4) sería necesaria una histerectomía total y una biopsia en cuña de ambos ovarios, realizando una salpingooforectomía bilateral si los ovarios afectados por el tumor o cuando se realiza la histerectomía (4). Si la enfermedad se diagnostica después de las 20 semanas de gestación el embarazo se continúa hasta conseguir la viabilidad fetal, siendo ade-

cuado el parto vaginal, salvo cuando el tumor obstruye el canal del parto o en tumores situados en la pared anterior del recto (4). Una vez finalizado el parto, es preferible esperar varios días a conseguir la involución uterina y la disminución de la congestión pelviana, antes de realizar la extirpación tumoral.

C. Ildefonso, S. Pérez-Holanda, J. Llera, I. Campos, A. Pomar[1] y J. Granero

Servicio de Cirugía General y [1]Urgencias. Hospital del Oriente de Asturias "Francisco Grande Covián". Asturias

Bibliografía

1. Komurcu S, Ozet A, Ozturk B, Arpaci F, Altundag MK, Tezcan Y. Colon cancer during pregnancy. A case report. J Rerpod Med 2001; 46 (1): 75-8.
2. Bernstein MA, Madoff RD, Caushaj PF. Colon and rectal cancer in pregnancy. Dis Colon Rectum 1998; 41 (4): 172-8.
3. Masferrer I, Salas A, Arias JC, Mompart S. Carcinoma de colon durante la gestación. Cir Esp 1996; 59: 431-5.
4. Nesbitt JC, Moise KJ, Sawyers JL. Colorectal carcinoma in pregnacy. Arch Surg 1985; 120 (5): 636-40.
5. Pitluk H, Poticka M. Carcinoma of the colon and rectum in patients less than 40 years of age. Surg Gynecol Obstet 1983; 157: 335-40.
6. Mclean TW, Arminski TC, Bradley GT. Management of primary carcinoma of the rectum diagnosed during pregnancy. Am J Surg 1955; 90: 816-25.

Cistoadenoma biliar con estroma mesenquimal *"ovarian like"* y niveles elevados de CA19.9

Palabras clave: Cistoadenoma hepatobiliar. Estroma mesenquimal tipo ovárico. CA19.9.

Key words: Hepatobiliary cystadenoma. Mesenchymal stroma "ovarian-like". CA19.9

Sr. Director:

Los cistoadenomas (CA) hepatobiliares son tumores muy raros del epitelio biliar ductal hepático que representan el 4-6% de las lesiones quísticas hepáticas no parasitarias. Se presentan habitualmente en mujeres de edad media y se les reconoce un alto potencial de transformación maligna (1,2).

Presentamos el caso de una mujer de 68 años que cuenta una historia de "quiste hepático" del que se ha realizado resección en dos ocasiones, siendo el diagnóstico histológico en la primera cirugía de adenoma quístico o hamartoma biliar y en la segunda de quiste hepático simple. Consulta por síndrome ictérico intenso con prurito, coluria e hipocolia, así como dolor abdominal con sensación de masa palpable.

El perfil hepático muestra patrón de colestasis. Llama la atención la elevación del marcador tumoral CA19.9: 3064.46 U/ml.

En la TAC, se observa gran lesión quística (15-20 cm) que ocupa el lóbulo hepático izquierdo y los segmentos IV y VIII, comprimiendo la bifurcación del pedículo portal, la porta derecha y la vena hepática media; existen calcificaciones en la pared del quiste, así como septos con dudosas proyecciones papilares aisladas (Fig. 1).

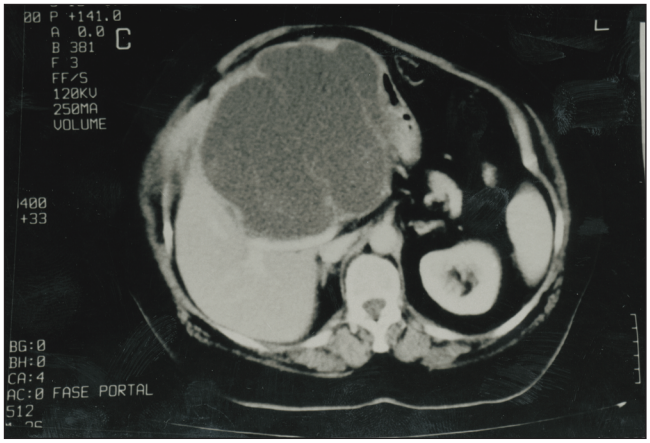

Fig. 1.- *Imagen de TAC donde se observa una gran tumoración quística de 15-20 cm de diámetro que ocupa todo el lóbulo hepático izquierdo y los segmentos IV y VIII, desplazando y comprimiendo la bifurcación del pedículo portal y la porta derecha, así como la vena hepática media; se observan calcificaciones en la pared del quiste.*

Se decide intervención electiva en la que encontramos una gran tumoración quística, con áreas sólidas reconocibles, muy adherida al antro gástrico; el hígado izquierdo está atrófico y la tumoración comprime de forma clara el pedículo glissoniano derecho. Se realizó una enucleación completa del quiste, usando bisturí ultrasónico y precisando dos clampajes pediculares de 15 minutos cada uno y transfusión de dos unidades de concentrado de hematíes.

El informe de anatomía patológica describe de forma macroscópica una pieza que mide 19x18 cm, constituida por una formación quística multilocular con contenido seroso y coloración biliar. Microscópicamente la cavidad quística está revestida por un epitelio simple, constituido por células columnares con núcleo en posición basal y vacuolas apicales en algunas zonas; el epitelio no presenta proyecciones papilares y con tinciones PAS-diastasa y azul-Alcián se demuestra la secreción mucinosa. El estroma subepitelial muestra zonas con células fusiformes en una disposición que simula el estroma ovárico *("ovarian-like")* (Fig. 2).

Existe proliferación de conductos biliares. El índice proliferativo, medido con el Ki-67, es menor del 5%, con lo que descartamos malignidad.

El diagnóstico final es de CA biliar intrahepático mucinoso con estroma mesenquimal tipo ovárico *("ovarian-like").*

Discusión

Los CA biliares son tumores infrecuentes que crecen de las vías biliares intrahepáticas o, menos frecuentemente, de vía biliar extrahepática.

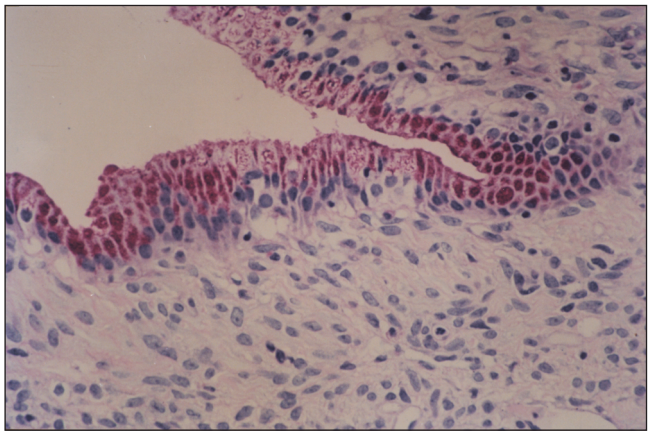

Fig. 2.- *Imagen microscópica que muestra el estroma subepitelial mesenquimal tipo ovárico característico; al lado, se observa el epitelio de revestimiento compuesto por células con núcleo basal desplazado y vacuolas con mucina PAS-Diastasa resistente (40x).*

La mayor parte son multiloculados, macroquísticos y de gran tamaño, aunque sólo ocasionalmente exceden los 10 cm. Las cavidades suelen contener mucina, suero y pigmentos biliares y a veces puede formar proyecciones papilares; la cápsula externa está bien definida y suele estar engrosada (3).

Wheeler y Edmonton (1985) describieron un subgrupo dentro de los CA hepatobiliares con características claramente definidas; los denominaron CA biliares con estroma mesenquimal tipo ovárico *("ovarian like stroma").* Histológicamente asocian un epitelio lineal con estroma subepitelial hipercelular compacto que remeda al mesénquima primitivo; las células estromales son generalmente fusiformes (con núcleos redondos o alargados) y sólo en raras ocasiones son circulares (4). Hasta el momento, se han publicado unos 60 casos de este subgrupo en la literatura médica, a la que sumamos el nuestro.

El comportamiento clínico de los CA con estroma mesenquimal es polimorfo. Los síntomas más frecuentes incluyen dolor abdominal, sensación de disconfort, náuseas y vómitos; a veces, se puede palpar una masa abdominal. Los estudios analíticos suelen ser normales.

Una característica de nuestro caso es la elevación significativa del CA19.9 sérico, circunstancia que sólo ha sido descrita previamente en dos CA con estroma mesenquimal de la vía biliar intrahepática, ambos comunicados por Thomas en 1992 (5).

Dado que el CA con estroma mesenquimal tiene potencial maligno y el diagnóstico diferencial preoperatorio con el cistoadenocarcinoma no es posible de forma excluyente, requerirá cirugía excisional completa para su tratamiento (ya sea resección o enucleación completa del tumor) (6). Cualquier tipo de procedimiento quirúrgico no resectivo (drenaje aspirativo, esclerosis, marsupialización) está hoy día contraindicado; en nuestro caso, se habían realizado en otro centro dos exéresis quirúrgicas parciales y un drenaje aspirativo externo con alcoholización de la lesión quística, habiendo sido actos totalmente inefectivos.

C. P. Ramírez Plaza, M. Ruiz López, J. Santoyo Santoyo, M. Iaria[1], M. A. Suárez Muñoz, M. Jiménez Hernández, J. A. Pérez Daga, J. L. Fernández Aguilar, J. A. Bondía Navarro y A. de la Fuente Perucho

Servicio de Cirugía General y Aparato Digestivo. Hospital Regional de Málaga Carlos Haya. [1]I Clínica Chirurgica. Policlínico Universitario Messina. Italia

Bibliografía

1. Ishak KG, Willis PGW, Cummins SD, Bullock AA. Biliary cystadenoma and cystadenocarcinoma: report of 14 cases and review of the literature. Cancer 1977; 38: 322-38.
2. Meyer X, Henry L, García P, Berger F, Saignol G, Chavaillon A, Valette PJ. Clinical image. Microcystic variant of biliary mucinous cystadenoma: US, CT and MR findings. Journal of Comp Assist Tomography 1997; 21 (6): 1015-7.
3. Matsumoto S, Miyake H, Mori H. Case report: biliary cystadenoma with mucin-secretion mimicking a simple hepatic cyst. Clinical Radiology 1997; 52 (4): 316-8.
4. Wheeler DA, Edmonson HA. Cystadenoma with mesenchymal stroma (CMS) in the liver and bile ducts. Cancer 1985; 56: 1434-5.
5. Thomas JA, Scriven MW, Puntis MCA. Elevated serum CA19.9 levels in hepatobiliary cystadenoma with mesenchymal stroma. Cancer 1992; 70: 1841-6.
6. Lewis WD, Jenkins JL, Rossi RL. Surgical treatment of biliary cystadenoma: a report of 15 cases. Arch Surg 1988: 123: 563-8.

Sr. Director:

En nuestra revista de Mayo de 2004, volumen 96 número 5, en la página 344 en la sección "Pictures in Digestive Pathology", aparece una comunicación sobre el "Síndrome de Blue Rubber Bled Nevus" firmado por Miguel Muñoz Navas y colaboradores. Además de elogiar las magníficas fotografías que aparecen, quiero hacer llegar al autor que, dado que las referencias bibliográficas no se refieren a los últimos cinco años, ignora las publicaciones en español como la nuestra: "Síndrome del nevus gomoso azul (blue rubber bled nevus) como causa de hemorragia digestiva. Aspectos endoscópicos" publicada en *Gastroenterología y Hepatología* 1980; 3 (3): 139-41.

Gracias por su atención,

J.A. Ramírez Armengol

Servicio Central de Endoscopia
Hospital Clínico San Carlos. Madrid