

RECOMENDATIONS ON CLINICAL PRACTICE

Approaching focal liver lesions

F. Pons and J. M. Llovet

Liver Oncology. Service of Hepatology. IDIBAPS. Hospital Clínic. Barcelona. Spain

Pons F, Llovet JM. Approaching focal liver lesions. *Rev Esp Enferm Dig* 2004; 96: 567-577.

INTRODUCTION

Focal liver lesions are defined as solid or liquid-containing masses foreign to the normal anatomy of the liver that may be told apart from the latter organ using imaging techniques. Their nature is widely varying, and may range from benign lesions with an indolent clinical course to aggressive malignant tumors (Table I). They are common findings as a result of the ever increasing use of imaging techniques in patients with nonspecific abdominal complaints (1).

The etiopathogenic diagnosis of focal liver lesions is based on clinical findings, laboratory data, imaging techniques, and frequently histology (1,2). Beforehand, incidental lesions in asymptomatic patients with no history of neoplasms or liver disease are usually benign, and cysts, hemangiomas and focal nodular hyperplasia (FNH) are most prevalent in our setting (3). In contrast, liver lesions in cirrhotic patients demand that hepatocellular carcinoma (HCC) be ruled out.

Initial assessment is relevant to exclude factors predisposing to selected tumors. Thus, a history of oral contraceptive use in a young woman suggests hepatocellular adenoma, cirrhosis is a preneoplastic condition for hepatocellular carcinoma, and sclerosing cholangitis predisposes to cholangiocarcinoma. Serologic tests for hepatitis viruses, *Echinococcus* and *Entamoeba* may suggest a diagnosis, as a number of tumor markers also do. However, a definite diagnosis is established using two essential tests: imaging techniques and a cytohistologic study.

Recibido: 08-01-03.

Aceptado: 12-01-04.

Correspondencia: Josep M. Llovet. Servicio de Hepatología. Institut d'Investigacions Biomèdiques August Pi i Sunyer (IDIBAPS). Hospital Clínic. C/ Villarroel, 170. 08022 Barcelona. e-mail: jmllovet@clinic.ub.es

Table I. Focal liver lesions

Benign tumors	
Hepatocellular:	Focal nodular hyperplasia, hepatocellular adenoma
Biliary:	Biliary cystadenoma, biliary hamartoma (von Meyenburg complex).
Cystic:	Simple cyst, hydatid cyst, pyogenic/amebic abscess
Mesenchymal:	Cavernous hemangioma, lipoma, angiomyolipoma, leiomyoma, fibroma, teratoma, solitary fibrous tumor, myelolipoma, myxoma
Other lesions:	Focal fatty infiltration, inflammatory pseudotumor
Malignant tumors	
<i>Primary</i>	
Hepatocellular:	Hepatocellular carcinoma, hepato-cholangiocarcinoma. Hepatoblastoma
Biliary:	Cholangiocarcinoma, cystadenocarcinoma
Mesenchymal:	Angiosarcoma, epithelioid hemangioendothelioma, fibrosarcoma, leiomyosarcoma, liposarcoma, undifferentiated sarcoma, carcinosarcoma, rhabdomyosarcoma
Other:	Lymphoma
<i>Metastatic</i>	
Adenocarcinomas:	Colon, lung, breast, stomach, pancreas, prostate, ovary. Urinary tract tumors, thyroid tumors
Squamous cell:	Lung, esophagus, larynx, perineal tumors.
Other:	Sarcomas, lymphomas, melanomas, neuroendocrine tumors

Radiographic features provide a hint of a lesion's solid (benign or malignant tumors) or liquid (cysts, abscesses, etc.) contents. Solid tumor vascularization provides guidance on their etiology (3). Characteristically, tumors with arterial hypervascularization may be benign –adenomas or FNH– or malignant, such as hepatocellular carcinoma, and metastases from neuroendocrine tumors or hypernephroma. Abdominal computed tomography (CT) and magnetic resonance imaging (MRI) with vascular (gadolinium) or ferric (ferumoxides) contrast media have taken over radionuclide tests, and often allow getting around histology.

Sometimes, a pathologic study is absolutely necessary to assure a definite diagnosis. It is useful to establish the characteristics and origin of metastatic lesions, and to differentiate dysplastic lesions from hepatocellular carcinoma. Similarly, it may be essential to distinguish between liver adenoma and FNH, or to establish the nature of a number of atypical lesions. This practical clinical guide will review liver lesions most commonly seen in our setting, and a suggested diagnostic and therapeutic approach (Fig. 1) will be set forth.

CYSTIC LESIONS

Simple cyst

Simple liver cyst is a congenital lesion affecting 2-7% of the population (4-8). It is usually a single lesion of serous contents lined by cuboidal, biliary type epithelium with no communication with bile ducts (4-6). Regarding multiple lesions, liver or renal polycystosis stands out. This is a haphazard finding in asymptomatic patients, but may also induce pain when reaching greater sizes (diameter > 10 cm). It rarely causes jaundice, infection or hemorrhage (< 5%) (5,7). It is radiographically diagnosed, being depicted as an anechoic, wall-less, posterior enhanced lesion by ultrasonography (6,8) and as a T2-hyperintense, non-contrast-enhanced mass by MRI (5). If symptoms arise, it may be drained percutaneously. A simultaneous injection of an sclerosing substance such as alcohol or tetracycline is recommended, but relapse is common (6,7). In case of severe hemorrhage or recurrent infection a surgical approach is recommended (7).

Hydatid cyst

Liver hydatidosis is caused by the cestode *Echinococcus granulosus*. It is an endemic condition in Spain involving the liver, lung, and central nervous system among others (9,10). Hydatid cysts may become complicated in one third of cases, rupturing into the peritoneum or into the pleural space or bile tract. Using ultrasound, hydatid cysts may be differentiated from simple cysts by the presence of thicker walls, internal septa, daughter vesicles (multiloculated cysts), and hyperechogenic debris inside, as well as by the occasional presence of wall calcifications (9,10). CT or MRI may establish the diagnosis, assess complications, and define relations to vascular and biliary structures when planning a therapeutic approach. Serology is diagnostic in up to 70% of patients (10). Initial treatment with mebendazole or albendazole is recommended, as well as the use of either drug as an adjuvant to liver resection (10).

Hydatid cysts must be differentiated from biliary cystadenomas. The latter is a biliary, usually multiloculated tumor that mainly affects women and may degenerate to cystadenocarcinoma. Management is surgical.

Liver abscess

Pyogenic liver abscess is caused by gastrointestinal microorganisms as a result of cholangitis from bile obstruction (40% of patients) or portal bacteremia secondary to gastrointestinal infections such as diverticulitis or appendicitis

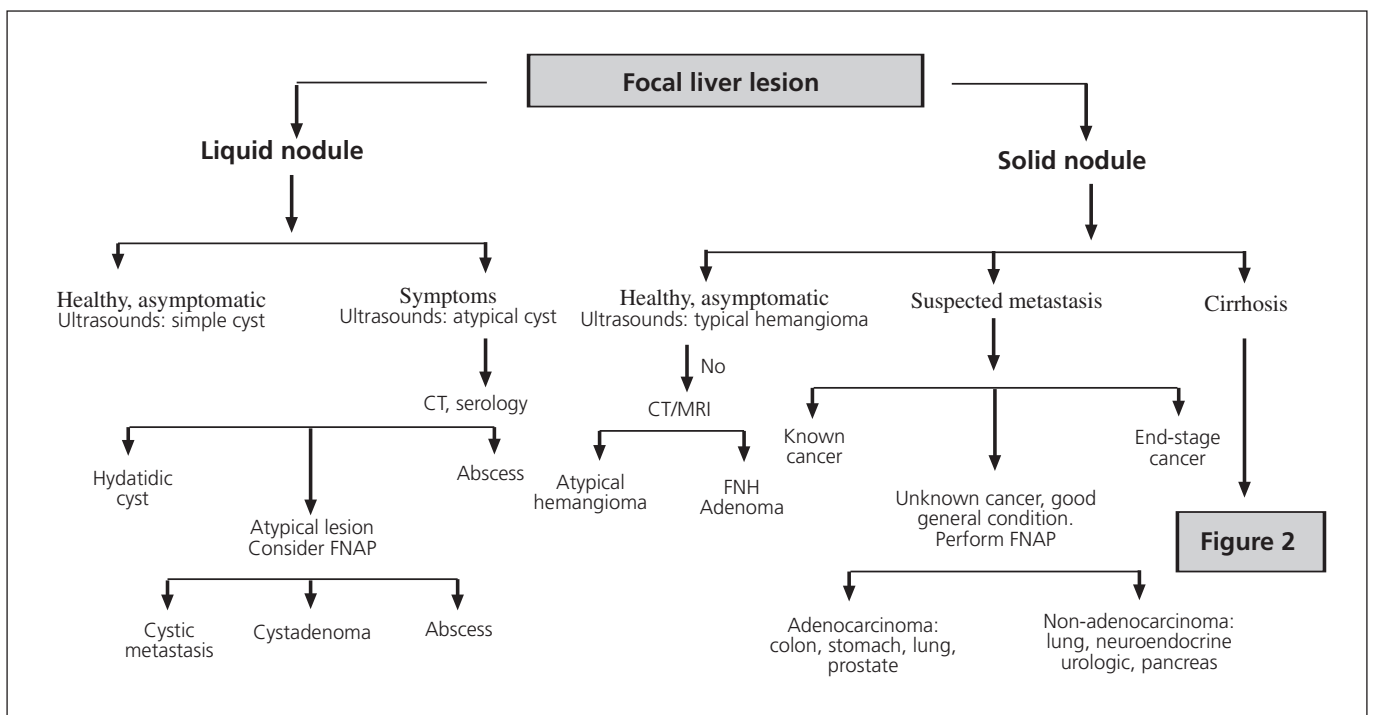


Fig. 1.- Diagnostic strategy for focal liver lesions.
Estrategia diagnóstica ante una lesión focal hepática.

(2,10,11). Clinical suspicion is based on the presence of general malaise, anorexia, right upper quadrant abdominal pain, fever and leukocytosis. CT allows diagnosis confirmation upon the finding of one or several cystic lesions with a hyperenhanced perilesional halo in the dynamic study, occasionally with gas inside (2,10,11). Blood culture is positive in 60% of cases (11). Treatment includes antibiotics and percutaneous or surgical drainage (10,11).

Pyogenic abscesses should be told apart from amebic abscesses, which are rare in our setting and are caused by *Entamoeba histolytica*. Clinical manifestations are similar, but the latter type develops in patients with a history of traveling to countries with endemic amebiasis. Imaging techniques cannot differentiate between pyogenic and amebic abscesses but serology can, as tests are positive in 90% of patients. The treatment of choice is metronidazole, but drainage should be considered for refractory cases (12).

SOLID LESIONS

Liver hemangioma

Hemangioma is the commonest tumor in the liver, with a prevalence of 0.4-7.4% (2,4,13). Of vascular origin, this tumor consists of large vessels lined with mature endothelial cells within a fibrous stroma (2,4,5,14). It is a usually single small lesion of up to 20 cm in size that is more frequently found in women (1,2,4,13). In most cases, it is a haphazard finding in a patient with no symptoms or unspecific abdominal complaints (1,2,5,13). Of indolent natural history, it remains stable during follow-up but may grow in the presence of pregnancy or estrogenic therapies (1,2,13,14). It rarely causes symptoms and only exceptionally associates with thrombopenia, consumption coagulopathy and microangiopathic anemia (Kassabach-Merritt syndrome).

Diagnosis is radiographic. Ultrasonography shows a hyperechogenic, well-defined lesion that may be more heterogeneous in case of intratumor thrombosis (13,14). MRI is essential to tell atypical hemangioma from malignant tumors (2,13-15). Hemangioma is usually hyperintense in T2 and exhibits a characteristic pattern of contrast wash-in (early stages: reduced contrast enhancement or peripheral nodular enhancement; late stages: opacification extends towards the center) (4,5,14,15). Labeled red blood cell scintigraphy may be useful in atypical cases according to MRI for tumors > 2 cm (14,16). Management is symptomatic and surgery is only exceptionally considered (1,2,14).

Focal nodular hyperplasia

Focal nodular hyperplasia (FNH) is a benign tumor with a prevalence of 0.01% in the general population (2,4,5,17). It is usually smaller than 5 cm in size but may range from 1 to 20 cm, and is multiple in 20% of cases (4,5,17). It is considered a hyperplastic proliferation of normal liver cells in response to a preexisting arterial malformation (1,2,5,17). Histologically, it consists of liver cells abnormally laid out in sheets instead of

lobules, which contain Kupffer cells and abnormal bile ducts not connected with the bile system. Greater lesions commonly have a central scar made up from fibrous stroma by a supply artery and hyperplastic bile ducts (5,17-19).

FNH is more frequent in women of childbearing age (2,5), develops in healthy livers, and is usually an incidental finding since its clinical course is commonly asymptomatic. It may exceptionally result in pain in the right upper quadrant of the abdomen (2). No cases with hemorrhage or malignization have ever been reported (1,2,17). Oral contraceptive use and pregnancy may favor its growth, but not its development (1,5,17). MRI is the technique of choice in the diagnosis of this condition, and has completely replaced liver scintigraphy. FNH is isointense in T1 and isointense or slightly hyperintense in T2, but central scars are clearly hyperintense (4,5,17,19). The lesion becomes hyperenhanced following gadolinium administration. Ferumoxide use may increase MRI's diagnostic yield (3).

In an asymptomatic patient with normal liver tests, a diagnosis of FNH may be reached by using MRI in 70% of cases (17,18). In the remaining patients, histology is required for a differential diagnosis regarding liver adenoma. FNH management is conservative. Oral contraceptive discontinuation is recommended, as this may decrease size (2).

Surgical resection is only advisable when diagnostic hesitancy exists.

Hepatocellular adenoma

Hepatocellular adenoma is an uncommon tumor (prevalence: 0.001%) that almost exclusively affects women of childbearing (2,5,17). It is associated with oral contraceptive use and less frequently with anabolic androgens and type I glycogenosis (2,4,5,17). Usually it occurs as a solitary mass, but a diagnosis of liver adenomatosis (10-20% of cases) should be considered for multiple adenomas (2,4,17,18). It is histologically made up of atypia-free liver cells arranged in rows separated by dilated sinusoids, with no portal spaces or bile ducts (2,5).

This tumor is asymptomatic in most cases, but may present with pain in the right upper quadrant of the abdomen. The most common complication is hemoperitoneum, whose risk increases for tumors larger than 5 cm and when contraceptive use persists beyond diagnosis (1,2,17,18). Similarly, cases with degeneration to liver cell carcinoma have been reported (1,4,17).

Diagnosing an adenoma may be difficult even when advanced imaging techniques and histology are used (17). In MRI scans it appears as a hyperintense mass in T2 –occasionally also in T1– with hyperenhancement during the arterial phase, whereas it is isointense/isodense versus the liver parenchyma in parenchymal phases (2,5,17,19). Kupffer cell scarcity is responsible for absent colloid uptake in liver scans using Tc^{99m}, a technique that has become obsolete for its differential diagnosis from FNH (1,2).

Whether symptomatic or otherwise, the management of hepatocellular adenoma is surgical in view of the risk of its peritoneal bleeding or malignant transformation (1,16,17).

Patients with liver adenomatosis call for individualized decision making.

Liver metastatic disease

Liver metastases are the most common malignant tumors in the liver, since 35-40% of cancers develop this sort of dissemination (2,20). In our setting, most common metastases originate in the lung, the gastrointestinal tract (colon, stomach, pancreas, gallbladder), breast and ovary (21). The presence of metastatic liver disease usually entails a poor prognosis. Two major exceptions include colorectal cancer (CRC) metastases when susceptible of surgical resection, and neuroendocrine tumor metastases, as they are of a less aggressive nature.

A search for the primary tumor is warranted for patients with an acceptable general condition, be it in order to initiate an intent-to-heal surgical approach (CRC and neuroendocrine cancer) or to plan palliative management (21). From a clinical standpoint, a number of symptoms may provide guidance on the origin of the primary tumor: altered bowel habit and/or rectorrhage in CRC, jaundice in pancreatic tumors, carcinoid syndrome in endocrine tumors, etc. Tumor markers may be useful, but they are not definite parameters. CEA is increased in 90% of CRC metastases; in pancreatic and ovarian tumors CA 125 may be elevated; PSA may rise in prostate cancer, and 5-hydroxyindolacetic acid in carcinoid tumors (21). Regarding imaging techniques, CT reveals a hypovascular lesion with characteristic contrast uptake, whereas in a few cases there is hypervascular enhancement suggesting a carcinoid tumor, melanoma, sarcoma, hypernephroma or thyroid cancer (2,5). Octreotide scintigraphy may locate primary tumors and their extension in neuroendocrine metastatic disease (2).

For known primary tumors, biopsy is only needed when the nature of the liver lesion is doubtful (21). In contrast, for unknown primary tumors, fine-needle puncturing is a definite test in diagnosis guidance, its sensitivity and specificity being 85 and 93-100%, respectively (21).

A surgical management of metastatic liver disease may prolong survival for CRC, neuroendocrine tumors, and some renal tumors (2,21), but is controversial in the remaining tumors. In selected patients with CRC (less than 4 nodules), resection allows survivals of 40% at 5 years (21). For neuroendocrine tumors, resection may cure the disease when associated with primary tumor elimination (20). For non-resectable neuroendocrine tumors, hepatic embolization, interferon and somatostatin analogs may be useful in the management of carcinoid syndrome (21).

Hepatocellular carcinoma

Hepatocellular carcinoma (HCC) is the most frequent primary tumor of the liver and the fifth more common malignancy worldwide, and represents the third cause of cancer-related mortality (22). In developed countries it sits on a cirrhotic liver in more than 80% of cases (23). Follow-up every 6 months using ultrasonography and alpha-fetoprotein determination is recommended in these patients to detect

early tumors, at a time when healing treatments are feasible (24).

Diagnosis may be based upon histology or non-invasive criteria, only for cirrhotic patients. Non-invasive criteria include hypervascular tumors greater than 2 cm in size as confirmed by two imaging techniques, or by one imaging technique plus plasma alpha-fetoprotein more than 400 ng/mL (24). Ultrasonography usually reveals a hypo- or hetero-echogenic hypervascular lesion by using contrast media. CT scans show a hypodense lesion in baseline phases that takes up contrast during the arterial phase and then becomes hypovascular *versus* the liver parenchyma in portal and later phases (5,25). MRI reveals a lesion that is hypointense in T1 and hyperintense in T2, with a behavior similar to that seen in CT in dynamic studies (5,19,25). Of late, angio-MRI has been shown to represent the best technique for tumor staging, mainly in the detection of nodules between 1 and 2 cm in size (25).

Differentiation between initial HCC and both regeneration and dysplastic nodules is important in patients with cirrhosis, as is also the case with atypical hemangioma and metastatic disease. In tumors greater than 2 cm, this may be achieved by using imaging techniques, whereas puncturing for histology samples is essential in tumors 1-2 cm in size (Fig. 2). The strategy recommended for nodules smaller than 1 cm is an expectant attitude and serial ultrasounds every 3 months (24).

The prognosis and treatment of HCC has been recently revised (26-28). Prognosis depends upon tumor stage, the grade of hepatocellular failure, general condition, and treatment used. We recently developed a new prognostic classification for HCC that takes these variables into account and allows selecting the best therapy possible for each patient (26-28). Patients with stage 0 disease have *in situ* carcinoma, and achieve 80% survivals at 5 years following healing treatment (29). Patients with early-stage disease (stage A) present with single tumors or 3 nodules less than 3 cm in size, are eligible for resection, liver transplantation or percutaneous treatment, and achieve 50-70% survivals at 5 years (26-28,30). Patients with multinodular asymptomatic tumors (stage B) are eligible for chemoembolization (31,32). Patients with symptomatic tumors or vascular, nodular or extrahepatic involvement (stage C) will receive new agents in clinical trials. Finally, end-stage patients (stage D) will receive symptomatic treatment.

Intrahepatic cholangiocarcinoma

Intrahepatic cholangiocarcinoma is less common than ductal cholangiocarcinoma, and characteristically presents as a focal liver lesion (33). Histologically, it is an intrahepatic biliary epithelium-derived adenocarcinoma. Sclerosing cholangitis, liver clonorchiasis and choledocal cysts are conditions that predispose to ductal cholangiocarcinoma (2,20,33), but their relation to the intrahepatic variety is not clear (33).

It most commonly develops in advanced-age individuals (65% of patients > 65 years) (2,20,34). It may be asymptomatic until a considerable size is reached; hence it presents

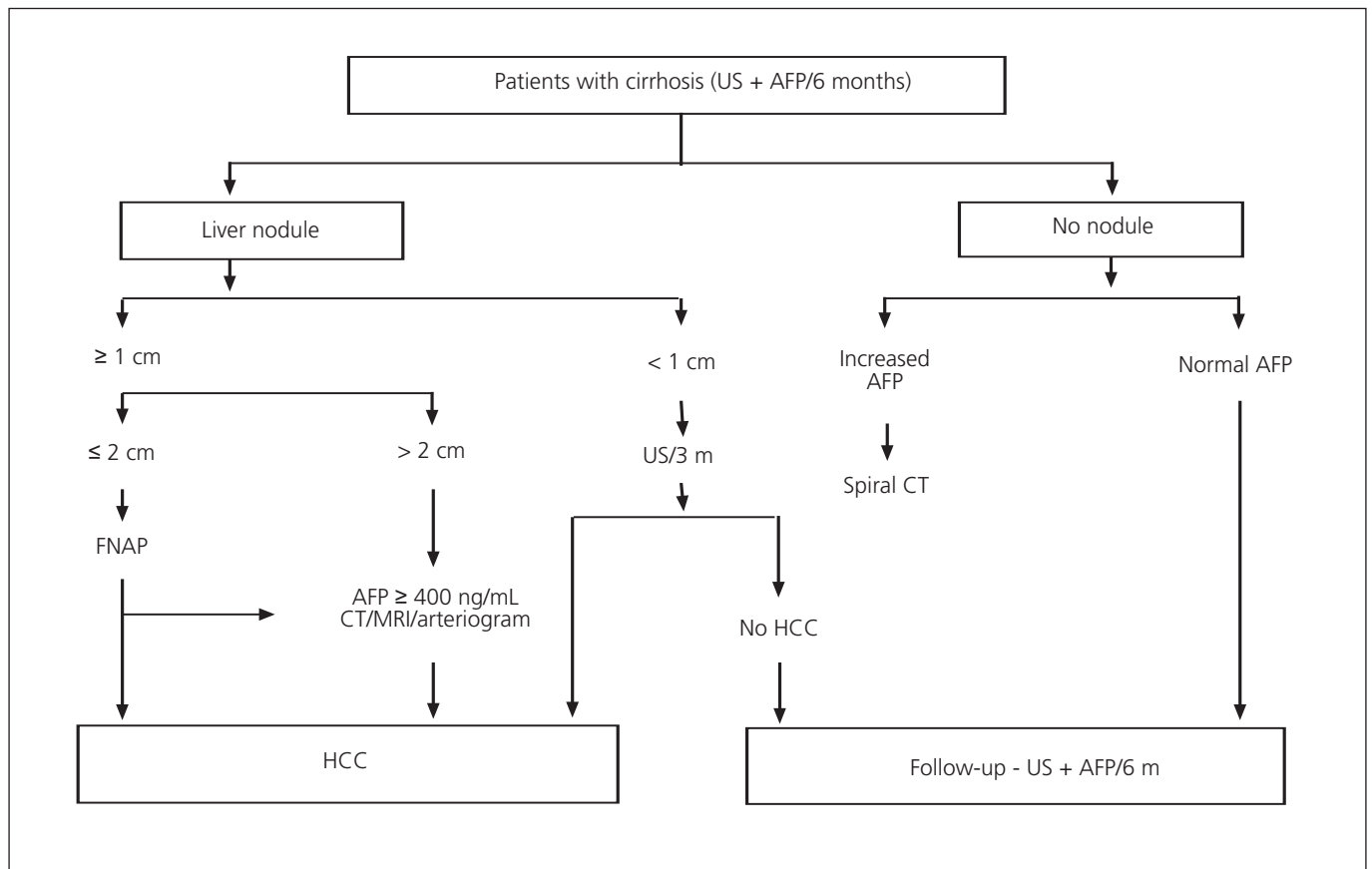


Fig. 2.- Diagnostic strategy for focal liver lesions in cirrhotic patients. Adapted from Bruix J, et al. *J Hepatol* 2001 (24).
Estrategia diagnóstica ante una lesión focal hepática en un paciente cirrótico. Adaptado de Bruix J, et al. *J Hepatol* 2001 (24).

with pain in the right hypochondrium and loss weight.

The diagnosis, prognosis and management of cholangiocarcinoma have been recently revised (23,34). Definitive diagnosis is based on histology. Baseline CT shows a hypodense lesion, hypovascular in dynamic studies (20), with peripheral contrast uptake during the portal phase (5). MRI reveals a tumor that is hypointense in T1 and hyperintense in T2 (5), which behaves as in CT during dynamic studies (5). A dilatation of the bile duct beyond the lesion may suggest this diagnosis (5). On occasion, it may result in an entrapment of vascular structures, but invasive thrombosis is rare (2,5,33).

Management is essentially surgical; with survival odds reaching up to 40-60% at 3 years (33). Liver transplantation has disparate results and is not recommended.

Although less frequent, angiosarcoma, epithelioid hemangioendothelioma, primary lymphoma and primary neuroendocrine tumors should be considered in the differential diagnosis of primary malignant tumors of the liver.

DIAGNOSTIC APPROACH

In the diagnostic strategy of liver masses, we may consider four clinical settings (21,35): a) liquid lesion; b) solid lesion in healthy patient; c) solid lesion in patient with liver

disease; d) solid lesion in patient with suspected neoplasm (Fig. 1).

Strategy for liquid lesion

Ultrasonography suffices to determine the liquid contents of a focal liver lesion. Clinical characteristics, hydatid- and amebic-related serologic tests, and CT and MRI scans allow a differential diagnosis between simple cyst, liver and renal polycystosis, hydatid cyst, and pyogenic and amebic abscess. Telling apart a cystadenoma from a cystadenocarcinoma is difficult and requires the histological study of the resected lesion for confirmation. Finally, some metastases may look cystic, as is the case in those of ovarian or pancreatic origin, and in those stemming from selected neuroendocrine tumors.

Strategy for solid mass in healthy patient

The most prevalent lesion is hemangioma, which is diagnosed by using ultrasonography and MRI. FNH and adenoma should be ruled out in younger women or in women with a history of oral contraceptive use. FNH is asymptomatic and much more common. Despite the fact that MRI and to a lesser extent Tc^{99m} scintigraphy may differentiate these two condi-

tions in more than two thirds of patients (17,18), fine-needle aspiration is required for doubtful cases. If uncertainty persists on the nature of the lesion, surgical resection is recommended. Biopsy collection will also allow etiology to be established in asymptomatic malignancies and atypical tumors.

Strategy for focal lesion in cirrhotic patient

For these patients a diagnostic strategy has been clearly established by the European Association for the Study of the Liver (EASL) expert panel in their Barcelona-2000 EASL Conference (Fig. 2) (24). Lesions greater than 2 cm are usually diagnosed using imaging techniques; lesions of 1-2 cm in size require histology, and lesions less than 1 cm in diameter call for ultrasonographic surveillance at 3 months.

Strategy for focal lesion in patient with suspected metastasis or known tumor

Three distinct situations may be considered (21):

1. Patients with a known primary tumor who have liver metastases found at tumor staging or following his/her primary tumor management. Histology is only required when the nature of the focal lesion is doubtful.

2. Patients with an unknown primary tumor who are in good general condition. The search for a primary tumor is based on histology. Most common liver metastases stem from adenocarcinomas and poorly differentiated neoplasms:

—*Adenocarcinoma* (well or moderately differentiated): when of gastrointestinal origin, colorectal cancer must be ruled out particularly in patients older than 50 years with CEA > 5 ng/mL or altered bowel rhythm. Then gastric cancer must be excluded, and finally pancreatic cancer in patients with jaundice or altered CA-19.9 or CA-125. For non-gastrointestinal tumors, the following tumors should be ruled out in order of frequency: lung cancer and prostate cancer, the latter especially in patients with PSA > 4 ng/mL, increased acid phosphatase or bone osteoblastic metastases. In women, gynecologic tumors such as breast and ovary cancer.

—*Poorly differentiated neoplasms*: immunohistochemical techniques are of great clinical importance to differentiate carcinomas (anti-cytokeratin antibodies) from the rest of tumors. Amongst carcinomas, lung, breast, prostate, pancreas, and urologic cancers stand out. Neuroendocrine tumors make up a distinct subgroup according to their differential characteristics. Immunohistochemistry using chromogranin or neural enolase staining may confirm diagnosis. Among non-carcinomas, lymphomas, sarcomas and melanomas stand out.

3. Patients with an unknown primary tumor and severe impairment of the general condition (performance status 3-4). These patients exhibit severe toxic syndrome, liver infiltration and liver failure symptoms, severe laboratory abnormalities, and multiple metastatic images. Patient characteristics hamper a number of explorations and render therapy unuseful; symptomatic treatment is therefore recommended.

REFERENCES

- Reddy KR, Schiff E. Approach to a liver mass. *Seminars in liver disease* 1993; 13: 423-35.
- Rubin RA, Mitchell DG. Evaluation of the solid hepatic mass. *Med Clin North Am* 1996; 80: 907-28.
- Ros PR, Davis GL. The incidental focal liver lesion: Photon, Proton, or Needle? *Hepatology* 1998; 27: 1183-90.
- Horton KM, Bluemke DA, Hruban RH, et al. CT and MR imaging of benign hepatic and biliary tumors. *Radiographics* 1999; 19: 431-51.
- Fulcher AS, Sterling RK. Hepatic Neoplasms. *J Clin Gastroenterol* 2002; 34: 463-71.
- Benhamou JP, Menu Y. Enfermedades quísticas no parasitarias del hígado y del árbol biliar. En: Rodes, Benhamou, Bircher, eds. *Tratado de Hepatología Clínica*. 2ª ed. Masson, 2001. p. 911-3.
- Zozaya JM, Rodríguez C, Aznarez R. Quistes hepáticos no parasitarios. En: Berenguer M, Bruguera M, García M, Rodrigo L, eds. *Tratamiento de las enfermedades hepáticas y biliares*. ELBA S.A., 2001. p. 333-41.
- Kew MC. Hepatic tumors and cysts. En: Sleissenger, Fordtran, eds. *Gastrointestinal and liver diseases*. 7ª ed. Filadelfia: Saunders, 2002. p. 1577-602.
- Breson-Hadni S, Miguét JP, Vuitton DA. Equinococosis hepática. En: Rodes, Benhamou, Bircher, eds. *Tratado de Hepatología Clínica*. 2ª ed. Masson, 2001.
- Hidalgo M, Castillo MJ, Eymar JL. Hidatidosis hepática y abscesos hepáticos. En: Berenguer M, Bruguera M, García M, Rodrigo L, eds. *Tratamiento de las enfermedades hepáticas y biliares*. ELBA S.A., 2001. p. 301-10.
- Kibbler CC, Sánchez-Tapias JM. Infecciones bacterianas y Rickettsiosis. En: Rodes, Benhamou, Bircher, eds. *Tratado de Hepatología Clínica*. 2ª ed. Masson, 2001.
- Martínez-Palomo. Infecciones protozoarias. En: Rodes, Benhamou, Bircher, eds. *Tratado de Hepatología Clínica*. 2ª ed. Masson, 2001.
- Gandolfi L, Leo P Solmi L, et al. Natural history of hepatic haemangiomas: clinical and ultrasound study. *Gut* 1999; 32: 677-80.
- Benhamou JP. Tumores hepáticos y biliares benignos. En: Rodes, Benhamou, Bircher, eds. *Tratado de Hepatología Clínica*. 2ª ed. Masson, 2001. p. 1671-7.
- Mitchell DG, Saini S, Weinreb J, et al. Hepatic metastases and cavernous hemangiomas: distinction with standard and triple-dose gadoteridol-enhanced MR imaging. *Radiology* 1994; 193: 49-57.
- Weimann A, Burckhardt R, Klempnauer J, et al. Benign liver tumors: differential diagnosis and indications for surgery. *World J Surg* 1997; 21: 983-91.
- Flejou JF, Menu Y, Benhamou JP. Tumores hepáticos y biliares benignos. En: Rodes, Benhamou, Bircher, eds. *Tratado de Hepatología Clínica*. 2ª ed. Masson, 2001. p. 1671-7.
- Cherqui D, Rahmouni A, Charlotte F, et al. Management of focal nodular hyperplasia and hepatocellular adenoma in young women: a series of 41 patients with clinical, radiological and pathological correlations. *Hepatology* 1995; 22: 1764-81.
- Hussain SM, Zondervan PE, Ifzermans JNM, et al. Benign versus malignant hepatic nodules: MR findings with pathologic correlation. *Radiographics* 2002; 22: 1023-39.
- Sherlock S, Dooley J. Hepatic Tumours. In: Sherlock S, Dooley J, eds. *Diseases of the Liver and biliary system*. 9th ed. Blackwell Science Publications, 1993. p. 518.
- Llovet JM, Castells A, Bruix J. Tumores metastásicos. En: Rodes, Benhamou, Bircher, eds. *Tratado de Hepatología Clínica*. 2ª ed. Masson, 2001.
- Parkin DM, Bray F, Ferlay J, Pisani P. Estimating the world cancer burden: GLOBOCAN 2000. *Int J Cancer* 2001; 94: 153-6.
- Colombo M. Risk groups and preventive strategies. In: Berr F, Bruix J, Hauss J, Wands J, Wittekind Ch, eds. *Malignant liver tumors: basic concepts and clinical management*. Kluwer Academic Publishers BV and Falk Foundation. Dordrecht, 2003. p. 67-74.
- Bruix J, Sherman M, Llovet JM, et al. Clinical management of hepatocellular carcinoma. Conclusions of the Barcelona-2000 EASL Conference. *J Hepatol* 2001; 35: 421-30.
- Burrell M, Llovet JM, Ayuso MC, et al. MRI angiography is superior to helical CT for detection of HCC prior to liver transplantation: an explant correlation. *Hepatology* 2003; 38: 1034-42.

26. Llovet JM, Burroughs A, Bruix J. Hepatocellular carcinoma. *Lancet* 2003; 362: 1907-17-26.
27. Bruix J, Llovet JM. Prognostic prediction and treatment strategy in hepatocellular carcinoma. *Hepatology* 2002; 35: 519-24.
28. Pons F, Llovet JM. Hepatocellular carcinoma: A clinical update. *Med Gen Med* 2003; 5 (3).
29. Sakamoto M, Hirohashi S. Natural history and prognosis of adenomatous hyperplasia and early hepatocellular carcinoma: multi-institutional analysis of 53 nodules followed up for more than 6 months and 141 patients with single early hepatocellular carcinoma treated by surgical resection or percutaneous ethanol injection. *Jp J Clin Oncol* 1998; 28: 604-8.
30. Arai S, Yamaoka Y, Futagawa S, et al. Results of surgical and nonsurgical treatment for small-sized hepatocellular carcinomas: A retrospective and nationwide survey in Japan. *Hepatology* 2000; 32: 1224-9.
31. Llovet JM, Bruix J. Systematic review of randomized trials for unresectable hepatocellular carcinoma: chemoembolization improves survival. *Hepatology* 2003; 37: 429-42.
32. Llovet JM, Real MI, Montaña X, Planas R, Coll S, Aponte JJ, Ayuso C, Sala M, Muchart J, Solà R, Rodés J, Bruix J for the Barcelona-Clinic-Liver Cancer Group. Arterial embolization or chemoembolization vs symptomatic treatment in patients with unresectable HCC: a randomized controlled trial. *The Lancet* 2002; 359: 1734-9.
33. Gores GJ. Cholangiocarcinoma: Current concepts and insights. *Hepatology*, 2003; 37: 961-9.
34. Khan SA, Davidson BR, Goldin R, et al. Guidelines for the diagnosis and treatment of cholangiocarcinoma: consensus document. *Gut* 2002; 51 (Supl. VI): vi1-9.
35. Xiol X. Estudio del nódulo hepático aislado. *GH continuada*, 2003; 2: 151-5.

Actitud a seguir ante una lesión hepática focal

F. Pons y J. M. Llovet

Oncología Hepática. Servicio de Hepatología. IDIBAPS. Hospital Clínic. Barcelona

INTRODUCCIÓN

La lesión focal hepática se define como una formación de contenido sólido o líquido que no forma parte de la anatomía normal del hígado, y que se distingue de este mediante técnicas de imagen. Es de naturaleza muy variada y comprende desde lesiones benignas de curso indolente hasta tumores malignos de naturaleza agresiva (Tabla I). Es un hallazgo frecuente, debido al uso creciente de técnicas de imagen en pacientes que presentan sintomatología abdominal inespecífica (1).

La filiación diagnóstica de una lesión focal hepática se fundamenta en los hallazgos clínicos, los datos analíticos, las técnicas de imagen y, con frecuencia, en el estudio histológico (1,2). *A priori* una lesión incidental en un paciente asintomático, sin antecedentes neoplásicos ni de hepatopatía, suele ser benigna, siendo las más prevalentes en nuestro medio los quistes, los hemangiomas y la hiperplasia nodular focal (HNF) (3). En cambio, una lesión hepática en un paciente cirrótico obliga a descartar el carcinoma hepatocelular (CHC).

La valoración inicial es relevante para descartar factores predisponentes a ciertos tumores. Así, los antecedentes de ingesta de anovulatorios en una mujer joven debe hacer sospechar la presencia de un adenoma hepatocelular, la cirrosis es un estado pre-neoplásico para el desarrollo del carcinoma hepatocelular y la colangitis esclerosante predispone a la aparición del colangiocarcinoma. Las serologías de los virus de la hepatitis, del equinococo y de la entamoeba, pueden orientar el diagnóstico, al igual que algunos marcadores tumorales. Sin embargo, el diagnóstico definitivo se establece mediante dos pruebas esenciales: técnicas de imagen y estudio cito-histológico.

Las características radiológicas de las lesiones orientan sobre su contenido sólido (tumores benignos o malignos) o líquido (quistes, absesos, etc.). La vascularización de los tumores sólidos sugiere su posible etiología (3). Característicamente los tumores con hipervascularización arterial pueden ser benignos, como el adenoma o la HNF, o malignos, como el carcinoma hepatocelular y algunas metástasis de tumores neuroendocrinos o del hipernefoma. La tomografía abdominal (TAC) y la resonancia magnética (RM) con uso de contrastes vasculares –gadolinio– o férricos –ferumóxidos– han desplazado las pruebas isotópicas y permiten observar, en muchos casos, el diagnóstico histológico.

El estudio anatomopatológico es, a veces, el único procedimiento que garantiza el diagnóstico definitivo. Es útil para filiar las características y el origen de las lesiones metastásicas y para distinguir las lesiones displásicas del carcinoma hepatocelular. Asimismo, puede ser imprescindible para distinguir el adenoma hepático de la HNF, o para filiar la naturaleza de algunas lesiones atípicas. En esta guía práctica clínica se revisarán las lesiones hepáticas más frecuentes en nuestro medio y se propondrá una aproximación diagnóstica (Fig. 1) y terapéutica.

LESIONES QUÍSTICAS

Quiste simple

El quiste hepático simple es una lesión congénita que afecta al 2-7% de la población (4-8). Generalmente es único, contiene un líquido seroso y está tapizado por epitelio cuboidal igual

Tabla I. Lesiones focales hepáticas

Tumores benignos	
Hepatocelulares:	Hiperplasia nodular focal, adenoma hepatocelular
Biliares:	Cistoadenoma biliar, hamartoma biliar (complejos de von Meyenburg)
Quísticos:	Quiste simple, quiste hidatídico, absceso piógeno/amebiano
Mesenquimales :	Hemangioma cavernoso, lipoma, angiomiolipoma, leiomioma, fibroma, teratoma, tumor fibroso solitario, mielolipoma, mixoma
Otras lesiones:	Infiltración grasa focal, pseudotumor inflamatorio
Tumores malignos	
Primarios	
Hepatocelulares:	Carcinoma hepatocelular, hepato-colangiocarcinoma. Hepatoblastoma
Biliares:	Colangiocarcinoma, cistadenocarcinoma
Mesenquimales:	Angiosarcoma, hemangioendotelioma epitelioide, fibrosarcoma, leiomiomasarcoma, liposarcoma, sarcoma indiferenciado, sarcoma indiferenciado, carcinosarcoma, rabdomiosarcoma
Otros:	Linfoma
Metastásicos	
Adenocarcinomas:	Cólon, pulmón, mama, estómago, páncreas, próstata, ovario Tumores del tracto urinario, tiroides
Escamoso:	Pulmón, esófago, laringe, perineales
Otros:	Sarcomas, linfomas, melanomas, neuroendocrinos

al biliar, sin comunicación con los conductos biliares (4-6). Ante una lesión múltiple hay que descartar la poliquistosis hepática y/o renal. Es un hallazgo casual en un paciente asintomático, aunque si alcanza gran tamaño (diámetro > 10 cm) puede ocasionar dolor. Raramente causa ictericia, infección o hemorragia (<5%) (5,7). Su diagnóstico es radiológico, apareciendo por ecografía como una lesión anecoica, sin pared y con refuerzo posterior (6,8), y por RM como una lesión hipereintensa en T2 sin captación de contraste (5). Si produce síntomas se puede drenar por vía percutánea. Simultáneamente se recomienda inyectar una sustancia esclerosante, como el alcohol o la tetraciclina, aunque es frecuente la recidiva (6,7). En caso de hemorragia grave o infección recurrente, se recomienda el abordaje quirúrgico (7).

Quiste hidatídico

La hidatidosis hepática está causada por el cestodo *Echinococcus Granulosus*. Es una enfermedad endémica en España, que afecta al hígado, al pulmón y al sistema nervioso central, entre otros (9,10). El quiste hidatídico se puede complicar rompiéndose al peritoneo, al espacio pleural o a la vía biliar en un tercio de los casos. Por ecografía, se distingue del quiste simple por la presencia de una pared más gruesa, tabicaciones y vesículas hijas (quiste multiloculado), detritus hiperecogénicos en su interior, así como ocasionalmente calcificaciones en su pared (9,10). El TAC o la RM permiten confirmar el diagnóstico, evaluar las complicacio-

nes y su relación con las estructuras vasculares y biliares con el fin de planificar el abordaje terapéutico. La serología es diagnóstica en hasta el 70% de los casos (10). Se recomienda el tratamiento primario con mebendazol o albendazol o como adyuvante a la resección hepática (10).

El quiste hidatídico debe distinguirse del cistoadenoma biliar. Es un tumor de origen biliar, con potencial degeneración a cistoadenocarcinoma, que afecta principalmente a las mujeres y que también suele ser multiloculado. Su tratamiento es quirúrgico.

Absceso hepático

El absceso hepático piógeno está causado por gérmenes de origen gastrointestinal, como consecuencia de una colangitis por obstrucción biliar (40% de los casos) o una bacteriemia portal secundaria a infecciones gastrointestinales como diverticulitis o apendicitis (2,10,11). La sospecha clínica se fundamenta en la presencia de mal estado general, fiebre, anorexia, dolor en hipocondrio derecho y leucocitosis. La TAC permite confirmar el diagnóstico, al objetivar una o varias lesiones quísticas con un halo perilesional hipercaptante en el estudio dinámico y en ocasiones con gas en su interior (2,10,11). Los hemocultivos son positivos en el 60% de los casos (11). El tratamiento incluye antibióticos, junto al drenaje percutáneo o quirúrgico (10,11).

El absceso piógeno debe distinguirse del absceso amebiano, raro en nuestro medio, causado por *Entamoeba histolítica*. Las manifestaciones clínicas son superponibles, aunque aparece en pacientes con antecedentes de viajes a países con amebiasis endémica. Las pruebas de imagen no permiten diferenciarlo del absceso piógeno pero sí las serológicas que son positivas en el 90% de los casos. El tratamiento de elección es el metronidazol, aunque debe considerarse el drenaje en casos refractarios (12).

LESIONES SÓLIDAS

Hemangioma hepático

El hemangioma es el tumor hepático más frecuente, con una prevalencia del 0,4-7,4% (2,4,13). Es de origen vascular, compuesto de grandes vasos tapizados por células endoteliales maduras incluidas en un estroma fibroso (2,4,5,14). Es más frecuente en mujeres y suele ser único y de pequeño tamaño, aunque ocasionalmente puede alcanzar hasta 20 cm (1,2,4,13). En la mayoría de los casos suele ser un hallazgo casual en un paciente asintomático o con síntomas abdominales inespecíficos (1,2,5,13). Su historia natural es indolente y se mantiene estable a lo largo del seguimiento, aunque puede crecer en relación con el embarazo o tratamientos estrogénicos (1,2,13,14). Raramente causa molestias y sólo de forma excepcional se asocia a trombopenia, coagulopatía de consumo y anemia microangiopática (Sd. Kassabach Merritt).

El diagnóstico es radiológico. La ecografía muestra una lesión hiperecogénica, bien definida, aunque en caso de trombosis intratumoral la lesión es más heterogénea (13,14). La RM es la técnica fundamental para distinguir el heman-

gioma atípico de los tumores malignos (2,13-15). El hemangioma suele ser hiperintenso en T2 y presenta una captación típica del contraste (fases iniciales: hipocaptación o captación periférica nodular; fases tardías: extensión hacia el centro) (4,5,14,15). La gammagrafía con hematíes marcados puede ser útil en casos atípicos por RM, en tumores mayores de 2 cm (14,16). El tratamiento es sintomático y sólo excepcionalmente se considerará la cirugía (1,2,14).

Hiperplasia nodular focal

La hiperplasia nodular focal es un tumor benigno, con una prevalencia del 0,01% en la población general (2,4,5,17). Su tamaño generalmente es menor de 5 cm, pero puede oscilar entre 1-20 cm y ser múltiple en el 20% de los casos (4,5,17). Se considera una proliferación hiperplásica de hepatocitos normales en respuesta a una malformación arterial preexistente (1,2,5,17). Histológicamente, está compuesta por hepatocitos organizados de forma anormal, en láminas sin formar lobulillos, que contiene células de Kupffer y conductos biliares anormales no conectados con el sistema biliar. Las lesiones grandes suelen poseer una cicatriz central formada por un estroma fibroso, junto a una arteria nutricia y a conductos biliares hiperplásicos (5,17-19).

La HNF es más frecuente en mujeres en edad reproductiva (2,5), asienta sobre un hígado sano y suele ser un hallazgo casual, ya que cursa de forma asintomática. En casos excepcionales, pueden ocasionar dolor en el hipocondrio derecho (2). No se han descrito casos de hemorragia ni de malignización (1,2,17). La toma de anticonceptivos orales o el embarazo pueden favorecer su crecimiento, aunque no su formación (1,5,17). La RM es la prueba de elección para el diagnóstico de esta entidad y ha desplazado totalmente el uso de la gammagrafía hepática. La HNF es iso-intensa en T1, e iso o levemente hiperintensa en T2, excepto la cicatriz central, que es claramente hiperintensa (4,5,17,19). Es una lesión hipercaptante tras la administración de gadolinio. El uso de ferumóxidos puede aumentar la eficacia diagnóstica de la RM (3).

En un paciente asintomático, sin alteraciones de la bioquímica hepática, puede establecerse el diagnóstico de HNF mediante RM en un 70% de casos (17,18). En el resto de los casos, el diagnóstico diferencial con un adenoma hepático requiere su estudio histológico. El tratamiento de la HNF es conservador. Se recomienda retirar los anticonceptivos orales, pues puede disminuir de tamaño (2). La resección quirúrgica sólo es aconsejable en caso de dudas diagnósticas.

Adenoma hepatocelular

El adenoma hepatocelular es un tumor infrecuente (prevalencia: 0,001%), casi exclusivo de mujeres en edad fértil (2,5,17). Se asocia a la ingesta de anticonceptivos orales y, con menor frecuencia, de agentes anabolizantes androgénicos y a la glucogenosis tipo I (2,4,5,17). Generalmente es único. Cuando es múltiple (10-20% casos) se debe considerar el diagnóstico de adenomatosis hepática múltiple

(2,4,17,18). Histológicamente, está formado por hepatocitos sin atípicas, dispuestos en hileras, separados por sinusoides dilatados y sin espacios porta ni conductos biliares (2,5).

Es un tumor sintomático en la mayoría de casos, ya que suele provocar dolor en el hipocondrio derecho. La complicación más frecuente es el hemoperitoneo, cuyo riesgo aumenta cuando el tamaño del tumor supera los 5 cm y cuando, tras el diagnóstico, se persiste con el uso de anticonceptivos (1,2,17,18). Asimismo, se ha demostrado su degeneración en carcinoma hepatocelular (1,4,17).

El diagnóstico de adenoma puede ser difícil, incluso contando con técnicas de imagen avanzadas e histología (17). Por RM se caracteriza por ser hiperintenso en T2 y ocasionalmente también en T1, presentando una hipercaptación en la fase arterial, mientras que en fases parenquimatosas el tumor se comporta como iso-intenso/denso respecto al parénquima hepático (2,5,17,19). La escasa presencia de células de Kupffer explica la ausencia de captación de coloide en la gammagrafía hepática con Tc^{99m}, técnica en desuso para su diagnóstico diferencial con la HNF (1,2).

El tratamiento del adenoma hepatocelular es quirúrgico, sea o no sintomático, debido al riesgo que existe de hemorragia o de malignización (1,16,17). Los casos de adenomatosis hepática múltiple requieren una decisión individualizada.

Metástasis hepáticas

Las metástasis hepáticas son los tumores hepáticos malignos más frecuentes, ya que entre el 35-40% de los cánceres presentan diseminación hepática (2,20). En nuestro medio, los más frecuentes se originan en pulmón, tracto gastrointestinal (colon, estómago, páncreas, vesícula), mama y ovario (21). Generalmente, la presencia de metástasis hepáticas condiciona un mal pronóstico. Las dos principales excepciones son las metástasis del cáncer colorrectal (CCR), cuando son tributarias de resección quirúrgica, y las metástasis de tumores neuroendocrinos que tienen una naturaleza menos agresiva.

La búsqueda del tumor primario está justificada si el estado general del paciente es aceptable, ya sea para iniciar un tratamiento quirúrgico curativo (CCR y neuroendocrino) o bien para planificar un tratamiento paliativo (21). Desde el punto de vista clínico, algunos síntomas pueden orientar sobre el origen del tumor primario: la alteración del ritmo deposicional y/o la rectorragia debe hacer pensar en el CCR; la ictericia, en tumores pancreáticos; el síndrome carcinoide, en los tumores endocrinos, etc. Los marcadores tumorales pueden resultar útiles, pero su valor no es definitivo. El CEA está elevado en el 90% de las metástasis por CCR, mientras que el CA 125 suele elevarse en los tumores de páncreas y ovario, el PSA, en el cáncer de próstata y el ácido 5-hidroxi-indol-acético en orina, en el tumor carcinoide (21). En cuanto a la pruebas de imagen, el TAC suele mostrar una lesión hipovascular con una captación característica. En unos pocos casos hay una captación hipervascular que sugiere un tumor carcinoide, melanoma, sarcoma, hipernefoma o cáncer de tiroides (2,5). En los tumores neuroendocrinos, la gammagrafía con octreótido puede localizar el tumor primario y la extensión del tumor (2).

Cuando el tumor primario es conocido, la biopsia sólo es necesaria si existen dudas sobre la naturaleza de la lesión hepática (21). En cambio, si se desconoce el tumor primario, la punción con aguja fina es la prueba definitiva para orientar el diagnóstico. Esta prueba tiene una sensibilidad y una especificidad del 85 y 93-100% (21), respectivamente.

El tratamiento quirúrgico de las metástasis hepáticas puede alargarse la supervivencia en el caso del CCR, los tumores neuroendocrinos y en algunos tumores renales (2,21), mientras que es controvertido en los restantes casos. En el CCR, la resección en casos seleccionados (más de 4 nódulos) permite alcanzar supervivencias del 40% a los 5 años (21). En los tumores neuroendocrinos, la resección puede ser curativa si se asocia con la eliminación del tumor primario (20). Cuando los tumores neuroendocrinos son irreseccables, la embolización hepática, el interferón y los análogos de la somatostatina pueden ser útiles en el manejo del síndrome carcinoide (21).

Carcinoma hepatocelular

El carcinoma hepatocelular (CHC), es el tumor maligno primario más frecuente del hígado, es el quinto tumor maligno más frecuente en el mundo y supone la tercera causa de mortalidad por cáncer (22). En países desarrollados, aparece sobre un hígado cirrótico en más del 80% de los casos (23). En estos pacientes se recomienda un seguimiento cada 6 meses con ecografía y determinación de la alfafetoproteína, con el fin de detectar el tumor en sus fases más tempranas, cuando aún pueden realizarse tratamientos curativos (24).

El diagnóstico puede ser histológico o por criterios no invasivos, sólo aplicables a pacientes cirróticos. Los criterios no invasivos incluyen tumores mayores de 2 cm, hipervasculares, confirmados por al menos dos técnicas de imagen o por una técnica de imagen junto a niveles plasmáticos de alfa-fetoproteína mayor de 400 ng/ml (24). La ecografía suele mostrar una lesión hipo o heteroecogénica, hipervasculada con el uso de contrastes. En el TAC aparece como una lesión hipodensa en fases basales, que capta contraste en la fase arterial, para volverse hipovascular respecto al parénquima hepático en fases portal y tardías (5,25). La RM muestra una lesión hipointensa en T1 e hiperintensa en T2 que en el estudio dinámico se comporta de forma similar a como lo hace en la TAC (5,19,25). La angio-RM se ha demostrado recientemente como la mejor técnica para el estadiaje del tumor, principalmente en la detección de nódulos de entre 1 y 2 cm (25).

En pacientes cirróticos es importante diferenciar el CHC inicial de los nódulos de regeneración y de los nódulos displásicos, así como de otras lesiones, tales como los hemangiomas atípicos y las metástasis. En tumores mayores de 2 cm, esto puede hacerse mediante pruebas de imagen, pero en los tumores entre 1-2 cm, la punción del nódulo para estudio histológico es fundamental (Fig. 2). En los nódulos menores de 1 cm, se recomienda mantener la actitud expectante con ecografía seriada repetida cada 3 meses (24).

El pronóstico y tratamiento del CHC ha sido revisado recientemente (26-28). El pronóstico depende del estadio tumo-

ral, el grado de insuficiencia hepatocelular, el estado general y el tratamiento aplicado. Recientemente hemos desarrollado una nueva clasificación pronóstica del CHC que tiene en cuenta estas variables y que, a su vez, permite la elección de la mejor terapia posible para cada paciente (26-28). Los pacientes en estadio 0, presentan un "carcinoma *in situ*" y alcanzan supervivencias del 80% a los 5 años tras tratamientos curativos (29). Los pacientes en estadios iniciales (estadio A) presentan tumores únicos o 3 nódulos de menos de 3 cm y son tributarios de resección, de trasplante hepático o de tratamiento percutáneo y alcanzan supervivencias a los 5 años del 50-70% (26-28,30). Los pacientes con tumores multinodulares asintomáticos (estadio B) son tributarios de quimioembolización (31,32). Los pacientes con tumores sintomáticos o bien con invasión vascular, ganglionar o extrahepática (estadio C) pueden ser tratados con nuevos agentes pero únicamente en el contexto de ensayos clínicos. Finalmente, los pacientes en fases terminales (estadio D), recibirán sólo tratamiento sintomático.

Colangiocarcinoma intrahepático

El colangiocarcinoma intrahepático es menos frecuente que el ductal y, a diferencia de este, se presenta como una lesión focal hepática (33). Histológicamente, se trata de un adenocarcinoma derivado de las células del epitelio biliar intrahepático. La colangitis esclerosante, la clonorquiasis hepática y los quistes de colédoco predisponen al colangiocarcinoma ductal (2,20,33), pero su relación con el tumor intrahepático no es clara (33).

Aparece con mayor frecuencia en varones de edad avanzada (65% de los casos > 65 años) (2,20,34). Suele ser asintomático hasta que alcanza un tamaño considerable, cursando entonces con dolor en hipocondrio derecho y pérdida de peso.

El diagnóstico, pronóstico y tratamiento del colangiocarcinoma ha sido recientemente revisado (23,34). El diagnóstico definitivo es histológico. En el TAC basal se presenta como una lesión hipodensa e hipovascular en el estudio dinámico (20), con captación periférica de contraste en fase portal (5). La RM muestra un tumor hipointenso en T1 e hiperintenso en T2 (5), con comportamiento similar al TAC en el estudio dinámico (5). La dilatación de la vía biliar distal a la lesión puede sugerir el diagnóstico (5). A veces, produce atrapamiento de estructuras vasculares, siendo rara la trombosis invasiva (2,5,33).

El tratamiento es esencialmente quirúrgico, con el que se obtiene hasta un 40-60% de probabilidad de supervivencia a los 3 años (33). El trasplante hepático presenta resultados dispares y no es recomendado.

Aunque menos frecuente, en el diagnóstico diferencial de los tumores primarios malignos hepáticos hay que considerar el angiosarcoma, el hemangioendotelioma epiteloide, el linfoma primario y los tumores neuroendocrinos primarios.

APROXIMACIÓN DIAGNÓSTICA

Podemos considerar cuatro situaciones clínicas en la estrategia diagnóstica de las masas hepáticas (21,35): a) lesión

líquida; b) lesión sólida en paciente sano; c) lesión sólida en paciente con hepatopatía; y d) lesión sólida en paciente con sospecha de neoplasia (Fig. 1).

Estrategia ante una lesión líquida

La ecografía es suficiente para determinar el contenido líquido de una lesión focal hepática. Las características clínicas, la serología hidatídica o amebiana y las pruebas complementarias con TAC y RM permitirán el diagnóstico diferencial entre el quiste simple, la poliquistosis hepática y renal, el quiste hidatídico, el absceso piógeno y amebiano. La diferenciación entre el cistoadenoma y el cistoadenocarcinoma es difícil, y requiere para su confirmación el estudio histológico de la lesión reseca. Finalmente, algunas metástasis pueden tener aspecto quístico, como las de ovario, páncreas y algunos tumores neuroendocrinos.

Estrategia ante una masa sólida en un paciente sano

La lesión más prevalente es el hemangioma, que se diagnosticará mediante ecografía y RM. En el contexto de una mujer joven o con antecedentes de toma de anticonceptivos orales hay que descartar la HNF y el adenoma. La HNF es mucho más frecuente y asintomática. A pesar de que la RM y, muy secundariamente, la gammagrafía con Tc⁹⁹ pueden diferenciar ambas entidades en más de dos tercios de los casos (17,18), en los dudosos puede ser necesario realizar una punción aspirativa de la lesión. Si persiste la duda sobre la naturaleza de la lesión, se recomienda la resección quirúrgica. La biopsia de la lesión permite también establecer la etiología en casos asintomáticos, la malignidad y los tumores atípicos.

Estrategia en un paciente cirrótico con una lesión focal

La estrategia diagnóstica en estos casos ha sido claramente establecida por el panel de expertos de la *European Association for the Study of the Liver* (EASL), en su conferencia de Barcelona del año 2000 (24) (Fig. 2). Las lesiones mayores de 2 cm son generalmente diagnosticables por pruebas de imagen; las que miden entre 1-2 cm requieren su estudio histológico y las que tienen un diámetro menor de 1 cm deben ser sometidas a control ecográfico a los 3 meses.

Estrategia ante una lesión focal en paciente con sospecha de metástasis o con tumor conocido

Se pueden considerar tres situaciones diferenciadas (21):

1. Paciente con tumor primario conocido, que presenta metástasis hepáticas en el contexto de la estadificación tumoral o tras el tratamiento del tumor primario. Sólo es preciso el análisis histológico si existen dudas sobre la naturaleza de la lesión focal.

2. Paciente con tumor primario desconocido y buen estado general. La búsqueda del tumor primario se fundamentará en el estudio anatomopatológico. Las metástasis hepáticas más frecuentes son el adenocarcinoma y las neoplasias mal diferenciadas:

—*Adenocarcinoma* (bien o moderadamente diferenciado): si el adenocarcinoma es de origen digestivo, se debe descartar el cáncer colorrectal, principalmente en enfermos mayores de 50 años, CEA mayor de 5 ng/ml o alteración del ritmo deposicional. En segundo lugar, se debe descartar el cáncer de estómago y finalmente el cáncer de páncreas -en enfermos con ictericia o alteraciones del CA 19.9 o CA-125-. Si el tumor es extradigestivo, se descartará, por orden de frecuencia, el cáncer de pulmón y próstata -especialmente en pacientes con PSA mayor de 4 ng/ml, aumento de las fosfatasas ácidas o metástasis óseas osteoblásticas-. En mujeres, se deben considerar los tumores ginecológicos: el cáncer de mama y el de ovario.

—*Neoplasias mal diferenciadas*: las técnicas de inmunohistoquímica son de gran utilidad clínica para distinguir los carcinomas (Ac anti-citoqueratinas) del resto de tumores. Entre los carcinomas destaca el cáncer de pulmón, el de mama, próstata, páncreas y los urológicos. Un subgrupo aparte, por las características diferenciales, está formado por los tumores neuro-endocrinos. La inmunohistoquímica con cromogranina o enolasa neural puede confirmar el diagnóstico. Entre los no carcinomas destacan los linfomas, sarcomas y los melanomas.

3. Paciente con tumor primario desconocido y grave afectación del estado general (*performance status* 3-4). Estos pacientes presentan síndrome tóxico grave, síntomas de infiltración y insuficiencia hepática, alteraciones analíticas importantes y múltiples imágenes metastásicas. Las características del enfermo limitan el empleo de ciertas exploraciones, de las que se obtendrá nula utilidad terapéutica, por lo que se recomienda tratamiento sintomático.