1130-0108/2005/97/1/60-67
REVISTA ESPAÑOLA DE ENFERMEDADES DIGESTIVAS
Copyright © 2005 ARÁN EDICIONES, S. L.
REV ESP ENFERM DIG (Madrid)
Vol. 97, N.° 1, pp. 60-67, 2005

Cartas al Director

Perforación ileal secundaria a infección por citomegalovirus

Palabras clave: Citomegalovirus. Perforación intestinal.

Key words: Cytomegalovirus. Intestinal perforation.

Sr. Director:

La afectación del tracto gastrointestinal en pacientes inmunodeprimidos es habitual en la infección disemeninada por citomegalovirus (CMV). Una complicación posible pero excepcional en esta entidad es la peritonitis aguda secundaria a perforación de intestino delgado. Presentamos el caso de una paciente anciana que tras ingreso por síndrome febril desarrolló cuadro de abdomen agudo que requirió laparotomía urgente, constatándose en el estudio anatomopatológico perforación ileal múltiple por CMV. De forma simultánea se detectó serología positiva para infección por virus de la inmunodeficiencia humana (VIH). La paciente presentó tras la intervención inestabilidad hemodinámica refractaria a tratamiento y síndrome de fracaso multiorgánico, falleciendo en el postoperatorio inmediato.

Caso clínico

Paciente de 68 años que ingresa por síndrome febril de larga evolución, anorexia y dolor rectovaginal. Como antecedentes personales, constaba la existencia úlceras anales y vaginales recidivantes, trastorno bipolar de larga evolución y no se referían hábitos tóxicos ni factores de riesgo de enfermedades de transmisión sexual. En la exploración física inicial se apreciaban ligeros signos de deshidratación y la existencia de una fístula rectovaginal. En la analítica general destacaban como datos relevantes anemia normocítica severa (hemoglobina 6,3 g/L), leucocitosis con desviación izquierda (leucocitos 23.200/μL, neutrófilos 21.600/μL, linfocitos 430/μL), trombopenia (110.000/μL), trastorno de coagulación (actividad protrombina 21%, TPTA 30") e insuficiencia renal (urea 94 mg/dL, creatinina 1,6 mg/dL). Las radiografías de tórax y de abdomen fueron normales. Durante las primeras 24 horas de ingreso, desarrolla hipotensión, oliguria con fracaso renal agudo y dolor abdominal difuso con signos de irritación peritoneal. Los hemocultivos fueron positivos para *Escherichia coli*. Se realizó ecografía abdominal que reveló la existencia de abundante líquido libre intraperitoneal, con signos indirectos de perforación intestinal. A la paciente se le realizó una laparotomía urgente, apreciándose perforación múltiple a nivel ileal y signos de peritonitis fibrinopurulenta, por lo que se le realizó resección ileocecal y colostomía. Tras la intervención, la paciente pasó a UCI donde recibió cobertura antibiótica de amplio espectro con piperacilina-tazobactam, soporte hemodinámico con inotropos y precisó ventilación mecánica permanente. Presentó evolución desfavorable con distrés respiratorio, hipotensión refractaria y fracaso multiorgánico, falleciendo al segundo día de ingreso. El estudio anatomopatológico de la pieza quirúrgica, reveló la existencia a nivel de íleon de múltiples úlceras de aspecto aftoide así como tres úlceras profundas con solución de continuidad, observándose mediante microscopía típicas inclusiones intranucleares citomegálicas (Fig. 1). Se realizaron serologías que fueron positivas para CMV (IgM) y VIH-1 (ELISA y Western Blott), sin que la rápida evolución de la paciente permitiera estudio complementario de recuento CD4 y carga viral.

Discusión

La infección por CMV tiene una alta prevalencia en la población general llegando al 92-100% en determinadas áreas geográficas (1,2), si bien en la mayoría de los casos se trata de procesos oligosintomáticos. Esta entidad adquiere mayor significación clínica en pacientes trasplantados, oncológicos sujetos a quimioterapia, con infección VIH o con otros estados de inmunodepresión (1). La afectación digestiva, la segunda en fre-

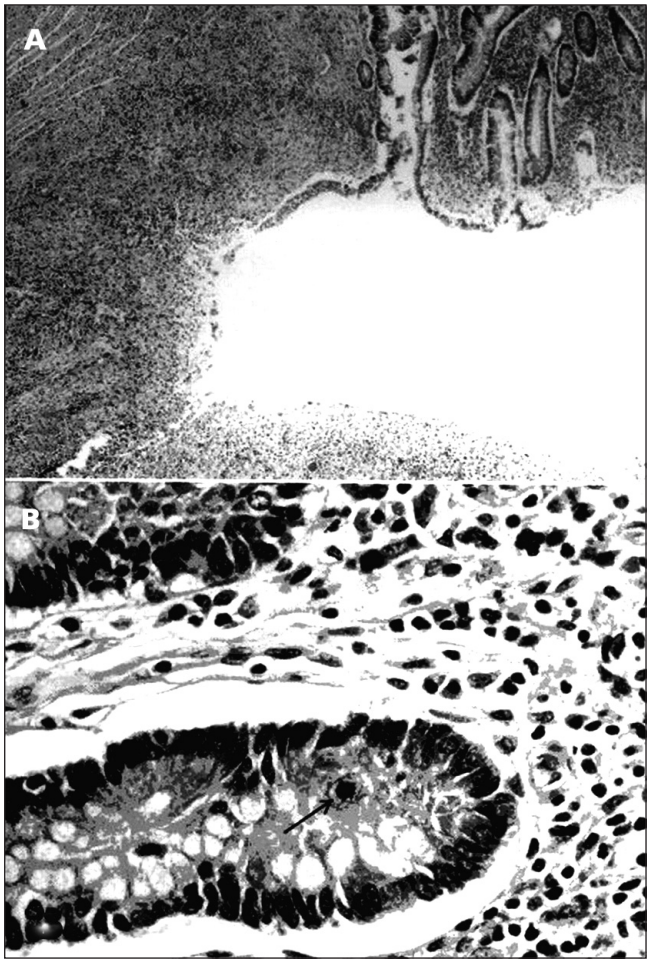

Fig. 1.- *A: Biopsia intestinal, mostrando ulceración en mucosa ileal, con zonas de extravasación hemática e intensa respuesta inflamatoria (hematoxilina-eosina, original x 100). B: Detalle a mayor aumento de área de ileítis erosiva donde se aprecia a nivel de célula glandular inclusión intranuclear citomegálica típica (hematoxilina eosina, x 250).*

cuencia después de la retinitis, es un proceso erosivo o ulcerativo que cursa con una presentación clínica que guarda relación con la zona afectada, pudiendo ello ocurrir en cualquier tramo del tracto gastrointestinal. La afectación colónica es la más frecuente, aconteciendo aproximadamente en la mitad de los casos de infección gastrointestinal por CMV (47%) (3). Estómago (17,4%), esófago (8,7%), duodeno (21,7%) y resto de intestino delgado (4,3%) son tramos afectados en menor grado. Las lesiones producidas por el CMV son en forma de ulceraciones de la mucosa habitualmente superficiales, siendo estas consecuencia de la isquemia local que provoca la propia infección viral mediada por fenómenos vasculíticos y trombóticos a nivel de la submucosa (3).

La afectación de intestino delgado por CMV es una complicación infrecuente. En cuatro recientes revisiones se recopilaban sólo 36 casos de enteritis por CMV de intestino delgado, diez de los cuales ocurrieron en pacientes con infección VIH (4). Excepcionalmente, y a diferencia de nuestro caso, intestino delgado era el único tramo afecto y en la mayoría de los casos se trataba de una afectación panentérica. Independientemente de la zona afecta, hemorragia gastrointestinal, fiebre, dolor abdominal, síndrome constitucional y diarrea, constituyen las presentaciones clínicas más frecuentes.

La perforación intestinal debida a enteritis por CMV es una rara complicación. En pacientes con enfermedad inflamatoria intestinal o colitis inespecífica, CMV ha sido implicado como un agente etiológico de megacolon tóxico y subsiguiente perforación colónica (5). Meza y cols. (6) revisaron 10 casos de la literatura de perforación intestinal por CMV, todos los casos asociados a infección VIH. Posteriormente se han comunicado casos aislados, de los cuales sólo uno se trataba de un paciente no HIV (4). La mayoría de los pacientes de la serie de Meza se presentaron como casos de abdomen agudo y todos requirieron cirugía y resección ileal. Independeintemente de la cirugía, el pronóstico fue infausto con una alta mortalidad (9 de 10 pacientes). El único caso superviviente, fue igualmente el único paciente que recibió tratamiento estándar con ganciclovir. La baja proporción de pacientes con tratamiento antivírico, como ocurrió en nuestro caso, guarda relación con la rápida evolución fulminante de estos casos en el postoperatorio inmediato dependiente del severo grado de inmunodepresión de los pacientes, la cual se antepone al propio diagnóstico microbiológico. Un segundo factor que podría influir en el mal pronóstico puede guardar relación con que los pacientes con sida de todas las series publicadas pertenecen a la era previa a la terapia antirretroviral amplificada. Independientemente de la excepcionalidad de este tipo de presentación, la infección por CMV es siempre una enfermedad diseminada y el principal factor que puede modificar el mal pronóstico de esta entidad en pacientes inmunodeprimidos es un amplio abordaje diagnóstico basado en un rastreo que permita identificar la infección a otros niveles más habituales (retinitis y esofagitis) y, en caso negativo, un rápido diagnóstico histopatológico postquirúrgico que conduzca a una terapia precoz.

R. Ribera Irigoin, R. Funes Liébana[1], F. Poveda Gómez[2], F. Medina Cano[3] y J. Prieto de Paula[4]

Unidades de Digestivo, [1]Anatomía Patológica, [2]Medicina Interna, [3]Cirugía y [4]Cuidados Críticos. Hospital Costa del Sol. Marbella. Málaga

Bibliografía

1. Patra S, Samal SC, Chacko A, Mathan Vl, Mathan MM. Cytomegalovirus infection of the human gastrointestinal tract. Gastroenterol Hepatol 1999; 10: 973-6.
2. Krech U. Complemet-fixing antibodies CMV in differnet parts of the world. Bull WHO 1973; 49: 103-6.
3. Ferre C, Mascaró J, Benasco C, Ramos E, Pérez JL, Podzamcer D. Med Clin (Barc) 1994; 103: 219-21.
4. Chamberlain RS, Atkins S, Saini N, White JC. Ileal perporation caused by cytomegalovirus infection in a criticallly ill adult. J Clin Gastrenterol 2000; 30: 432-5.
5. Machens A, Bloechle C, Achilles EG. Toxic megacolon caused by cytomegalovirus colitis in a multiply injured patient. J Trauma Inj Crit Care 1996; 40: 644-6.
6. Meza AD, Bin-Saagheer, Zuckerman MJ. Ileal perporation due to cytomegalovirus infection. J Nat Med Assoc 1994; 88: 145-8.

Adenocarcinoma pulmonar diagnosticado por la presencia de metástasis duodenales y yeyunales

Palabras clave: Adenocarcinoma pulmonar. Metástasis duodenales. Metástasis yeyunales.

Key words: Lung adenocarcinoma. Duodenal metastases. Jejunal metastases.

Sr. Director:

Presentamos el caso de un varón de 58 años que acudió a nuestro Servicio por dolor en hemiabdomen izquierdo. Las pruebas complementarias efectuadas, debido a su sintomatología digestiva, revelaron la presencia de ulceraciones duodenales y yeyunales, que por la anatomía patológica fueron informadas como metástasis de un adenocarcinoma. Las metástasis intestinales de neoplasias pulmonares son excepcionales y, en la mayoría de los casos, se diagnostican con posterioridad a la presencia de tumores pulmonares. El caso que presentamos manifestó primero una clínica digestiva que llevo posteriormente al diagnóstico de adenocarcinoma pulmonar, como tumor primario.

A pesar de que el cáncer pulmonar es la neoplasia más común en la práctica clínica, las metástasis intestinales de neoplasias pulmonares son inusuales. No obstante, algunos estudios recientes revelan el hecho de que, si bien las metástasis intestinales son un hallazgo clínico infrecuente, probablemente sean más comunes de lo que se sospecha, como se ha demostrado posteriormente durante las necropsias, siendo el cáncer de pulmón la neoplasia primaria más frecuente (1).

Caso clínico

Presentamos el caso de un varón de 58 años que acudió a nuestro hospital por cuadro de dolor en fosa ilíaca izquierda, sin irradiación, muy intenso e invalidante, de cinco horas de evolución, no asociado a náuseas, vómitos, fiebre ni alteraciones del tránsito intestinal. El dolor no cedía a tratamiento analgésico habitual.

Entre sus antecedentes personales destacaban: apendicectomizado en 1995, diabetes mellitus tipo II en tratamiento con antidiabéticos orales, ulcus duodenal resuelto hace más de 20 años, ex fumador de 30-40 cigarrillos diarios desde hacía 7 años y poliomielitis en la infancia que afectaba a miembro superior izquierdo. En la exploración física, encontramos un abdomen blando, depresible, con percusión normal, ruidos intestinales conservados y a la palpación profunda se manifestaba un dolor intenso en hipocondrio izquierdo y fosa ilíaca izquierda, sin signos de irritación peritoneal, sin palparse masas ni visceromegalias.

En la analítica de urgencias, en el momento del ingreso, presentaba una leucocitosis de 22.700 μL (rango normal: 4.000-11.000) con neutrofilia, trombocitosis de 567.000 μL (rango normal 140.000-450.000), glucosa 192 mg/dL (rango normal: 70-110). Se realizó una radiografía simple de abdomen y ecografía abdominal que fueron informadas como normales. La TC abdominal de urgencias encontró hallazgos compatibles con un proceso inflamatorio intestinal. En esta situación se decidió el ingreso en el Servicio de Gastroenterología, donde se solicita, entre otras pruebas diagnósticas, TC abdominal de control en la cual se observaron unas imágenes de asas de intestino delgado, principalmente yeyuno, que se encontraban ligera a moderadamente dilatadas, con paredes engrosadas de forma irregular, con burbujas de aire atrapadas; posteriormente solicitamos un tránsito gastrointestinal que informó de la presencia de ulceraciones duodenales y desestructuración yeyunal con formaciones retráctiles y ulceriformes. A la vista de estos hallazgos se decidió solicitar una enteroscopia en la que se observaron grandes ulceraciones, en primera porción duodenal, en número de tres, con bordes sobre-elevados, lisos y umbilicadas; pasado el ángulo de Treizt, en la primera porción yeyunal, se observaron dos ulceraciones de similares características, pero con nicho más profundo y signos de sangrado reciente (Fig. 1). De dichas lesiones se tomaron varias biopsias que informaron de lesiones compatibles con metástasis de adenocarcinoma poco diferenciado. Para descartar otro asentamiento metastásico intestinal se decidió solicitar una colonoscopia que se informó como normal hasta ciego.

Paralelamente a estos hallazgos, se realizaron una Rx Tórax, en la que se apreció un nódulo en lóbulo superior izquierdo de 5,5 cm de diámetro, parcialmente cavitado y sin calcificaciones, de bordes nítidos (Fig. 2), *Mantoux* con resultado negativo, broncoscopia normal y una TC de tórax, en la que se confirmó la existencia de un nódulo de 4 x 3 x 3,5 cm, de bordes irregulares, a nivel del lóbulo superior izquierdo (Fig. 3), por todo lo cual, se realizó punción-aspiración con aguja fina (PAAF) del nódulo pulmonar con control tomográfico, informándose como lesión nodular compatible con adenocarcinoma pulmonar, llegándose a confirmar el diagnóstico de metástasis intestinales por adenocarcinoma pulmonar primario.

Fig. 1.- *Metástasis, úlceras en la unión duodeno-yeyunal y signos de sangrado reciente.*

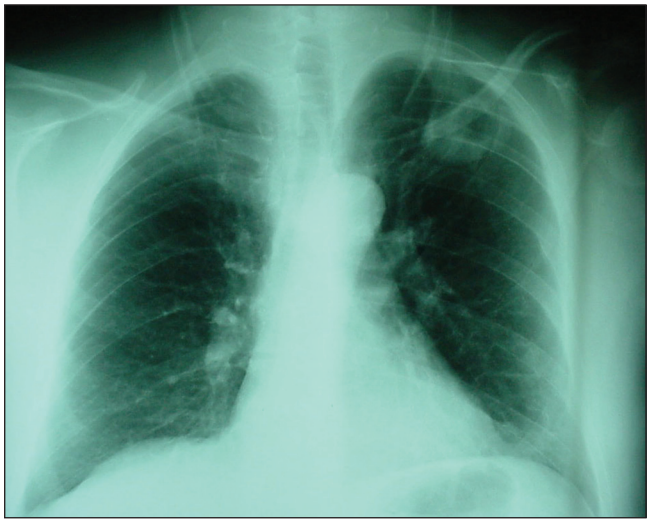

Fig. 2.- *Rx PA tórax: nódulo en el lóbulo pulmonar superior izquierdo, correspondiendo al tumor primario.*

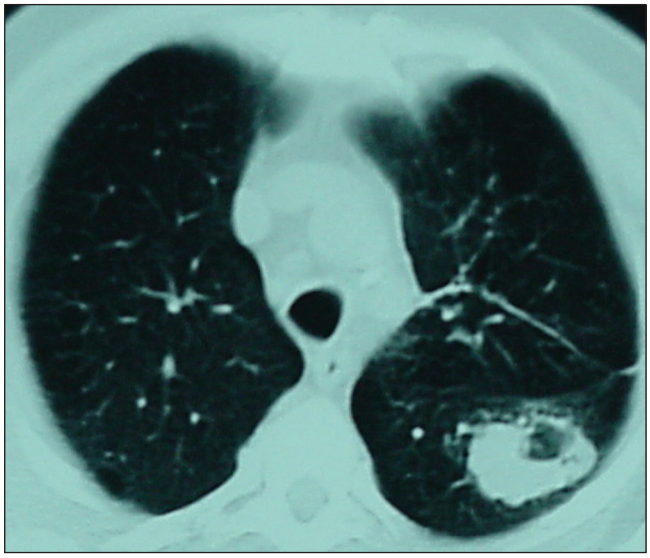

Fig. 3.- *TAC: imagen nodular del tumor primario, apreciándose indefinición de bordes.*

Debido a que la extensión tumoral, pulmonar y digestiva (duodeno-yeyunal), imposibilitaba el planteamiento de una actuación quirúrgica, se decidió iniciar tratamiento quimioterápico. El paciente recibió seis sesiones de quimioterapia, falleciendo seis meses después del diagnóstico (2-4).

Discusión

Las metástasis intestinales por neoplasias primarias pulmonares, son entidades clínicas muy raras. Antler y cols. afirman que el tumor pulmonar indiferenciado de células grandes y de células pequeñas produce metástasis más frecuentemente que otros tipos histológicos (5); mientras que McNeill y cols. y Mossier DM y cols. afirman que las metástasis son más frecuentes en los carcinomas pulmonares escamosos (6-8). Excepcionalmente, las metástasis intestinales se manifiestan previamente al tumor pulmonar primario, en nuestro caso, la lesión pulmonar se manifestó secundariamente a la sintomatología intestinal debido a las ulceraciones duodeno-yeyunales.

El diagnóstico de la neoplasia pulmonar se realizó con posterioridad por PAAF del nódulo pulmonar, mediante control tomográfico, previamente evidenciado en la placa radiográfica de tórax y confirmado mediante TC torácico.

Con respecto a la localización de la metástasis en el intestino delgado, suele producirse más frecuentemente en el yeyuno, íleon o ambas y, menos en el duodeno (9). En nuestro caso las metástasis se encontraron más numerosas en el duodeno (tres lesiones) y menos en el yeyuno (dos lesiones), siendo sus características prácticamente iguales en ambas localizaciones.

La supervivencia, en los pocos casos publicados es escasa, no superando las 20 semanas, con excepción de dos pacientes que permanecían vivos 5 meses y 22 meses después del tratamiento de las metástasis intestinales, aunque en ambos casos la neoplasia pulmonar se conocía con anterioridad a la aparición de la metástasis intestinal (9-14). Nuestro paciente recibió seis sesiones de quimioterapia, falleciendo seis meses después del diagnóstico.

E. Linares Santiago, F. J. Romero Vázquez, M. Gómez Parra, M. Jiménez Sáenz y J. M. Herrerías Gutiérrez

Servicio de Gastroenterología. Hospital Universitario Virgen Macarena. Sevilla

Bibliografía

1. Washington K, McDonagh D. Secondary tumors of gastrointestinal tract: surgical pathologic findings and comparison with autopsy survey. Mod Pathol 1995; 8 (4): 427-33.
2. Telerman A, Gerard B, et al. Gastrointestinal metastases from extra-abdominal tumors. Endoscopy 1985; 17 (3): 99-101.
3. Madeya S, Borsch G, et al. How frecuent is the diagnosis of GI metastasis in an endoscopic patient sample in general internal medicine clinics? Leber Mager Darm 1993; 23 (2): 77-80, 83.
4. Gill SS, Heuman DM, et al. Small intestinal neoplasms. J Clin Gastroenterol 2001; 33 (4): 267-82.
5. Antler As, Ough Y, et al. Gastrointestinal metastasis from malignant tumors of the lung. Cancer 1982; 49: 170-2.
6. McNeill PM, Lawrence D, et al. Small bowel metastasis from primary carcinoma of the lung. Cancer 1987; 59: 1486-9.
7. Mossier DM, Bloch RS, et al. Small bowel metastases from primary lung carcinoma. Am Surg 1992; 58 (11): 677-82.
8. Cappabianca S, Barberi A, et al. Small bowel metastases of lung cancer as unique metastatic lesions. Tumori 2002; 88 (1); 68-7.
9. Berger A, Cellier C, et al. Small bowel metastases from primary carcinoma of the lung. Am J Gastroenterol 1999; 94 (7): 1884-7.
10. Woods JM, Koretz MJ. Emergency abdominal surgery for complications of metastatic lung carcinoma. Arch Surg 1990; 125 (5): 583-5.
11. Kadakia SC, Parker A, et al. Metastatic tumors to the upper gastrointestinal tract: endoscopic experience. Am J Gastroenterol 1992; 87 (10): 1418-23.
12. Rouhanimaneuh Y, Vanderstighelen Y, et al. Intra-abdominal metastases from primary carcinoma of the lung. Acta Chir Belg; 101 (6); 300-3.

13. Akahoshi K, Chijiiwa Y, et al. Metastatic large-cell lung carcinoma presenting as gastrointestinal hemorrhage. Acta Gastroenterol Belg 1996; 59 (3): 217-9.
14. Hubens G, Eerdeweg WV, et al. Massive intestinal haemorrage due to a solitary jejunal metastasis of a primary bronchogenic tumor. Acta Chir Belg 1992; 92: 187-90.

Poliposis gástrica esporádica

Palabras clave: Gastrectomía. Poliposis gástrica. Pólipos hiperplásicos.

Key words: Gastrectomy. Gastric polyposis. Hyperplastic polyps.

Sr. Director:

Aunque la presencia de pólipos en el estómago es un hecho bastante frecuente, su diagnóstico es generalmente casual, al ser en la mayoría de los casos asintomáticos. El término poliposis gástrica difusa hace referencia a la presencia de múltiples pólipos que cubren gran parte de la mucosa gástrica (1). En la mayoría de los casos se trata de pólipos de origen epitelial y de naturaleza hiperplásica (75%), y menos frecuentemente se trata de pólipos adenomatosos o hamartomatosos (1).

Los casos de poliposis, de forma habitual, se desarrollan en el contexto de síndromes de poliposis intestinal transmitidos genéticamente. Su presencia, de forma esporádica, es algo infrecuente. El potencial de malignización de los pólipos, la incapacidad de descartar la malignización de alguno de ellos y los buenos resultados de la técnica quirúrgica condicionan la actitud terapéutica.

Caso clínico

Varón de 60 años, sin antecedentes patológicos personales ni familiares de interés que durante la realización de una endoscopia para el estudio de anemia ferropénica se descubre la existencia de múltiples pólipos sésiles de tamaño entre 0,5-1 cm que recubren prácticamente toda la superficie del *fundus* y cuerpo gástrico, desde el cardias hasta la parte proximal del antro.

Se practica también colonoscopia y tránsito intestinal, siendo ambas pruebas normales. El informe de las biopsias practicadas durante la gastroscopia señala la existencia de pólipos hiperplásicos que coexisten con algún pólipo adenomatoso. Con este diagnóstico se decide realizar gastrectomía total con reconstrucción del tránsito intestinal mediante esófago-yeyunostomía en Y de Roux.

El estudio anatomopatológico de la pieza quirúrgica informa, a nivel macroscópico (Fig. 1), la existencia de múltiples formaciones polipoideas de entre 0,3 y 1 cm de diámetro que se distribuyen por *fundus* y, más abundantemente, por cuerpo gástrico. La descripción microscópica muestra múltiples formaciones gástricas de tipo hiperplásico que coexisten con algún pólipo adenomatoso. Las foveolas gástricas están alargadas, tortuosas y a veces, dilatadas y con metaplasia pilórica. El estroma es fibroso, con haces musculares lisos en continuidad con la *muscularis mucosa*. De la curvatura mayor se aíslan 17 adenopatías entre 0,2 y 0,3 cm. Las adenopatías aisladas muestran tejido linfoide reactivo, es decir, ausencia de lesiones malignas.

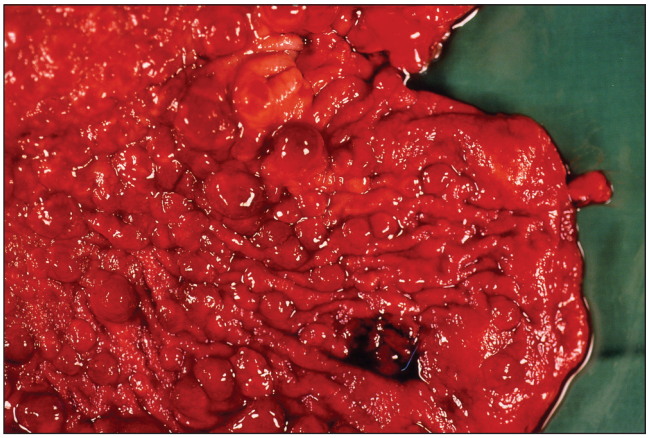

Fig. 1.- *Imagen macroscópica. Numerosos pólipos sésiles cubren el fundus y cuerpo gástrico. Destaca la variabilidad del tamaño y su superficie lisa y redondeada.*

El postoperatorio fue satisfactorio, sin complicaciones, dándose de alta hospitalaria a los 7 días tras la intervención. Los controles posteriores en consulta externa de cirugía son normales hasta el momento, habiendo remitido la anemia.

El estudio histológico de los pólipos permite diferenciar entre pólipos hiperplásicos, los más frecuentes (76%), asociados a irritación crónica de la mucosa gástrica, bien por agentes irritantes dietéticos, no demostrado, o bien por infección por el *Helicobacter pylori*. En este último caso se ha observado la regresión de los pólipos con la erradicación de la bacteria. Los inhibidores la bomba de protones se relacionan con el desarrollo de hiperplasia y pólipos carcinoides. Además de los pólipos hiperplásicos, se describen también los pólipos adenomatosos (6,6%) y los inflamatorios (17,8%) (2).

Los pólipos adenomatosos gástricos conllevan un riesgo significativo de malignización (10%) (3), siendo mayor para los que superan los 2 cm. Los pólipos hiperplásicos, considerados benignos, tienen cierto potencial maligno (2,1%), siendo este mayor a medida que aumenta su tamaño y número (3). La proporción de malignidad en las poliposis gástricas difusas de carácter adenomatoso ronda el 20%, siendo menor para las lesiones hiperplásicas (1).

Carneiro y cols. (4) observaron que las lesiones hiperplásicas y adenomatosas tienen el mismo tipo de glicosilación, diferente de la observada en la mucosa normal, y similar a la de los carcinomas gástricos.

Hattori (5) y Carneiro (6) demostraron que la transformación maligna de los pólipos gástricos puede seguir los caminos diferentes: los adenomatosos llevan a carcinomas de estructura glandular (tipo intestinal) mientras que los hiperplásicos a carcinoma celular aislado (tipo difuso). Sus conclusiones fueron que los pólipos hiperplásicos del estómago merecen la misma vigilancia que los adenomatosos debido a que algunos son precursores de carcinoma gástrico (5).

En el manejo de la poliposis gástrica múltiple propuesto por la ASGE se plantea la biopsia o polipectomía del pólipo de mayor tamaño, junto con la toma de biopsias de otros pólipos, procediendo a continuación según los resultados histológicos.

En nuestro paciente, los pólipos cubrían una gran área de la mucosa gástrica y algunos eran sésiles, de base amplia, coexistiendo con algún pólipo adenomatoso, lo que hacía imposible la polipectomía endoscópica. El seguimiento endoscópico conlleva el problema del inadecuado examen histológico y la imposibilidad de descartar al paciente libre de carcinoma, por lo que considerando la baja morbimortalidad actual de la gastrectomía total, esta nos pareció la opción terapeútica más adecuada.

F. Ripoll F, E. Robles[1], C. Sánchez[1], M. García-Granero, R. Benages[3] y F. Checa

Servicios de Cirugía. [1]MIR Familia. [2]Anatomía Patológica y [3]Medicina Interna. Hospital General de Requena. Requena, Valencia

Bibliografía

1. Tail-Lin Hu, Jun-Te Hsu, et al. Diffuse gastric polyposis: report of a case. J Formos Med Assoc 2002; 101 (10): 712-4.
2. Solte M, Sticht T, et al. Frecuency, location and age and sex distribution of various types of gastric polyps. Endoscopy 1994; 26: 659-65.
3. Orlowska J, Jarosz D, et al. Malignant transformation of bening epithelia gastric polyps. Am J Gastroenterol 1995; 90: 2152.
4. Carneiro F, Santos L, et al. Antigen and other simple mucin-type carbohydrate antigens in precursor lesions of gastric carcinoma. Histopathology 1994; 24: 195-13.
5. Hattori T. Morphological range of hyperplastic polyps and carcinomas arising in hyperplastic polyps of the stomach. J Clin Pathol 1985; 38: 622-30.
6. Carneiro F, David L, et al. Hyperplastic polyposis and diffuse carcinoma of the stomach. A study of a family. Cancer 1993; 72: 323-9.

Control de la hemorragia en el síndrome de Wünderlich

Palabras clave: Síndrome de Wünderlich. Hemorragia renal. Embolización.

Key words: Wünderlich's syndrome. Renal hematoma. Embolization.

Sr. Director:

Hemos leído con interés la nota clínica publicada en su Revista sobre "Síndrome de Wünderlich por rotura de un angiomiolipoma renal" (1). Nos gustaría hacer alguna consideración dado que nosotros tuvimos un caso, que también publicamos (2) con una resolución favorable en el momento del sangrado, y que los autores no contemplan.

Se trata de la posibilidad de la embolización preoperatoria del vaso sangrante, mediante la arteriografía selectiva. Siempre que esta técnica esté disponible y sea eficaz en el control del sangrado, ofrece varias y serias ventajas para el paciente, puesto que evita una cirugía urgente sin diagnóstico etiológico, y con un paciente inestable desde el punto de vista hemodinámico (3).

En el caso expuesto por nosotros, se controló el sangrado de la paciente y se consiguió la estabilización, permitiendo concluir los estudios preoperatorios pertinentes y posteriormente fue intervenida de manera programada, con el diagnóstico de su patología de base y en condiciones adecuadas. Dado que se trataba de una adenocarcinoma, no pudo evitarse la nefrectomía, evolucionando de manera satisfactoria en el postoperatorio y a 1 año de seguimiento.

Cuando la patología es benigna, como en el angiomiolipoma, el diagnóstico preoperatorio puede evitar una nefrectomía innecesaria de urgencia, lo que es muy importante en casos monorrenos o afectación bilateral, y que además viene gravado con un alto porcentaje de complicaciones.

Así pues, pensamos que la embolización cuando se presente un caso similar debe tenerse en consideración, para evitar la cirugía urgente y la alta morbi-mortalidad que se deriva, como ocurrió en el paciente descrito por el Dr. Pacios y cols.

R. Fernández Lobato, L. Paul Díaz[1] y M. Limones Esteban

Servicios de Cirugía General y Digestiva y [1]Radiología. Hospital Universitario de Getafe. Madrid

Bibliografía

1. Pacios Cantero JC, Pérez Robledo JP, Moreno Azcoita M. Síndrome de Wündrelich por rotura de un angiomiolipoma renal. Rev Esp Enferm Dig 2003; 95: 497-9.
2. Fernández Lobato R, Paul L, Pinto I, Martínez Santos C, Fuerte S, López Herrero J. Embolización en el sindrome de Wünderlich. Cir Esp 2002; 71 (1): 51-3.
3. Gómez J, de la Fuente A, Martínez JL, Palao F, Domínguez JF, Zuluaga A. Hemorragia renal espontánea. A propósito de 8 casos. Actas Urol Esp 1998; 22: 677-80.

Quistes esplénicos: aspectos clínicos, diagnósticos y terapéuticos

Palabras clave: Quiste epidermoide. Hidatidosis. Esplenectomía.

Key words: Epidermoid cyst. Hydatymosis. Splenectomy.

Sr. Director:

Los quistes esplénicos son lesiones infrecuentes. Se clasifican según su origen en parasitarios (casi exclusivamente por hidatidosis) y no parasitarios. A su vez, estos últimos pueden ser prima-

rios o verdaderos (cuya pared está epitelizada y probablemente de origen congénito), y falsos o pseudoquistes (tras licuefacción de hematomas o infartos) (1). En nuestro medio, son realmente excepcionales los quistes no hidatídicos, habiéndose descrito pocos más de 800 según la literatura disponible (2), siendo menos infrecuentes los de origen parasitario (hidatídicos).

En nuestra experiencia, hemos encontrado *dos casos de quistes esplénicos no hidatídicos*. El primero de ellos, se detectó en una mujer de 34 años, que debutó con un cuadro clínico de erupción cutanea pruriginosa, disfonía, congestión nasal y edemas en labios y manos. Se apreció por ecografía una imagen anecoica homogénea en bazo, confirmada con TAC. Con el diagnóstico de presunción de anafilaxia por hidatidosis esplénica se practicó esplenectomía de urgencia. El estudio anatomopatológico reveló la existencia de un quiste esplénico epidermoide (verdadero). La paciente fue dada de alta persistiendo, atenuada, la reacción cutánea inicial. El segundo caso se trata de un varón de 42 años, asintomático, en el que se indicó la realización de ecografía tras detectarse una alteración de enzimas hepáticos en analítica rutinaria. En dicha ecografía, se apreció una lesión esplénica quística, confirmada mediante TAC. Se practicó esplenectomía, y el resultado anatomopatológico fue de quiste secundario, falso o no epitelial.

Ante la presencia de un quiste esplénico, se plantean una serie de diagnósticos diferenciales. Para llegar a un diagnóstico final debemos apoyarnos en datos clínicos, analíticos y de imagen.

Los *quistes esplénicos hidatídicos,* suelen aparecer en pacientes con quistes simultáneos o previos, de otra localización (hígado y pulmón) (3). La serología de hidatidosis, cuando es positiva, contribuye a dilucidar su naturaleza parasitaria. En general suelen ser univesiculares (3), lo que induce a confundirlos con quistes no parasitarios. Cuando son multivesiculares, el diagnóstico de quiste hidatídico es más probable.

Los *quistes falsos* pueden ser la consecuencia de procesos patológicos previos, por ello es importante conocer los síntomas y signos que preceden a la lesión esplénica, como un traumatismo previo, o antecedentes de dolor en hipocondrio izquierdo y derrame pleural izquierdo, que harían pensar en un infarto esplénico como origen de la lesión.

Los *quistes verdaderos* pueden ser de diversos tipos: quistes epidermoides, dermoides, linfangiomas y hemangiomas quísticos. En general, son asintomáticos y detectados de forma casual. Ocasionalmente y cuando son muy grandes o bien se han roto, pueden producir dolor en hipocondrio izquierdo (4).

Como ya hemos adelantado, los métodos diagnósticos de elección son radiológicos (ecografía y TAC), aunque difícilmente nos permitirán un diagnóstico etiológico. La determinación de serología de hidatidosis y la presencia de valores plasmáticos elevados de determinados marcadores tumorales, como CEA o Ca 19-9, orientan al diagnóstico de quiste hidatídico y epidermoide respectivamente. Se ha preconizado el uso de la PAAF para el diagnóstico de estas lesiones (5). El bajo rendimiento y el riesgo de la punción esplénica hacen de este un procedimiento poco usado.

La actitud frente a un quiste esplénico oscila entre la simple observación periódica (5) y el tratamiento quirúrgico del mismo (1). Este último se plantea ante la posibilidad de complicaciones (ruptura, hematoma o infección) y en caso de dudas sobre la naturaleza benigna o maligna de la lesión. Si se plantea un tratamiento quirúrgico, es preferible la esplenectomía parcial, cuando la disposición anatómica del quiste lo permita (2), siendo posible realizarlo mediante abordaje laparoscópico (6). Ocasionalmente se han descrito técnicas alternativas, como la marsupialización (con alto índice de complicaciones infecciosas) y el denominado "destechamiento" del quiste cuando la existencia de una porción de la pared del quiste sin contacto con el parénquima lo permite, también por abordaje laparoscópico (6).

M. Jiménez, G. Ais, P. Vázquez, A. González, M. Ortega y J. J. Manzanares

Servicio de Cirugía General. Hospital de Segovia. Segovia

Bibliografia

1. Sabiston DC, Textbook of surgery. The spleen 1208. 5th ed. 1997.
2. Balzan SM, Riedner CE, Santos LM, Pazzinato MC, Fontes PR. Postraumatic splenic cysts and partial splenectomy: report of a case. Surg Today 2001; 31: 265-5.
3. Celdrán A, Navarro A, Marijuan A, Ais G, Novo C, Moreno C. Splenic hidatidosis. Am J Trop Med Hyg 1991; 44: 420-3.
4. Matsubayashi H, Kuraoka K, Kobayasi Y, Yolota T, Iiri Y, Shichijo K, et al. Ruptures epidermoid cyst and haematoma of spleen: a diagnostic clue of high levels of serum carciniembryonic antigen, carbohydrate antigen 19-9 and Sialyl Lewis x. Diag Liver Dis 2001; 33: 595-9.
5. Calvo JM. Quiste epidermoide de diagnóstico casual. Revista de la ACAD 2000; 1: 35-6.
6. Tagaya N, Oda N, Furihata M, Remoto T, Suzuki N, Kubota K. Experience with laparoscopic management of solitary symthomatic splenic cysts. Surg Laparosc Endosc Percutan Tech 2002; 12: 279-82.

Isquemia cólica simulando un carcinoma

Palabras clave: Cáncer colorrectal. Isquemia de colon.

Key words: Colorectal cancer. Colonic ischemia.

Sr. Director:

El pseudocarcinoma de colon representa una forma muy inusual de isquemia cólica. Fue descrito por primera vez por Kilpatrick y cols. (1) en 1968 y desde entonces se han publicado un escaso número de referencias en la literatura. Presentamos el caso de un paciente con un cuadro de isquemia cólica que se manifestó clínica y radiológicamente como un carcinoma de colon.

Caso clínico

Varón de 71 años con antecedentes de hipertensión arterial, bypass aortobifemoral, bypass extraanatómico por aneurisma micótico de aorta abdominal y polipectomía endoscópica por pólipos de colon. Tuvo múltiples ingresos en el Servicio de Cirugía General en los tres meses anteriores a la intervención quirúrgica por crisis oclusivas que se interpretaron como consecuencia de la

cirugía vascular abdominal previa, y que cedieron parcialmente con dieta, sonda nasogástrica y sueros. La analítica era normal así como el CEA. El paciente refería alteración del ritmo intestinal en forma de estreñimiento alternando con episodios de diarrea en los últimos meses, así como distensión abdominal, náuseas, vómitos y rectorragia ocasional. El enema opaco mostraba una imagen de estenosis de características de malignidad a la altura de sigma (Fig. 1). La colonoscopia objetiva a 20 cm del margen anal una estenosis concéntrica severa, con mucosa ulcerada y desestructurada que no permite el paso del endoscopio. Se tomaron biopsias que fueron informadas como tejido inflamatorio con necrosis y presencia de células con atípias. La tomografía axial computarizada demostró la existencia de un engrosamiento a nivel del sigma sugestivo de malignidad. Ante la clínica de obstrucción persistente y los hallazgos radiológicos, el paciente fue intervenido con la sospecha de neoformación de sigma, practicándose una resección de sigma con criterios oncológicos. La anatomía patológica de la pieza fue informada como colitis con intensa ulceración compatible con colitis isquémica y linfadenitis reactiva en los doce ganglios de la pieza, encontrándose asintomático en la actualidad.

Fig. 1.- *Enema opaco que demuestra una imagen de estenosis con características de malignidad en la proximidad de la unión rectosigmoidea.*

Discusión

La colitis isquémica representa la forma más frecuente de isquemia intestinal (2,3), afectando principalmente a pacientes de edad avanzada. Su incidencia está posiblemente infraestimada debido a que muchas veces pasa desapercibida y no se diagnostica (2,4), pudiendo aparecer de forma aguda o crónica. El pseudocarcinoma es una forma muy inusual de presentación de la misma, en la que los cambios inducidos por la isquemia simulan tanto clínica como radiológicamente un carcinoma, lo que nos plantea un dilema cuando, ante la sospecha de tumor, no tenemos una confirmación histológica. Además, la existencia de una isquemia de colon simultánea a un carcinoma es un hecho conocido que puede llegar a afectar hasta un 20% de pacientes con isquemia cólica (3), aunque generalmente el área isquémica suele ser proximal al tumor. En nuestro caso, la etiología de la colitis isquémica se puede relacionar con los antecedentes de cirugía aórtica abdominal, pero la mayoría de las isquemias ocurren de forma inesperada e inexplicable (4). Desde un punto de vista anátomopatológico, y dependiendo de la duración y la severidad de la isquemia puede haber hemorragia, ulceración y fibrosis. Las manifestaciones clínicas en forma de dolor abdominal, obstrucción o rectorragia (2,3) pueden aparecer tanto en la colitis isquémica como en el cáncer y no nos ayudan en el diagnóstico diferencial. Las pruebas de imagen como el enema opaco, la colonoscopia con biopsia y la tomografía axial computarizada deben de usarse de forma rutinaria y sobre todo, combinada, en el diagnóstico diferencial entre el carcinoma y el pseudocarcinoma (3-5). Imágenes de estenosis, ulceración, pérdida de la haustración o espiculación (5) pueden aparecer tanto en el pseudocarcinoma como en el cáncer, por lo que es muy difícil mantener una actitud conservadora ante una sospecha de neoplasia. Cuando se observan estas imágenes y la biopsia es negativa, conviene volver a repetir los estudios radiológicos y endoscópicos en 2 ó 3 semanas (3,4). Si se trata de un pseudocarcinoma debido a un episodio agudo de colitis, es esperable que los hallazgos radiológicos y endoscopios cambien de forma drástica debido a la reabsorción del edema y de la hemorragia que se traducirían en una desaparición de la imagen patológica o en una trasformación de la misma en un patrón típico de colitis segmentaria (3). Si las imágenes persisten y no se modifican, está indicada la laparotomía ante la elevada sospecha que pueda ser un tumor. La importancia de la combinación de las pruebas de imagen reside en que la resección quirúrgica en el pseudocarcinoma sólo estaría indicada en caso de estenosis severa como era nuestro caso o sangrado persistente que comprometa la vida, mientras que cuando se trata de un cáncer colorrectal el tratamiento quirúrgico estaría claramente indicado.

D. Morales García, J. M. Bernal Marco[1] y A. Naranjo Gómez

Servicio de Cirugía General y de Aparato Digestivo. [1]Servicio de Cirugía Cardiovascular. Hospital Universitario Marqués de Valdecilla. Santander

Bibliografía

1. Kilpatrick ZM, Farman J, Yesner R, Spiro HM. Ischemic proctitis. J Am Assoc 1968; 205: 64-70.
2. Pla Martí V, Alos Company R, Ruiz Carmona MD, Solana Bueno A, Roig Vila JV. Experiencia y resultados en el tratamiento quirúrgico y conservador de la colitis isquémica. Rev Esp Enferm Dig 2001; 93: 501-4.
3. Brandt LJ, Katz HJ, Wolf EL, Mitsudo S, Boley SJ. Simulation of colonic carcinoma by ischemia. Gastroenterology 1985; 88: 1137-42.
4. Jeck T, Sulser H, Heer M. Local ischemia causes carcinoma-like changes of the rectum. Dis Colon Rectum 1996; 39: 1026-30.
5. Lee HH, Agha FP, Owyang C. Ischemic colitis masquerading as colonic tumor: an unusual endoscopic presentation. Endoscopy 1986; 18: 31-2.