

Cartas al Director

Actinomicosis esofágica como causa de hemorragia digestiva alta

Palabras clave: Actinomicosis esofágica. Hemorragia digestiva alta.

Key words: Esophagus actinomycosis. Upper gastrointestinal bleeding.

Sr. Director:

Mujer de 80 años, con antecedentes de poliartrosis y en tratamiento con AINE. Ingresa por melenas y hematemesis. Mostraba estabilidad hemodinámica y buena coloración y perfusión, siendo el resto del examen físico normal. En la analítica destacaba una anemia normocítica con hemoglobina de 8,9 g/dl con coagulación y bioquímica normales. La gastroscopia mostraba en tercio medio esofágico una gran úlcera de 8 cm de longitud con bordes mamelonados, irregulares, de coloración azulada, con vaso visible en su tercio inferior de la que se tomaron biopsias (Fig. 1), siendo informada de tejido esofágico de granulación con presencia de múltiples colonias de *actinomyces* (Fig. 2). Una ecografía abdominal y una TC toraco-abdominal fueron normales y una ecoendoscopia evidenció una ulceración esofágica que afectaba a mucosa y submucosa sin aparente afectación transmural. Fue instaurado tratamiento con ampicilina intravenosa durante tres semanas, confirmándose en controles endoscópicos posteriores la reepitelización completa de la mucosa esofágica y la desaparición de los *actinomyces*.

La actinomicosis es una infección bacteriana crónica, habitualmente localizada y tendente a formar abscesos y fístulas. Siendo el *Actinomyces* un comensal en la cavidad oral y tubo digestivo, puede dar lugar a infecciones oportunistas cuya localización preferente es la cervicofacial (60% de los casos).

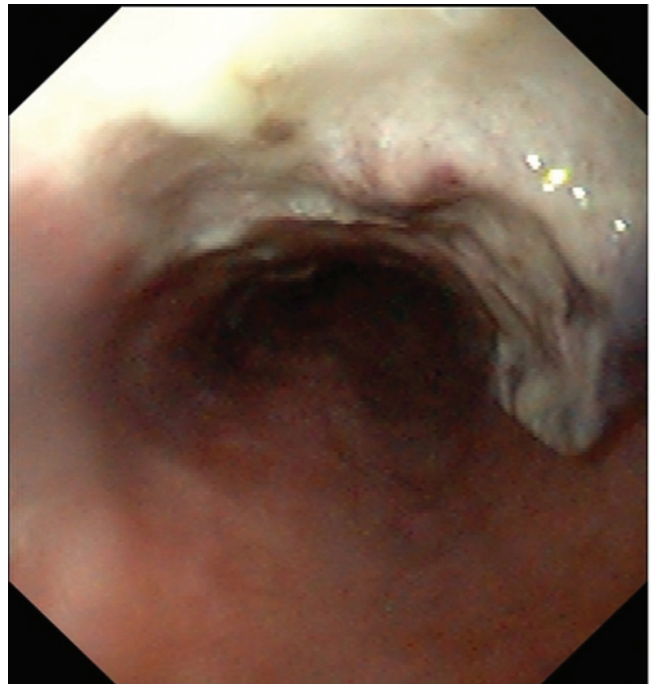


Fig. 1.-

En la mitad de los casos se encuentran factores o enfermedades predisponentes o asociadas (1,2) tales como: alcoholismo crónico, desnutrición, bronquitis crónica, tuberculosis, mal estado bucodental, bronquiectasias, etc., habiéndose descrito casos asociados a tumor broncopulmonar y tuberculosis pulmonar activa (3). Una vez establecida la infección contribuyen a su diseminación la inmunodepresión celular y la isquemia tisular.

La actinomicosis esofágica es una entidad muy infrecuente en inmunocompetentes (4). Presenta un curso subagudo y suele responder mal a antibióticos, siendo frecuente el desarrollo de complicaciones locales, como la fístula esofagotraqueal. En nuestra paciente no encontramos circunstancias favorecedoras

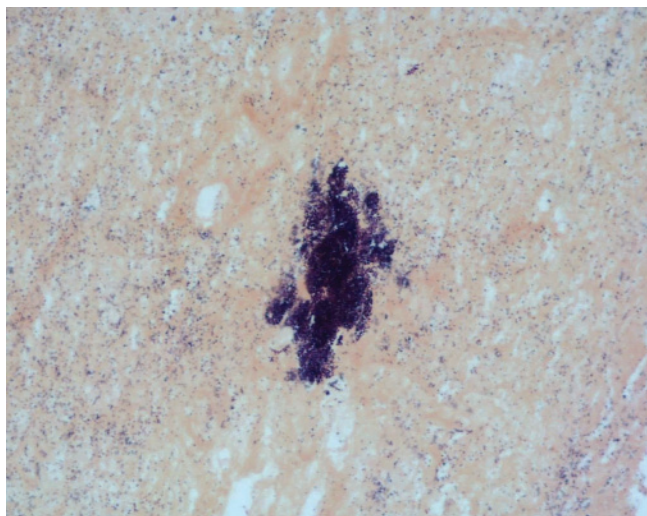


Fig. 2.

y el tratamiento médico determinó una evolución satisfactoria sin complicaciones. Es por lo demás infrecuente que esta infec-

ción se manifieste en forma de hemorragia digestiva como en el caso de nuestra paciente.

N. Fernández Moreno, E. Ubiña Aznar, R. Rivera Irigoin,
F. Fernández Pérez, G. García Fernández, C. de Sola Earle,
J. M. Navarro Jarabo, P. Moreno Mejías, A. Ibáñez Pinto,
A. Pérez Aísa y A. Sánchez Cantos

*Servicio de Aparato Digestivo. Hospital Costa del Sol.
Marbella. Málaga*

Bibliografía

1. Ibañez-Nolla J, Carratalá J, Cucurull X, Corbella, A, Oliveras. Actinomicosis torácica. *Enferm Infecc Microbiol Clin* 1993; 2 (8).
2. Brown JR. Human actinomycosis. A study of 181 subjects. *Human Pathol.* 1973; 4 (3): 319-30.
3. Stein CA, Ernest J, Stern M. Thoracic actinomycosis in a recent tuberculim converter. *Pediatric Infect Dis* 1983; 2: 52-5.
4. Casariego Z, Pérez H. Actinomycosis oral en un paciente VIH positivo. *Medicina Oral* 1997; 2: 132-4.