

## Cartas al Director

### Perforación intestinal: complicación inusual de la tuberculosis entérica que simulaba enfermedad de Crohn

*Palabras clave:* Tuberculosis intestinal. Perforación intestinal.

*Key words:* Intestinal tuberculosis. Intestinal perforation.

*Sr. Director:*

La tuberculosis intestinal (TI) es una entidad rara en los países occidentales, cuya incidencia se ha incrementado en los últimos 20 años.

El diagnóstico diferencial entre TI y enfermedad de Crohn (EC) es importante (1) ya que si se sospecha tuberculosis, se debe tratar con drogas antituberculosas de forma empírica, especialmente si se ha instaurado un tratamiento inmunosupresor para la EC.

Presentamos un caso aislado de TI complicada, cuyo diagnóstico inicial fue de EC.

Paciente de 19 años con síndrome de Down. Acude a urgencias al presentar dolor abdominal y febrícula de 2 meses de evolución.

—Exploración clínica: empastamiento en FID sin signos de peritonismo.

—Hemograma: Hb 11,4 g/dl, Hcto 39,5%, VCM 82,8 fl. Resto normal.

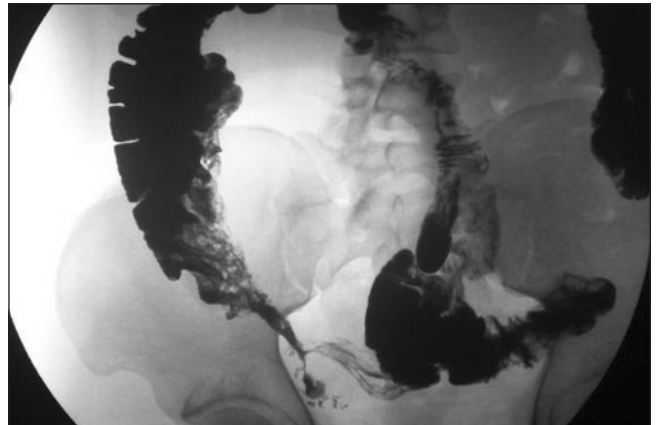
—Bioquímica: albúmina 3 g/dl (3,5-5), prot. totales 5,9 g/dl (6,5-8,5). PCR 9 mg/dl (0,1-0,5). VSG 99 ml/1ª hora. Resto normal.

—Rx tórax y abdomen: normal.

—Ecografía abdominal: marcado engrosamiento concéntrico del íleon terminal y ciego. Resto normal.

—Tránsito gastrointestinal (Fig. 1).

—Colonoscopia: ulceraciones parcheadas lineales en colon



*Fig. 1.* Tránsito gastrointestinal. Zona de estenosis de márgenes espiculados en yeyuno distal e íleon proximal. Íleon terminal, ciego y áreas parcheadas de colon ascendente con mucosa en empedrado, no colapsables con la compresión.

transverso y ascendente, con mucosa en empedrado. Disminución progresiva de la luz intestinal que impiden llegar a la válvula ileocecal.

—Anatomía patológica: colitis activa compatible con EC.

Ante el diagnóstico probable de EC se instaura tratamiento con 5-ASA y corticoides.

Al mes y medio reingresa por empeoramiento de la sintomatología: deposiciones blandas con escasa sangre, anorexia y picos febriles (39º).

—Hemograma: leucoc. 13.000  $\mu$ /l (82,2% N, 10,30% L, 5,7% M). Resto sin cambios.

—Bioquímica: sin cambios.

—Coprocultivo, hemocultivos y urocultivos: negativos.

—TAC abdominal: engrosamiento difuso de la pared del colon ascendente, ciego e íleon, con hipertrofia de la mucosa que protruye sobre la luz intestinal. Pequeñas adenopatías hipodensas pericólicas < 1 cm, y única paraaórtica izquierda de 1 cm con realce en anillo.

—Colonoscopia: extensa afectación de la mucosa del colon transversal y ascendente, con áreas de aspecto hipertrófico marmeladas que disminuyen la luz, junto con úlceras aftosas.

—Anatomía patológica: con Ziehl-Neelsen se identifican numerosos bacilos ácido alcohol resistentes (BAAR). Colitis activa: TI.

—Mantoux: positivo.

Ante estos hallazgos se suspenden los inmunosupresores, instaurándose drogas antituberculosas. La evolución es tórpida, apareciendo de forma brusca a los 13 días dolor abdominal agudo con signos de peritonismo.

—Cirugía: peritonitis generalizada. Numerosas adherencias y fístulas entre asas. Perforación de intestino delgado. Múltiples ganglios en mesenterio y mesocolon de 1 cm. Exéresis de 70 cm de intestino delgado y 20 cm de colon ascendente. Anastomosis término-terminal.

La localización más frecuente de la TI es la ileocecal. La afectación colónica es infrecuente (2). El diagnóstico suele ser difícil y hasta en 25% de los pacientes la Rx de tórax es normal. La técnica de elección es la colonoscopia y la biopsia (3). En la colonoscopia podemos encontrar úlceraciones en la mucosa, nódulos, pliegues mucosos edematosos, pseudopólipos, estrechamientos de la luz y estenosis (3). La presencia de úlceras aftosas orientan al diagnóstico de EC. Las biopsias deben ser tomadas de los márgenes de las ulceraciones, puesto que los granulomas son a menudo submucosos. El cultivo del material de biopsia puede incrementar el porcentaje de diagnóstico. La reacción de la cadena polimerasa obtenida de las biopsias por endoscopia son más sensibles que el cultivo o la tinción del bacilo. Entre las pruebas de imagen, la técnica de elección es la TC; aunque si bien es cierto no existe ningún hallazgo patognomónico (4). La extensa infiltración del peritoneo, omento y mesenterio —en la forma de engrosamiento de los pliegues peritoneales— y la coexistencia de líquido peritoneal de alta densidad, adenopatías con centro hipodenso y realce en anillo, y/o enteritis gastrointestinal que afecte a la región ileocecal, son hallazgos que favorecen el diagnóstico (5).

Como complicaciones citaremos la obstrucción intestinal, la hemorragia gastrointestinal, el síndrome de malabsorción, las fístulas y la perforación (6). Estas dos últimas, aunque infrecuentes, asientan en intestino delgado.

El tratamiento de elección son las drogas antituberculosas, reservándose la cirugía para las complicaciones.

Nuestro caso aporta una reflexión sobre la dificultad de diagnóstico de la TI, de difícil diagnóstico diferencial con la EC, y de las repercusiones que el retraso en su diagnóstico y/o instauración de un tratamiento inadecuado pueden conllevar para nuestros pacientes.

M. T. Fernández Sarabia, A. Cardenal Escarcena<sup>1</sup>,  
F. A. Roldán Lora, M. A. Rivero Cruz<sup>1</sup> y V. M. Encinas  
Tobajas

*Servicios de Radiodiagnóstico y <sup>1</sup>Medicina Interna.  
Hospital Don Benito-Villanueva de la Serena. Badajoz*

## Bibliografía

1. Chatzicostas C, Koutroubakis IE, Tzardi M, Roussomoustaki M, Prasopoulos P, Kouroumalis EA. Colonic tuberculosis mimicking Crohn's disease: case report. *BMC Gastroenterol* 2002; 2: 10.
2. Escame Díaz-Bonilla I, Gifre Bassols L, Segarra Medrano A, Solduga Forcada C, Torrents Odin C, Salas Caudevilla A. Localizaciones atípicas de la tuberculosis en el colon. *Rev Esp Enferm Dig* 1989; 75: 577-82.
3. Misra SP, Misra V, Dwivedi M, Gupta SC. Colonic tuberculosis: clinical features, endoscopic appearance and management. *J Gastroenterol Hepatol* 1999; 14: 723-9.
4. Balthazar EJ, Gordon R, Hulnick D. Ileocecal tuberculosis: CT and radiologic evaluation. *Am J Roentgenol* 1990; 154: 499-503.
5. Andronikou S, Welman CJ, Kader E. The CT features of abdominal tuberculosis in children. *Pediatr Radiol* 2002; 32: 75-81.
6. Sefr R, Rotterova P, Konecny J. Perforation peritonitis in primary intestinal tuberculosis. *Dig Surg* 2001; 18: 475-9.