

## Cartas al Director

### Quiste hidatídico fistulizado al colon

*Palabras clave:* Hidatidosis. Quiste. Fístula.

*Key words:* Hydatidosis. Cyst. Fistula.

*Sr. Director:*

Presentamos el caso de una mujer de 73 años con antecedentes de quiste hidatídico hepático y obstrucción intestinal debido a un plastrón abdominal con dos pequeños quistes hidatídicos en peritoneo en octubre de 2001. Entonces no se realizó ningún acto terapéutico dirigido al quiste hidatídico. Catorce meses después la paciente acudió por anorexia, pérdida de peso, dolor de costado derecho y vómitos. *Exploración física:* hepatomegalia y esplenomegalia. *Análisis de sangre:* hemoglobina 9,3 g/dl, 616.000 plaquetas, albúmina 2,4 g/dl, GGT 82 UI/l, FA 237 UI/l. *Radiografía simple de abdomen:* gran calcificación lobulada de aspecto quístico con contenido aéreo sobre silueta hepática. *Gastroscopia,* sin hallazgos de interés. *Ecografía abdominal:* lesión quística calcificada de 8,5 cm de diámetro en lóbulo hepático derecho. *Enema opaco:* cavidad quística hepática que se rellena de contraste en comunicación con el colon a nivel del ángulo hepático. Se realizó una colonoscopia para excluir una neoplasia de colon causante de la fístula. En ángulo hepático se identificó una estructura pétreo semiesférica negruzca a cuyo interior se pudo acceder por una escotadura apreciándose la superficie interior también negra, recubierta por un líquido blanco que podría corresponder a pus y restos de contraste y zonas más sanguinolentas. *TC abdominal (Fig. 1):* hipertrofia de lóbulo hepático derecho, cavidad quística de 8 cm con pared calcificada con aire intra y perilesional, extenso infiltrado de partes blandas hipercaptante en los espacios retroperitoneales compatible con proceso infeccioso. La paciente rehusó la cirugía o punción y recibió tratamiento antiparasitario y antibiótico intravenoso con

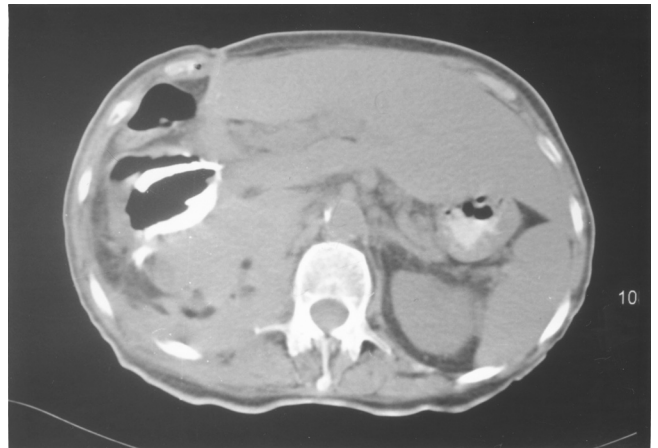


Fig. 1.

mejoría clínica y buena evolución 6 meses después del alta. La rotura y la infección son las complicaciones más frecuentes de la enfermedad hidatídica. La perforación se suele producir en la vía biliar, pulmón o peritoneo (1). Sólo se han descrito casos aislados de perforación al colon (2-5). Puede ser un proceso subagudo o una emergencia vital por reacción anafiláctica.

L. Fernández Salazar, V. Matas Gómez<sup>1</sup>, J. Calabia del Campo<sup>1</sup>, C. Abril Vega<sup>2</sup>, M. Bombín Mínguez<sup>2</sup>

*Servicios de Aparato Digestivo, <sup>1</sup>Radiología y <sup>2</sup>Cirugía General. Hospital Clínico. Valladolid*

### Bibliografía

1. Marti-Bonmati L, Serrano FM. Complications of hepatic hydatid cysts: Ultrasound, computed tomography and magnetic resonance diagnosis. *Gastrointestinal Radiology* 1990; 15: 119-25.
2. Núñez Puertas A, Gago Romón P, Sales Ferrer R, García Abril JR. Gas en hipocondrio derecho. Su significación clínica. *Rev Esp Enferm Dig* 1973; 40: 615-32.

3. Ortiz H, Carmona JA, Pérez-Cabañas I. Colohepatic fistula due to hydatid disease. Report of a case. *Dis Colon Rectum* 1988; 31: 546-7.
4. Puras A, Fernández L, Gómez A, Roig J, Rodríguez S, Campos A. Hidatidosis peritoneal fistulizada a sigma. *Rev Esp Enferm Dig* 1989; 75: 403-5.
5. Lo Casto A, Salerno S, Grisanti M, Mastrandrea G. Hydatid cyst of the liver communicating with the left colon. *Br J Radiol* 1997; 70: 650-1.