

Cartas al Director

Adenoma hepático gigante en varón de 64 años

Palabras clave: Adenoma hepático. Anticonceptivos hormonales orales.

Key words: Hepatic cell adenoma. Oral contraceptives.

Sr. Director:

El adenoma hepático es un tumor benigno que asienta sobre un hígado histológicamente normal o casi normal. Su frecuencia es baja y se sitúa por detrás del hemangioma, que es el tumor benigno hepático más frecuente. Su incidencia se ha visto aumentada en los últimos años en relación con el consumo de anticonceptivos hormonales. Otros factores posiblemente asociados son la diabetes mellitus, la toma de esteroides anabólicos, el embarazo, la glucogenosis tipo 1 y 3 y la galactosemia (1,2). Es un tumor bien delimitado del tejido hepático que lo circunda, el estudio histológico revela un tumor compuesto por células dispuestas en cordones y que recuerda la arquitectura normal hepática. Presentamos el caso de un paciente varón diagnosticado de adenoma hepático gigante.

Se trata de un varón de 64 años sin antecedentes personales de interés, que no toma ningún fármaco ni productos de herboristería. Consulta por dolor abdominal localizado en hipocondrio derecho, de 3-4 días de evolución, continuo y de intensidad leve pero progresiva. El dolor no se relaciona con la ingesta y no presenta síndrome constitucional acompañante. A la exploración destaca una hepatomegalia de 4-5 cm por debajo del reborde costal, de consistencia dura y no dolorosa a la presión. La analítica presentaba un patrón de citólisis leve con colostasis disociada: ALT 73, AST 69, FA 146, GGPT 119 y bilirrubina total 1,68. El resto de la bioquímica, hemograma, perfil lipídico, velocidad de sedimentación, proteinograma, coagulación y marcadores de VHB y VHC fueron normales. Los marcadores

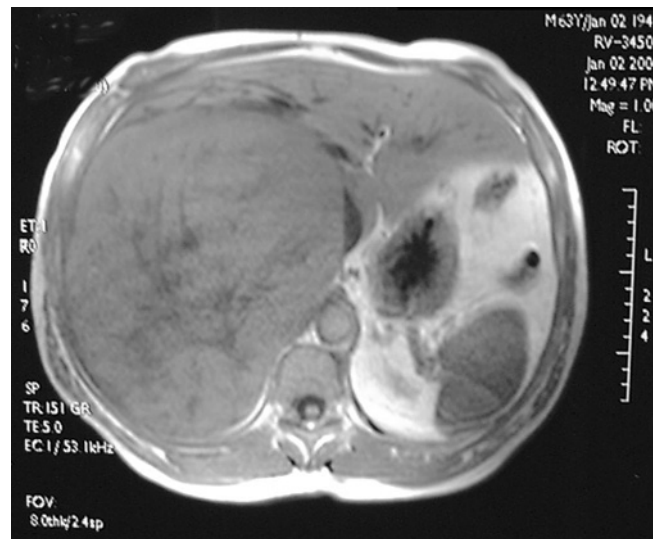


Fig. 1. Resonancia vascular hepática: se observa lesión ocupante de espacio de aproximadamente 20 x 10 cm, de contornos bien definidos y fina cápsula periférica.

tumorales (antígeno carcinoembrionario, alfafetoproteína y CA-19.9) fueron también normales. Se le practicó una ecografía abdominal que reveló una lesión ocupante de espacio (loe) de aproximadamente 20 cm, localizada en lóbulo hepático derecho (LHD), heterogénea, que desplaza medialmente el riñón derecho y la vena suprahepática derecha. La radiografía de tórax fue normal. La tomografía axial computerizada objetivó una gran masa que ocupaba prácticamente todo el LHD, de densidad heterogénea con zonas de necrosis en su interior, que desplaza caudalmente el polo superior del riñón derecho sin planos de clivaje con el mismo, anteriormente desplaza y comprime la cava inferior y la arteria hepática y medialmente la cabeza del páncreas, el duodeno y el tronco celiomesentérico; el resto del LHD y segmento IV no presentan hallazgos significativos. Posteriormente se le practicó una resonancia vascular hepática que objetivó una imagen de loe de 20 x 10 x 15 cm de

contornos bien definidos con fina cápsula periférica, muy heterogénea con importante hipervascularización arterial tumoral y con un eje esplenoportal normal (Fig. 1).

Ante los hallazgos de tumor hepático en paciente sin antecedentes de hepatopatía conocida y sobre un hígado aparentemente normal, se decidió realizar biopsia hepática ecodirigida y estudio anatomopatológico que fue informado como adenoma hepático, por lo que se remitió al Servicio de Cirugía para tratamiento quirúrgico.

El adenoma hepático es raro en la población general, observándose una mayor frecuencia en mujeres, principalmente en los últimos años en los que ha habido una generalización de la toma de anticonceptivos hormonales orales (ACHO) (3-5), si bien es cierto que su proporción de estrógenos ha variado mucho desde su introducción en la práctica clínica habitual. Existen casos descritos en la literatura de posible regresión tras la suspensión de los ACHO (6). Podría existir una predisposición genética con respecto a la aparición de adenoma hepático.

La mayoría de los adenomas no producen ningún síntoma hasta que alcanzan un tamaño considerable, siendo encontrados, en ocasiones, como hallazgo casual al realizar una técnica de imagen por otro motivo o en el curso de una intervención quirúrgica (7). Es rara, pero grave, la rotura del tumor que produciría un hemoperitoneo y requeriría una laparotomía de urgencia.

La degeneración maligna, aunque rara, está descrita en la literatura (8).

El tratamiento consiste en la exéresis del tumor. En los de gran tamaño puede ser necesario practicar una lobectomía hepática.

J. M. Huguet, R. Cors, I. Bort, E. Rodríguez, P. Carbonell,
C. González, M. Diago y E. Medina

*Servicio de Patología Digestiva. Sección de Hepatología.
Consortio Hospital General Universitario. Valencia*

Bibliografía

1. Edmonson HA, Enderson B, Benton B. Liver-cell adenomas associated with use of oral contraceptives. *N Engl J Med* 1976; 294: 470-5.
2. Nagomery DM. Bening hepatic tumors, focal nodular hyperplasia and hepatocellular adenoma. *World J Surg* 1995; 19: 13-9.
3. Rooks JB, et al. Epidemiology of hepatocellular adenoma. The role of oral contraceptive use. *JAMA* 1979; 242 (7): 644-8.
4. Sabrina Leal M, et al. Hepatic adenomas and oral contraceptives. Report of two cases and review of the literature. *Med Clin (Barc)* 1979; 73 (6): 234-8.
5. Jiménez Garrido MC, et al. Hepatic adenoma and oral contraceptives. *Rev Esp Enferm Dig* 1984; 65 (1): 71-5.
6. Buhler H, et al. Regresion of liver cell adenoma. A follow-up study of three consecutive patients after discontinuation of oral contraceptive use. *Gastroenterology* 1982; 84 (2): 775-82.
7. Garrido A, et al. Adenoma hepático gigante no relacionado con el consumo de anticonceptivos orales. *Gastroenterol Hepatol* 2003; 26 (10): 664-7.
8. Gyoffy E, et al. Transformation of hepatic cell adenoma to hepatocellular carcinoma due to oral contraceptive use. *Ann Intern Med* 1990; 110: 489-93.