

## Cartas al Director

### Rotura de colon durante una colonoscopia secundaria a la torsión de un apéndice epiploico

*Palabras clave:* Colonoscopia. Apéndice epiploico. Iatrogenia. Perforación de colon.

*Key words:* Colonoscopy. Epiploic appendix. Iatrogeny. Colonic perforation.

*Sr. Director:*

La endoscopia representa hoy día la mejor técnica de la que actualmente dispone el médico para el diagnóstico y seguimiento de las enfermedades del intestino grueso, para la prevención del cáncer de colon, y para el tratamiento de un variado número de lesiones. La incidencia de perforación iatrogénica por colonoscopia es más común tras una colonoscopia terapéutica (1,2) (oscila entre el 0,15 y el 2,14% según las series publicadas) que diagnóstica (aproximadamente 1 por cada 2.000 exploraciones), aunque la colonoscopia diagnóstica generalmente ocasiona grandes perforaciones que más frecuentemente requieren tratamiento quirúrgico (3,4). El tratamiento conservador puede ser válido en un grupo seleccionado de pacientes, fundamentalmente en aquellos asintomáticos o con una peritonitis localizada sin signos de sepsis (5).

Presentamos el caso de una paciente de 62 años con dos ingresos previos por hemorragia digestiva baja con gastroscopia y colonoscopia negativas. Se decide realizar una enteroscopia de doble balón con introducción anal bajo sedación. Durante la exploración y tras introducir el endoscopio sin sobretubo por vía anal, este se desplazó de manera brusca a través de una dehiscencia de la pared del colon localizada a unos 20 cm de margen anal, visualizándose grasa mesentérica y estructuras in-

traperitoneales, motivo por el cual se suspendió la exploración y se avisó al cirujano de guardia. La paciente fue intervenida con carácter urgente, realizándose laparotomía media infraumbilical, hallando escaso líquido libre de aspecto hemático y un asa sigmoidea a nivel pélvico con una rotura de menos del 50% del diámetro del asa. En la vecindad se objetivó un apéndice epiploico torsionado y necrosado de 3 x 2 cm de tamaño que al parecer estaba adherido a la serosa del sigma y habría fijado el asa a la zona pélvica (Fig. 1). Dado el tamaño de la rotura, el poco tiempo transcurrido desde su aparición y la ausencia de contaminación o peritonitis asociada, se realizó cierre primario del defecto previo refrescamiento de los bordes. La evolución posterior fue satisfactoria, siendo alta al 5º día del postoperatorio.

Hay tres categorías de factores que pueden predisponer a una perforación iatrogénica del colon (1): pérdida de movilidad del colon, debilidad preexistente de la pared del colon y factores dependientes del endoscopista. La movilidad disminuida o la excesiva angulación del colon pueden ser resultado de una

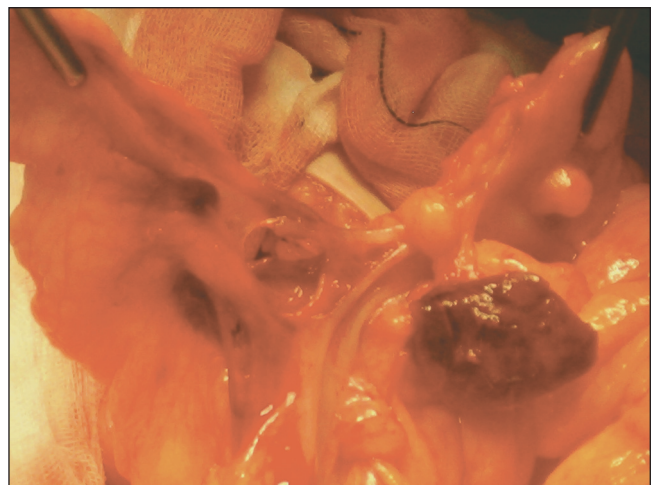


Fig. 1.- Apéndice epiploico necrosado en la vecindad de la zona de rotura.

cirugía previa, adherencias, divertículos, neoplasias, radiación, proceso infeccioso o inflamatorio. Cuando la mucosa colónica es anormal o existe una curva que condiciona un cierre de la luz con una movilidad disminuida, el efecto presivo es exagerado. Esto es especialmente frecuente en pacientes con adherencias por procesos pélvicos inflamatorios previos o intervenciones previas sobre dicha zona. El sitio más frecuente de perforación mecánica es el colon sigmoide intraperitoneal, debido a su redundancia, tortuosidad, propensión a la diverticulosis y adherencias secundarias a intervenciones o procesos inflamatorios pélvicos previos (2). La apendagitis aguda (cuadro clínico producido por la torsión, isquemia o inflamación de los apéndices epiploicos) (6) se considera una patología infrecuente, pero probablemente es más común de lo mencionado en las publicaciones. Esto se explica por la espontánea resolución del cuadro clínico que a veces lleva al paciente a no consultar (el dolor generalmente desaparece espontáneamente o con analgesia en menos de dos semanas, siendo innecesaria la cirugía en la mayoría de los casos) y por un cierto desconocimiento de esta entidad tanto de punto de vista clínico como del diagnóstico por imágenes.

Pensamos que en nuestro caso el mecanismo más probable de rotura de colon no fue la impactación del extremo distal del endoscopio, sino la sobrepresión debida a la insuflación y/o introducción del cuerpo del endoscopio en un asa rígida, dado que durante la introducción se veía perfectamente la luz del colon sin angulaciones y en un momento dado el endoscopio pasó bruscamente a cavidad peritoneal (primero el cuerpo del endoscopio, seguido de su extremo distal). El pequeño calibre del endoscopio (8,5 mm) apoyaría esta teoría. Así pues se demuestra que la necrosis secundaria a la torsión de un apéndice epiploico

y sobre todo el proceso inflamatorio asociado puede condicionar la adherencia de asas intestinales y las consiguientes complicaciones que pueden derivarse, dentro de las cuales debemos considerar la rotura de un asa fija durante la realización de una colonoscopia.

P. del Pozo, Ramón Lirón, E. Pérez-Cuadrado<sup>1</sup>, A. Campillo-Soto, B. Flores, J. Miguel-Perelló, J. G. Martín, A. Moreno y J. L. Aguayo

*Servicios de Cirugía General y Digestivo y <sup>1</sup>Aparato Digestivo.  
Hospital Morales Meseguer. Murcia.*

### Bibliografía

1. Putcha RV, Burdick JS. Management of iatrogenic perforation. *Gastroenterol Clin North Am* 2003; 32 (4): 1289-309.
2. Damore LJ, Rantis PC, Vernava AM, Longo WE. Colonoscopic perforations: etiology, diagnosis and management. *Dis Colon Rectum* 1996; 39: 1308-14.
3. Ker TS, Wasserberg N, Beart RW Jr. Colonoscopic perforation and bleeding of the colon can be treated safely without surgery. *Am Surg* 2004; 70 (10): 922-4.
4. Cobb WS, Heniford BT, Sigmon LB, Hasan R, Simms C, Kercher KW, et al. Colonoscopic perforations: incidence, management, and outcomes. *Am Surg* 2004; 70 (9): 750-7; discussion 757-8.
5. Fernández Cebrián JM, Morales V, Piniella F. Asymptomatic iatrogenic rectal perforation. *Rev Esp Enferm Dig* 1992; 82: 440-1.
6. De Castro García FJ, Santos Sánchez JA, García Ínigo P, Díez Hernández JC. Apendicitis epiploica. *Rev Esp Enferm Dig* 2006; 98 (2): 140-2.