



REVISTA DE LA SOCIEDAD ESPAÑOLA DEL DOLOR

www.elsevier.es/resed



ORIGINAL

Correlación clinicorradiográfica de la fibrosis epidural en el síndrome poslaminectomía mediante epidurografía

G. Cardona*, J.R. Hernández-Santos, S. Tenopala, A. Jiménez-Ramos, I.M. Narváz y J.C. Torres

Clínica del Dolor, Centro Médico Nacional 20 de Noviembre, ISSSTE, Colonia del Valle, México D.F., México

Recibido el 1 de febrero de 2010; aceptado el 10 de abril de 2010

Disponible en Internet el 4 de junio de 2010

PALABRAS CLAVE

Síndrome poslaminectomía;
Epidurografía;
Fibrosis epidural

Resumen

Introducción: La epidurografía es un recurso invasivo que evalúa deformidades y eventual ocupación del espacio epidural, además de ser un estudio fácilmente realizable, confiable, económico y que forma parte del algoritmo de manejo del síndrome poslaminectomía.

Objetivo: Verificar si la localización y la extensión de la fibrosis epidural se correlacionan con el cuadro clínico presente en los pacientes con síndrome poslaminectomía.

Material y métodos: Se incluyó a 30 pacientes con diagnóstico de síndrome poslaminectomía lumbar divididos en dos grupos: grupo A (n=15) pacientes con lumbalgia y dolor neuropático del miembro pélvico unilateral y grupo B (n=15) pacientes con lumbalgia con dolor neuropático bilateral. En todos los pacientes se realizó el abordaje caudal bajo control fluoroscópico en decúbito prono con aguja Tuohy #17. La epidurografía se realizó inyectando medio de contraste ioversol al 63%, acetato de metilprednisolona y lidocaína al 2%. Se relacionó la localización de la fibrosis con el cuadro clínico además de valorar la intensidad del dolor utilizando la escala visual analógica previa al procedimiento a las 2 y a las 4 semanas de realizado este.

Resultados: Del total de la población, el 53,3% (16) tuvo correlación clinicorradiográfica, lo cual no se considera estadísticamente significativo ($p=0,259$). En relación con la evaluación de la escala visual analógica inicial se observó disminución significativa a las 2 semanas de realizado el procedimiento ($p=0,0001$).

Conclusión: La epidurografía diagnóstica no tiene utilidad al momento de intentar correlacionar el sitio de fibrosis epidural con la presentación clínica en los pacientes con síndrome poslaminectomía.

© 2010 Sociedad Española del Dolor. Publicado por Elsevier España, S.L. Todos los derechos reservados.

*Autor para correspondencia.

Correo electrónico: gbby_ch@hotmail.com (G. Cardona).

KEYWORDS

Post-laminectomy syndrome;
Epidurography;
Epidural fibrosis

Clinical/radiography correlation of epidural fibrosis in postlaminectomy syndrome by epidurography**Abstract**

Introduction: Epidurography is an invasive technique that evaluates deformities and eventual occupation of the epidural space, besides being easy to perform, reliable and inexpensive, is part of the management algorithm of post laminectomy syndrome.

Objective: To verify whether the location of epidural fibrosis correlates with the clinical picture present in patients with post-laminectomy syndrome.

Material and methods: We included 30 patients with a diagnosis of lumbar post-laminectomy syndrome, divided into two groups: Group A (n=15) patients with low back pain and neuropathic unilateral pelvic limb pain, Group B (n=15) patients with low back and bilateral neuropathic pain. The procedure was performed in prone position by fluoroscopic caudal approach. The epidurography was performed by injecting contrast medium Ioversol 63%, methylprednisolone acetate and lidocaine 2%. We associated the location of the fibrosis with the clinical picture and assessed pain intensity using a visual analogue scale (VAS) before the procedure, at 2 and 4 weeks afterwards.

Results: Of the total population, 53.3% (16) correlated the clinical/radiographic picture, this was not statistically significant ($p=0.259$). In relation to the initial VAS, there was a significant decrease at 2 weeks of performing the procedure ($p=0.0001$).

Conclusion: The diagnostic epidurography was not useful when attempting to correlate the site of epidural fibrosis with the clinical presentation in patients with post-laminectomy syndrome.

© 2010 Sociedad Española del Dolor. Published by Elsevier España, S.L. All rights reserved.

Introducción

Las adherencias epidurales pueden ser originadas por procedimientos quirúrgicos secundarios principalmente a hemorragia en el espacio epidural o por formación de cicatrices e incluso por la severidad de la respuesta inflamatoria producida por una lesión¹.

El espacio epidural se extiende desde el foramen magno hasta el sacro. El saco dural se encuentra limitado por el ligamento longitudinal posterior anteriormente, por el ligamento amarillo y el periostio de las láminas posteriormente y los pedículos y forámenes lateralmente. Las dimensiones del espacio epidural posterior varían 2 mm en la región cervical, 3–4 mm a nivel torácico y 4–6 mm en la región lumbar, volviéndose más estrecho a partir de L4–S2. El espacio epidural contiene el tejido conjuntivo laxo areolar, la grasa semilíquida, los vasos linfáticos, las arterias, los plexos venosos y las raíces nerviosas que salen a través de los agujeros intervertebrales. Asimismo, en el espacio epidural se presenta la *placa dorsal media* que puede separar completamente el espacio epidural en dos compartimentos, derecho e izquierdo, que a veces puede dificultar la opacificación de la parte adecuada del espacio epidural^{2,3}.

Según la Asociación Internacional para el Estudio del Dolor, el *síndrome poslaminectomía* consiste en la aparición o la persistencia de dolor lumbar y/o radicular en un paciente que ha sufrido una operación en la columna para tratar un dolor de la misma distribución topográfica⁴. Se trata de un proceso de gran importancia clínica y económica por la elevada incidencia de este. Actualmente, en los países de nuestro entorno económico se operan cada año entre 50–160 pacientes por cada 100.000 habitantes. La persistencia de dolor significativo tras estas intervenciones

podríamos situarla en un 20 por 100 de los casos, lo que equivaldría a unos 40.000 casos de síndrome poslaminectomía al año. Los costos económicos son muy importantes, fundamentalmente por ausentismo laboral (más del 90 por 100 del total), aunque en los últimos años los costes económicos derivados del tratamiento médico de este problema están creciendo exponencialmente^{4,5}.

El síndrome poslaminectomía tiene varias causas, a veces difíciles de identificar en un caso concreto⁵. La fibrosis posquirúrgica es una de las causas clásicas que originan dolor persistente. No debe utilizarse como explicación principal, como a menudo se hace. Es bien sabido que prácticamente todos los pacientes operados de la columna desarrollan en mayor o menor grado imágenes de resonancia compatibles con fibrosis en el nivel intervenido y persisten asintomáticos.

En el síndrome poslaminectomía se pueden presentar dos grandes grupos de síntomas⁶:

1. Síntomas de afectación radicular, a veces irritativos y otras veces deficitarios, tanto procedentes de una sola raíz como de varias. Para su reconocimiento es necesaria una adecuada exploración clínica neurológica y frecuentemente su corroboración con estudios neurofisiológicos.
2. Síntomas de inestabilidad segmentaria lumbar que se manifiestan en forma de lumbalgia mecánica, es decir, que se exacerban con la carga (bipedestación y flexoextensión) y que se irradian a uno o a ambos miembros pélvicos^{7,8}.

La piedra angular en el control del dolor es mediante el uso de la medicación analgésica de acuerdo con la intensidad del dolor. Además de terapias coadyuvantes, tales como la terapia intervencionista, la relajación muscular,

el uso de esteroides y de cambios en los hábitos de vida (reposo, actividad física moderada, reducción de peso) con especial atención a la identificación y a la prevención de los factores de riesgo⁹.

La epidurografía lumbar es un procedimiento intervencionista de utilidad para evaluar a los pacientes con dolor lumbar que no presentan hallazgos clínicos relevantes y que cuentan con imágenes de resonancia magnética no concluyentes¹⁰. También está indicada en el manejo de los pacientes que sufren de radiculopatía¹¹ y en los pacientes con síndrome poslaminectomía con irritación posquirúrgica persistente sin respuesta a tratamientos conservadores^{12,13}. Este procedimiento evalúa las deformidades y la eventual ocupación del espacio epidural¹⁴ además de ser un estudio fácilmente realizable en cualquier centro hospitalario, económico y confiable para valorar el sitio y la extensión de la fibrosis en los pacientes con este diagnóstico¹⁵. Por lo que el objetivo del presente estudio fue verificar si la localización y la extensión de la fibrosis epidural se correlacionan con el cuadro clínico presente en los pacientes con diagnóstico de síndrome poslaminectomía.

Material y métodos

Previa autorización del comité de ética e investigación del Centro Médico Nacional 20 de noviembre del ISSSTE se incluyó en el estudio a 30 pacientes del Servicio de Clínica del Dolor con diagnóstico de síndrome poslaminectomía lumbar de ambos sexos con edades entre los 30–70 años, los cuales fueron divididos en dos grupos: grupo A (n=15) de pacientes con lumbalgia y dolor neuropático del miembro pélvico unilateral y grupo B (n=15) de pacientes con lumbalgia con dolor neuropático bilateral.

Se explicaron riesgos y posibles complicaciones del procedimiento y firmaron el consentimiento informado. Una vez en la sala de fluoroscopia se instalaron los elementos de monitoreo tipo II: brazaletes de presión arterial no invasiva, oximetría de pulso y electrocardiograma; se estableció un acceso venoso con venoclisis de solución fisiológica y catéter nasal con oxígeno suplementario a 3 l/min.

El paciente fue colocado en decúbito prono con un bulto bajo el abdomen y las extremidades inferiores ligeramente flexionadas con la finalidad de lograr una mejor exposición del hiato sacro¹⁶. La posición del hiato fue confirmada

mediante la palpación de los cuernos sacros y la imagen fluoroscópica anteroposterior y lateral.

Se realizó asepsia de región lumbosacra y colocación de campos estériles. Se infiltró la piel y el tejido subcutáneo con aguja hipodérmica 25G y 20 mg (2 ml) de lidocaína al 1%. Se insertó una aguja Tuohy 17G, y mediante vista fluoroscópica lateral y la inyección de medio de contraste se confirmó la adecuada posición de la aguja en el espacio epidural. La epidurografía se realizó inyectando 13 ml de medio de contraste ioversol al 63% (Optiray[®]), 80 mg (2 ml) de acetato de metilprednisolona y 100 mg (5 ml) de lidocaína al 2% con una imagen fluoroscópica anteroposterior continua.

En ambos grupos se evaluó la distribución del medio de contraste, el estado de la anatomía epidural y las raíces nerviosas así como la presencia y la distribución de la fibrosis (fig. 1) al momento de la epidurografía. Además, se valoró la intensidad del dolor según la escala visual analógica (EVA) (0=no dolor y 10=dolor insoportable) previa al procedimiento y se revaloró a las 2 y a las 4 semanas posterior a la realización de la epidurografía. Es importante mencionar que ambos grupos continuaron con el mismo tratamiento farmacológico antes, durante y después de la realización de la epidurografía.

Análisis estadístico

Se contrastaron estadísticamente las variables con el programa Statistica 7.0. Para variables continuas se utilizó media y desviación estándar. Se realizó estadística inferencial con la prueba de independencia Chi Cuadrada y la prueba exacta de Fisher, ANOVA de uno y dos factores para la correlación entre la fase del estudio y la presentación clinicorradiográfica, además de la prueba de comparación múltiple de Fisher, fijando el nivel de significancia con valor alfa menor a 0,05.

Resultados

Se incluyó a un total de 30 pacientes con diagnóstico de síndrome poslaminectomía, 21 pacientes del sexo femenino (70%) y 9 pacientes del sexo masculino (30%), con edad promedio de 55 años ($\pm 6,4$).

En relación con el resultado de la epidurografía, se encontró que en el grupo A, de un total de 15 pacientes, 10 (66,6%) tenían dolor en el miembro pélvico derecho, de

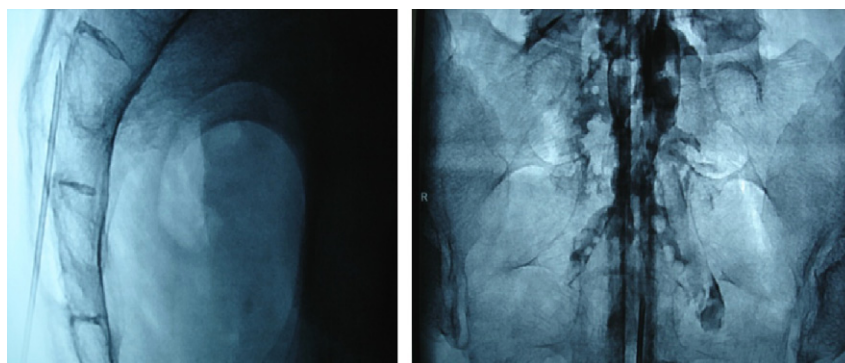


Figura 1 Epidurografía: vista lateral y anteroposterior.

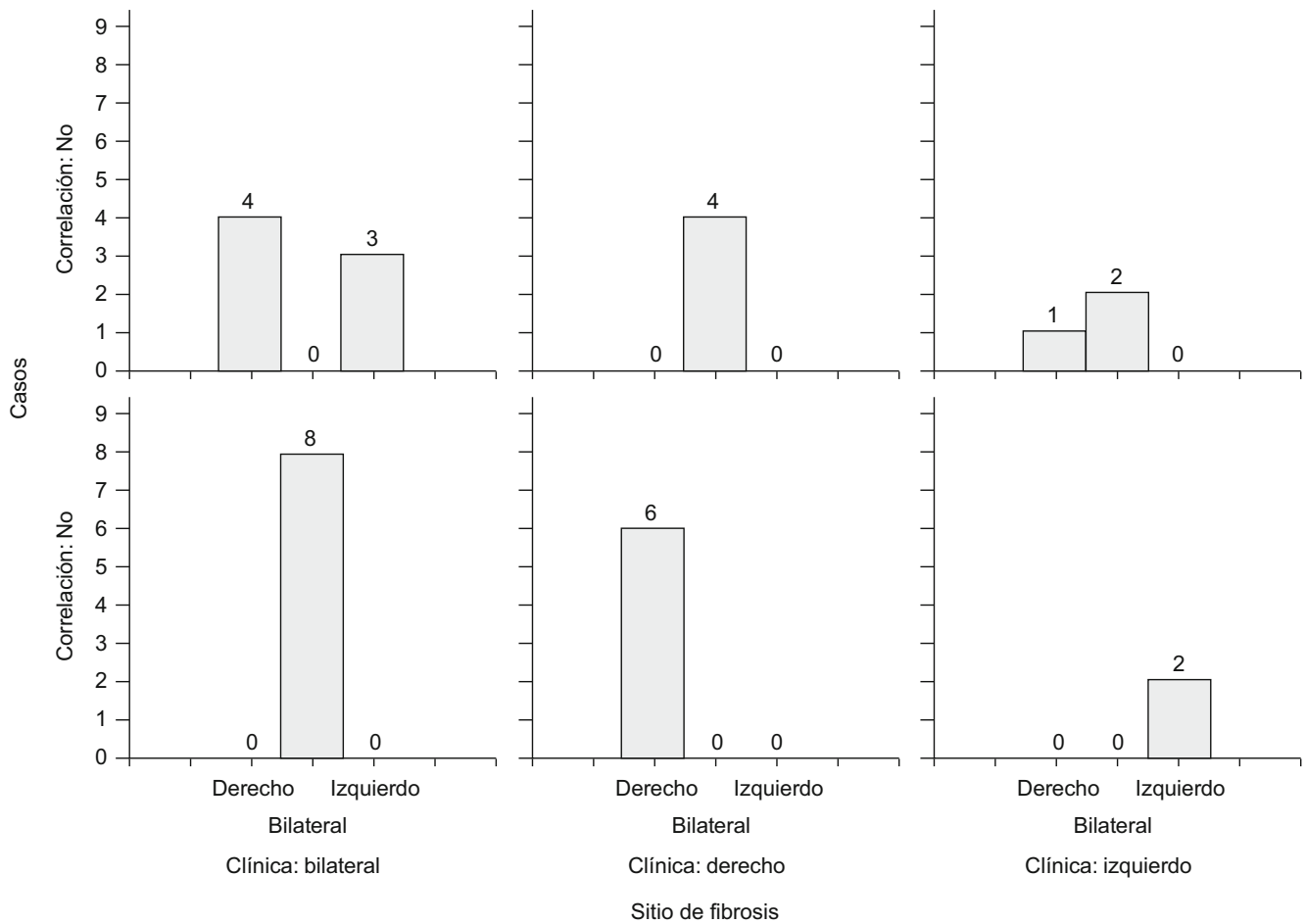


Figura 2 Muestra el sitio de fibrosis según la presentación clínica del síndrome.

Tabla 1 Correlación clinicorradiográfica de la fibrosis epidural (p=0,259)

Clínica	Sitio de fibrosis			Total
	Bilateral	Derecho	Izquierdo	
Bilateral	8 53,33%	4 26,67%	3 20,00%	15
Derecho	4 28,57%	6 54,55%	0 0,00%	10
Izquierdo	2 14,29%	1 9,09%	2 40,00%	5
Total	14 46,67%	11 36,67%	5 16,67%	30 100,00%

los cuales 4 (40%) mostraron fibrosis de distribución bilateral y 6 (60%) obstrucción al paso del medio de contraste del lado derecho, 5 (44,4%) del total de los pacientes de este grupo presentaron dolor en el miembro pélvico izquierdo, de los cuales 2 (40%) mostraron fibrosis bilateral, 1 (20%) del lado derecho y 2 (40%) del lado izquierdo.

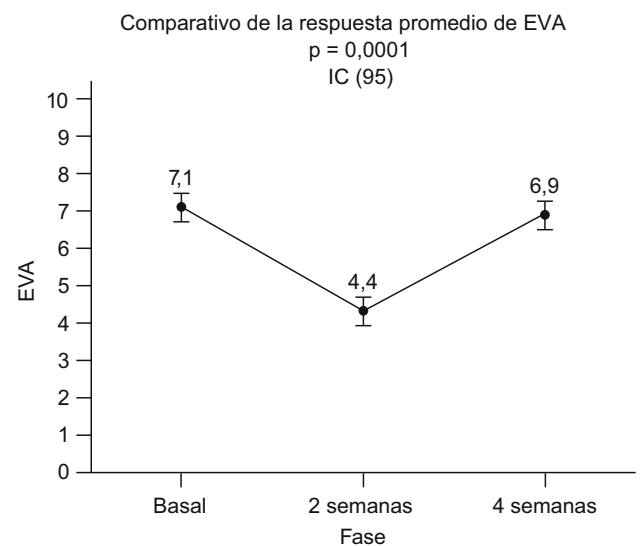


Figura 3 Comparación de la escala visual analógica en las diferentes fases del estudio.

En el grupo B, de un total de 15 pacientes, 8 (53,3%) mostraron fibrosis bilateral, 4 (26,6%) derecha y 3 (20%) obstrucción del lado izquierdo.

Se encontró una correlación clinicorradiográfica de ambos grupos del 53,3% (fig. 2), demostrando al evaluar los resultados que no existe correlación estadísticamente significativa (tabla 1) entre el sitio de fibrosis y la presentación clínica del síndrome ($p=0,259$).

En relación con la evaluación de la intensidad del dolor mediante la EVA, se demostró que existe mejoría clínica importante del dolor a las 2 semanas, la cual es estadísticamente significativa ($p=0,0001$) en comparación con la basal, aunque a la evaluación de la EVA a las 4 semanas ya no existe diferencia significativa con respecto a la basal ($p=0,369$) (fig. 3).

Discusión

En 1987, Stewart¹⁷ et al reportaron que la epidurografía es una herramienta útil para el depósito de medicamento en el espacio epidural, ya que confirma la adecuada colocación de la aguja y la afección anatómica subyacente. Por su parte, Fredman^{18,19} resalta la importancia del uso de la fluoroscopia en el síndrome poslaminectomía debido a que puede verificar el acceso al terreno patológico; además, comenta que el abordaje caudal al realizar la epidurografía disminuye el número de intentos para acceder al espacio epidural en comparación con el abordaje interlaminar lumbar.

En apoyo a lo anterior, encontramos que Blake¹ et al realizaron la administración epidural de esteroides en 5.334 pacientes mediante epidurografía demostrando que es una técnica terapéutica segura con baja incidencia de complicaciones y que es un procedimiento que no requiere de sedación o monitoreo especial, información que concuerda con los hallazgos durante la realización de nuestro estudio debido a que no fueron documentadas complicaciones durante el desarrollo del procedimiento. Para 2004, Kenneth²⁰ mediante fluoroscopia se encargó de verificar la distribución de medio de contraste por vía interlaminar en el espacio epidural encontrando que sin motivo aparente el fluido se distribuía de forma unilateral hasta en el 84% de los casos y de forma bilateral en el 16% de los casos con cierta predisposición a la distribución cefálica, lo cual nos hace reflexionar acerca del beneficio diagnóstico de la epidurografía y de la distribución del medio de contraste.

Con respecto al beneficio terapéutico, Manchikanti²¹ et al obtuvieron alivio del dolor en el 60–70% de los pacientes con síndrome poslaminectomía, sin que hubiera diferencias significativas entre utilizar lidocaína y corticoides o solo lidocaína. En nuestro estudio fueron administrados lidocaína y esteroides de depósito logrando mejoría clínica en el 100% de los pacientes al evaluarlos a las 2 semanas de realizado el procedimiento. La evidencia del tratamiento del dolor del síndrome poslaminectomía y en la estenosis de canal es limitada. Conn²² et al realizaron una revisión sistemática sobre la infiltración epidural caudal con o sin corticoides en el tratamiento del dolor crónico secundario a hernia discal lumbar o a radiculitis en el síndrome poslaminectomía lumbar, estenosis espinal y dolor discógeno sin hernia discal o radiculitis. En dicha revisión determinaron que la infiltración epidural caudal en el tratamiento de la lumbalgia secundaria al síndrome poslaminectomía lumbar

y a la estenosis espinal fue eficaz con unos NE II-1 y II-2, respectivamente²³, resultados compatibles a los obtenidos en nuestra investigación.

Conclusiones

La epidurografía diagnóstica no tiene utilidad al momento de intentar correlacionar el sitio de fibrosis epidural con la presentación clínica en los pacientes con síndrome poslaminectomía, lo que nos plantea un interrogante con respecto al origen del dolor, que podría tratarse de otra etiología, como aracnoiditis, que en estudios posteriores se tendrá que corroborar.

Desde el punto de vista terapéutico, demuestra beneficio a corto plazo con la administración de esteroides de depósito.

Conflicto de intereses

Los autores declaran no tener ningún conflicto de intereses.

Bibliografía

1. Blake A. Epidurography and therapeutic epidural injections: Technical considerations and experience with 5334 cases. *AJNR Am J Neuroradiol.* 1999;20:697–705.
2. Del Pozo C. Dolor por cirugía fallida de la espalda. *Medicina del dolor.* Barcelona: Masson S. A.; 1997. p. 299–308.
3. North RB. Chronic low back pain and failed back surgery syndrome. *Neurosurgical management of pain.* Nueva York: Springer-Verlag; 1997. p. 340–9.
4. Cherkin DC, Deyo RA, Loesser JD, Bush T, Waddell G. An international comparison of back surgery rates. *Spine.* 1994;19:1201–6.
5. Yong Hink K. The failed back syndrome: Personal opinions and experiences. *Chir Org Mov.* 1994;79:131–2.
6. Wilkinson HA. *The failed back syndrome.* Philadelphia: JB Lippincott; 1983.
7. Follet KA, Dirks BA. Etiology and evaluation of the failed back surgery syndrome. *Neurosurgery Quarterly.* 1993;3:40–59.
8. Pradeep J. Epidurography/epiduroscopy in pain management. *J Anaesth Clin Pharmacol.* 2004;20:239–44.
9. Choi YK, Barbella JD. Evaluation of epidurographic contrast patterns with fluoroscopic-guided lumbar interlaminar ventral epidural injection. *Pain Pract.* 2009;9:275–81.
10. Burton R. Epidurography and therapeutic epidural injection: Technical considerations. *J Anaesth Clin Pharmacol.* 2000;20:239–44.
11. Saberski LR, Kitahata LM. Persistent radiculopathy–epidural endoscopy. *J Anesth.* 1996;10.
12. Devulder J, Bogaert L, Moerman A, Rolly G. Relevance of adhesionolysis in failed back surgery patients. *Clin J Pain.* 1995; 11:80–90.
13. Fredman B, Ben Nun B, Zohar E. Epidural steroids for treating “failed back surgery syndrome”. *Anesth Analg.* 1999;88: 3667–3672.
14. Paul Halten H. Lumbar epidurography with metrizamide. *Radiology* October. 1980;137:129–36.
15. Yokoyama M. Correlation between the distribution of contrast medium and the extent of blockade during epidural anesthesia. *Anesthesiology.* 2004;100:1504–10.

16. Jankovic D, de Andrés J. Técnicas de analgesia y anestesia regional. 2.^a ed. Editorial Prado. 2003;39:287–301.
17. Stewart HD. Epidurography in the management of sciatica. *Br J Rheumatol*. 1987;26:424–9.
18. Rowlingson J. Epidural steroids in treating failed back surgery syndrome. *Anesth Analg*. 1999;88:240–2.
19. Fredman B. Epidural steroids for treating “failed back surgery syndrome” is fluoroscopy really necessary. *Anesth Analg*. 1999; 88:367–72.
20. Kenneth P. Fluoroscopic guided lumbar interlaminar epidural injections. *Pain Physician*. 2004;7:77–80.
21. Manchikanti L. Preliminary results of randomized, equivalence trial of fluoroscopic caudal epidural injections in managing chronic low back pain: Part 3. Post surgery syndrome. *Pain Physician*. 2008;11:817–31.
22. Conn A. Systematic review of caudal epidural injections in the management of chronic low back pain. *Pain Physician*. 2009;12:109–35.
23. Neira F. Revisión del tratamiento con corticoides en dolor de espalda según medicina basada en evidencia. *Rev Soc Esp Dolor*. 2009;16:352–69.