

Rev Soc Esp Dolor
2016; 23(3): 141-144

Radiofrecuencia pulsada sobre el nervio dorsal del pene: tratamiento eficaz para la neuralgia refractaria del pudendo

E. Rubio-Gil¹, M. A. Rodríguez-Navarro², M. García Muñoz¹, F. Meseguer Guaita¹, J. Alonso Castillo¹, I. Fernández Acien¹ y N. Marante Fuentes¹

¹Facultativo especialista de Anestesiología. Hospital Universitario Reina Sofía. ²Facultativo especialista de Anestesiología. Hospital Morales Meseguer. Murcia

Rubio-Gil E, Rodríguez-Navarro MA, García Muñoz M, Meseguer Guaita F, Alonso Castillo J, Fernández Acien I y Marante Fuentes N. Radiofrecuencia pulsada sobre el nervio dorsal del pene: tratamiento eficaz para la neuralgia refractaria del pudendo. *Rev Soc Esp Dolor* 2016;23(3):141-144.

ABSTRACT

Pudendal neuralgia is defined as a neuropathic pain syndrome, involving the dermatome and motor innervation of the pudendal nerve. Any point in its journey, from its origin to its terminal branches, is susceptible to varying levels of damage or injury. The location may be perineal pain, rectal or clitoral/penis area, presenting unilateral or bilateral. It is aggravated by sitting and diminishes or disappears when standing; usually respects people's sleep and may be associated with urinary or anal dysfunction, and even sex. There are multiple causes that can lead to involvement of the pudendal nerve, such as births, falls, direct hits and pelvic surgeries. This disease is a relatively common condition in chronic pain units. There are several therapies used, including drugs, pudendal nerve blocks, decompressive spinal surgery and neuromodulation posterior columns.

We report the case of a patient who, after undergoing radical prostatectomy, chronic pain consulted by continuous burning pain with lancinating type crisis penis right (territory of the pudendal) distal part and in which we apply on the nerve pulsed radiofrequency right dorsal penile obtaining a good result. There are several authors who have published successful treatments with pulsed radiofrequency to treat pudendal neuralgia of the nerve, but so far has not published any articles of pulsed radiofrequency of the dorsal nerves of the penis

Key words: Pudendal neuralgia, pulsed radiofrequency treatment, pudendal nerve.

RESUMEN

La neuralgia del pudendo se define como un síndrome doloroso neuropático, que involucra al dermatomo y a la inervación motora del nervio pudendo. Cualquier punto de su trayecto, desde su origen hasta sus ramificaciones terminales, es susceptible de sufrir diferentes grados de afectación o lesión. La localización del dolor puede ser perineal, rectal o en el área del clitoris/pene, presentándose de forma unilateral o bilateral; se agrava al sentarse y disminuye o desaparece al estar de pie; habitualmente respeta el descanso nocturno y puede asociarse a disfunción urinaria, anal e incluso sexual. Son múltiples las causas que pueden provocar la afectación del nervio pudendo, como partos, caídas, golpes directos y cirugías pélvicas.

Esta patología constituye una entidad relativamente frecuente en las unidades de dolor crónico. Son varias las terapias utilizadas, incluyendo fármacos, bloqueos nerviosos del pudendo, cirugía descompresiva y neuromodulación de cordones posteriores medulares.

Presentamos el caso de un paciente que, tras ser sometido a prostatectomía radical, consultó por dolor crónico continuo de tipo quemante junto a crisis lancinantes en parte distal derecha del pene (territorio del pudendo) y en el que aplicamos radiofrecuencia pulsada sobre el nervio dorsal derecho del pene obteniendo un buen resultado.

Son varios los autores que han publicado tratamientos exitosos con radiofrecuencia pulsada del pudendo para el tratamiento de la neuralgia de dicho nervio, pero hasta ahora no se ha publicado ningún artículo de radiofrecuencia pulsada sobre los nervios dorsales del pene.

Palabras clave: Neuralgia del pudendo, tratamiento de radiofrecuencia pulsada, nervio pudendo.

INTRODUCCIÓN

La neuralgia del pudendo es una entidad dolorosa, neuropática, que involucra al dermatomo y a la inervación motora del nervio pudendo teniendo como origen cualquier punto de su trayecto desde su origen hasta sus ramificaciones terminales (1). Así pues, el dolor puede ser perineal, rectal o en el área del clítoris/pene, pudiendo ser unilateral o bilateral, que se agrava al sentarse y disminuye o desaparece al estar de pie; habitualmente no suele presentarse al acostarse (pueden dormir) y puede asociarse a disfunción urinaria, anal e incluso sexual (2).

El nervio pudendo se origina en el plexo sacro, sus fibras derivan de las ramas ventrales de los nervios sacros segundo, tercero y cuarto (S2, S3, S4). Sus fibras producen inervación sensitiva (sensación de dolor, reflejos, etc.), motora y del sistema nervioso parasimpático. Pasa a través de los músculos coccígeo y piriforme (piramidal) y abandona la pelvis por la parte baja del agujero ciático mayor, cruza la espina del isquion y reingresa a la pelvis a través del agujero ciático menor. Acompaña a los vasos pudendos internos por encima y por delante de la pared lateral de la fosa isquiorectal, entrando en el canal pudendo de Alcock, medial al músculo obturador interno.

El nervio pudendo proporciona las ramas que forman los nervios rectales inferiores, y pronto se divide para formar dos ramas terminales: el nervio perineal y el nervio dorsal del clítoris o el nervio dorsal del pene (3).

Las tres ramas terminales poseen, en diferente proporción, fibras motoras, sensitivas y autonómicas. Por ello, su atrapamiento puede causar signos y síntomas de expresión en cualquiera de los tres ámbitos. En total se estima que el 30 % es autonómico y el 70 % es somático (50 % sensitivo y 20 % motor) (4).

El nervio dorsal del pene es la división más profunda del nervio pudendo. Este nervio acompaña a la arteria pudenda interna a lo largo de la rama del isquion, luego discurre hacia adelante a lo largo del margen de la rama inferior del pubis, entre las láminas inferior y superior de la fascia del diafragma urogenital. Al atravesar la lámina inferior, libera una rama que va hacia el cuerpo cavernoso del pene, y cruza hacia adelante en compañía de la arteria dorsal del pene, sobre el dorso del mismo, entre las capas del ligamento suspensorio, para terminar finalmente en el glande (Figura 1). El nervio dorsal del pene lleva los impulsos desde la piel del pene, prepucio, frenillo, glande y del conectivo del septo intercavernoso hasta la médula (5).

Son múltiples las causas que pueden provocar una neuralgia del nervio pudendo, como partos, caídas, golpes directos y cirugías pélvicas (6).

Han sido varias las terapias utilizadas en la neuralgia del pudendo, incluyendo fármacos, bloqueo y/o radiofrecuencia del pudendo, cirugía descompresiva y neuromodulación de los cordones posteriores medulares (7).

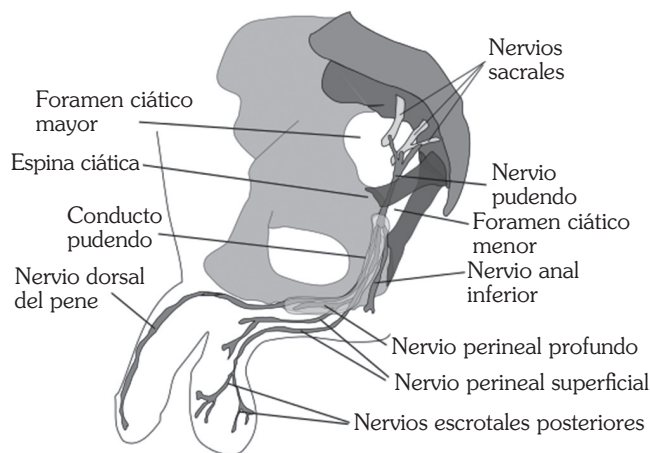


Fig. 1. Trayecto nervio pudendo.

Son varios los autores que han publicado tratamientos exitosos con radiofrecuencia pulsada del pudendo para el tratamiento de la neuralgia del pudendo (8), pero hasta ahora no se ha publicado ningún artículo de radiofrecuencia pulsada de nervios dorsales del pene.

Presentamos el caso de un paciente con dolor crónico a nivel del pene tras ser sometido a prostatectomía radical, tratado con éxito mediante radiofrecuencia pulsada aplicada sobre el nervio dorsal derecho del pene. La técnica se aplicó sin complicaciones ni efectos secundarios y resultó eficaz a corto y medio plazo en el alivio del dolor.

CASO CLÍNICO

Paciente de 72 años con antecedentes de hipertensión arterial, diabetes mellitus tipo 2 y fibrilación auricular que, tras ser sometido hace un año a prostatectomía radical abierta por adenocarcinoma de próstata, presenta dolor continuo de tipo quemante junto a crisis lancinantes en parte distal derecha del pene (correspondiente al territorio inervado por el nervio dorsal del pene), sin otra sintomatología acompañante, que no cede con tratamiento farmacológico (pregabalina 300 mg cada 12 h, oxcarbacepina 300 mg cada 12 h, tramadol 200 mg cada 12 h, clonazepan 2 mg cada 12 h y triptizol 25 mg cada 24 h), EVA 8/10. Ante la resistencia al tratamiento farmacológico, y dado que el paciente se encontraba en mala situación clínica por lo avanzado de su tumor, se desestimó la radiofrecuencia del pudendo, optando por una radiofrecuencia pulsada sobre los nervios dorsales del pene (tras bloqueo con anestésicos positivo previo) guiada por ecografía. Con el paciente en decúbito supino, se colocó la sonda ecográfica en la base derecha del pene en su cara ventral (Figura 2); tras infiltración subcutánea con mepivacaína al 2 % realizamos una punción ecoguiada en plano con una aguja Cosman electrode CR™ 23 G 6 cm

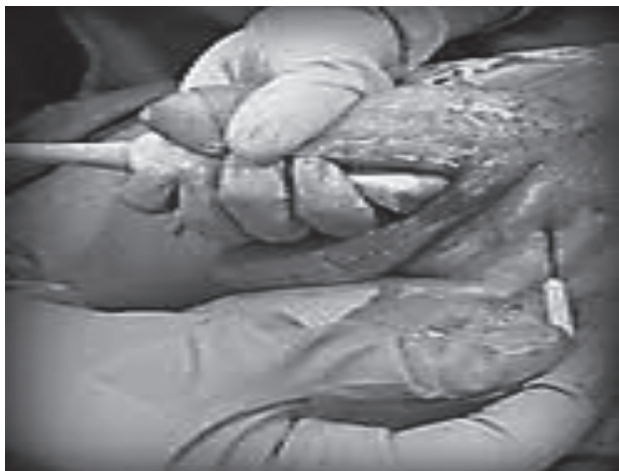

Fig. 2. Punción en plano ecoguiada.

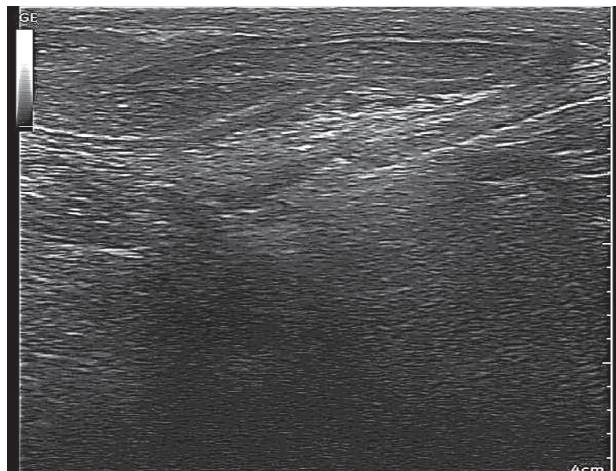


Fig. 3. Xonoanatomía del pene. Se visualiza la aguja en plano, debajo de la fascia de Buck. Observamos, los 2 cuerpos cavernosos, el cuerpo esponjoso, la uretra, la vena dorsal del pene y las arterias, no podremos visualizar los nervios, pero sabemos que discurren por debajo de la fascia de Buck en íntima relación con las arterias.

punta activa de 5 mm mediante abordaje latero-medial, depositando la aguja por debajo de la fascia de Buck, ya que los nervios dorsales del pene discurren por debajo de dicha fascia en íntima relación con las arterias dorsales del pene, hasta conseguir estimulación sensitiva a menos de 0,5 Hz en la zona correspondiente al área de dolor; se realizó radiofrecuencia pulsada a 45 voltios, 2 Hz, 20 ms, durante 8 minutos (Figura 3). El paciente no experimentó ninguna complicación durante el procedimiento ni en los meses siguientes.

Durante el periodo de seguimiento, que comprendió los seis meses siguientes, el paciente mantuvo un EVA 2, pudiendo iniciarse retirada de medicación.

DISCUSIÓN

Las lesiones quirúrgicas de nervios periféricos son complicaciones relativamente frecuentes, pudiéndose presentar en procedimientos urológicos, pero por la escasa sintomatología la mayoría de las veces pasan inadvertidas (9); una de ellas es la lesión del nervio pudendo o de sus ramas. La etiología puede ser variada, pero se pueden dividir en tres categorías: a) traumatismo directo del nervio por cauterización, sección o sutura; b) isquemia nerviosa por interrupción de la vascularización a nivel intrapélvico, como ocurre en la cirugía vascular, de aorta o en el trasplante renal, y c) compresión directa o indirecta del nervio por hematomas o por las valvas de los separadores. En la mayoría de los casos pueden intervenir varios mecanismos (9). Su diagnóstico es básicamente clínico y se confirma con la compresión del nervio pudendo en la electromiografía.

El tratamiento médico de la neuralgia del pudendo con fármacos neuromoduladores (carbamecepina, gabapentina, pregabalina, etc.) suele ser poco eficaz, siendo necesaria

la aplicación de procedimientos o técnicas intervencionistas para controlar o aliviar el dolor. La radiofrecuencia pulsada de nervios pudendos es una técnica útil en la neuralgia del nervio pudendo (8); aunque los efectos de la radiofrecuencia pulsada no han sido confirmados en nervios periféricos, varios autores han reportado que la mejora se debe a una activación de los sistemas inhibitorios descendentes noradrenérgico y serotoninérgico, y una inhibición de las fibras C excitatorias (10,11). Sin embargo, no siempre es posible su realización, ya sea por motivos técnicos o del paciente.

En nuestro caso, ante la imposibilidad de realizar radiofrecuencia sobre el pudendo, y dado que el área del dolor correspondía selectivamente al nervio dorsal del pene, optamos por la realización de radiofrecuencia pulsada del nervio dorsal del pene. Aunque la radiofrecuencia pulsada de los nervios dorsales ha sido utilizada con éxito en el tratamiento de la eyaculación precoz (12), hasta ahora no había sido utilizada para tratamiento del dolor peneano. Se trata de un procedimiento mínimamente invasivo, bien tolerado y con escasos efectos secundarios y, aunque son necesarios más estudios, se muestra como una alternativa segura, sencilla y eficaz para el tratamiento de dolores refractarios localizados a nivel del pene.

CORRESPONDENCIA:
Enrique Rubio Gil
erg90m@gmail.com

BIBLIOGRAFÍA

1. Hibner M, Desai N, Robertson LJ, Nour M. Pudendal neuralgia. *J Minim Invasive Gynecol* 2010;17(2):148-53.
2. Ramírez Rueda I, López-Marina V, Alcolea García RM, Rama Martínez T. Neuropatía pudenda: a propósito de un caso. *SEMERGEN* 2009;35(7):359-62.
3. Rouviere H. Anatomía Humana. vol. 2, tronco. Barcelona: Editorial Masson; 2000.
4. Itza Santosa F, Salinasb J, Zarzac D, Gómez Sanchad F, Allona A. Actualización del síndrome de atrapamiento del nervio pudendo: enfoque anatómico-quirúrgico, diagnóstico y terapéutico. *Actas Urol Esp* 2010;34(6):500-9.
5. Vozmediano R, Chicharro, Bonilla R. Recuerdo y actualización de las bases anatómicas del pene. *Arch Esp Urol* 2010;63(8):575-80.
6. Baurtant E, De Bisschop E, Vaini-elies V, Massonnat J, Aleman I, Buntinx J, et al. La prise en charge moderne des nevalgies pudendales. A partir d'une série de 212 patients et 104 interventions de décompression. *J Gynecol Obstet Biol Reprod (Paris)* 2003;32:705-12.
7. Benson J, Griffis K. Pudendal neuralgia, a severe pain syndrome. *American Journal of Obstetrics and Gynecology* 2005;192:1663-8.
8. Rhame EE, Levey KA, Gharibo CG. Successful treatment of refractory pudendal neuralgia with pulsed radiofrequency. *Pain Physician* 2009;12:633-8.
9. Palacios A, Eguíluz P, Heredero O, García J, Zancajo R, Cañada de Arriba F, et al. Neuropatía femoral bilateral tras prostatectomía radical abierta. A propósito de un caso. *Acta Urológica* 2009;26(1):57-60.
10. Hagiwara S, Iwasaka H, Takeshima N, Noguchi T. Mechanisms of analgesic action of pulsed radiofrequency on adjuvant-induced pain in the rat: Roles of descending adrenergic and serotonergic systems. *Eur J Pain* 2009;13:249-52.
11. Racz GB, Ruiz-López R. Radiofrequency procedures. *Pain Pract* 2006;6:46-50.
12. Basal S, Goktas S, Ergin A, Yildirim I, Atim A, Tahmaz L, et al. Novel treatment modality in patients with premature ejaculation resistant to conventional methods: The neuromodulation of dorsal penile nerves by pulsed radiofrequency. *J Androl* 2010;31(2):126-30.