

Rev Soc Esp Dolor
2017; 24(2): 105-107

Neuralgia del trigémino: nueva clasificación y tipificación diagnóstica para la práctica clínica y la investigación

DOI: 10/20986/resed.2016.3483/2016

Sr. Director:

El diagnóstico de la neuralgia del trigémino (NT) depende fundamentalmente de la descripción de los ataques de dolor patognomónico por parte de los pacientes (1). Por tanto, es necesaria una definición inequívoca de los rasgos característicos de la NT. Los criterios diagnósticos deben abarcar variantes del fenotipo clínico e incorporar la etiología de la NT. Sin embargo, los criterios existentes están plagados de inconsistencias terminológicas que comprometen la comunicación entre pacientes, médicos e investigadores.

La NT es una condición característica de dolor facial neuropático. Sin embargo, clasificar la NT como dolor neuropático basado en el sistema de clasificación de la Asociación Internacional para el Estudio del Dolor (IASP, *International Association for the Study of Pain*) se complica por el requisito de confirmar una lesión subyacente o una enfermedad del sistema somatosensorial (2). Este requisito es adecuado para las formas secundarias de NT, pero no se puede aplicar para la NT clásica, la forma más común de la neuralgia (3). La última versión de la Clasificación Internacional de las Cefaleas (ICHD, *International Classification of Headache Disorders*) crea dificultades similares al abandonar el término de NT sintomática para las afecciones provocadas por enfermedades neurológicas importantes, tales como tumores o esclerosis múltiple (4).

Estos retos diagnósticos obstaculizan el triaje de los pacientes con NT para la terapia y los ensayos clínicos, y dificultan el diseño de guías de tratamiento. En respuesta a estas deficiencias, la Academia Americana de Neurología (AAN, *American Academy of Neurology*) ha desarrollado recientemente una clasificación de la NT que se alinea con la nosología de otros trastornos neurológicos y de dolor neuropático (5). Así, han propuesto 3 categorías de diagnóstico:

- *NT clásica*: requiere la demostración de cambios morfológicos en la raíz del nervio trigémino a causa de una compresión vascular.
- *NT secundaria*: es debida a una enfermedad neurológica subyacente identificable (por ejemplo, un tumor del ángulo pontocerebeloso o la esclerosis múltiple).
- *NT de etiología desconocida* que se etiqueta de idiopática.

La NT es un dolor orofacial restringido a una o más ramas del nervio trigémino (Figura 1). Con la excepción de la NT causada por la esclerosis múltiple, el dolor afecta a un lado de la cara. Es de comienzo brusco y, por lo general, dura sólo unos pocos segundos (2 minutos como máximo). Los pacientes pueden informar de su dolor como algo que surge de forma espontánea, pero estos paroxismos de dolor siempre pueden ser desencadenados por estímulos mecánicos inocuos o por movimientos. Los pacientes generalmente no experimentan dolor entre los paroxismos. Si refieren dolor continuo adicional, en la misma distribución que los ataques de dolor paroxístico, se considera que tienen NT con dolor continuo (5).

Los autores proponen el siguiente sistema de evaluación de diagnóstico para la NT (Figura 2) (5).

Consideramos que esta clasificación de NT propuesta por la AAN define unos criterios que ofrecen precisión diagnóstica con el valor añadido de proporcionar un sistema de clasificación para el dolor neuropático. Esta clasificación está diseñada para su aplicación en las decisiones sobre el diagnóstico y las pautas de tratamiento, por lo que animamos a todos los compañeros a que comiencen a utilizarla.

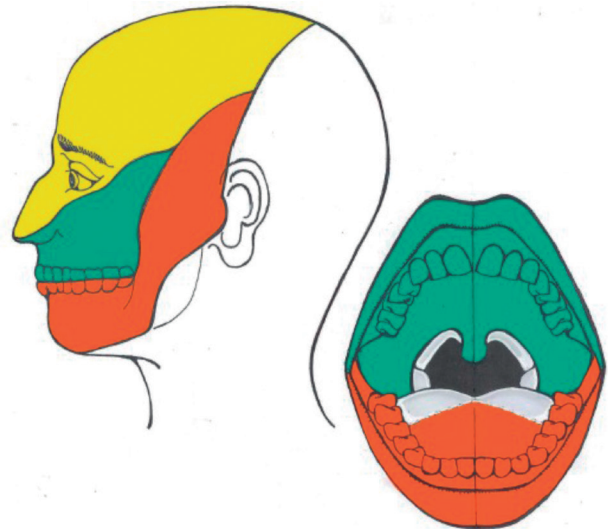


Fig. 1. Territorios de inervación del nervio trigémino (5). Territorios faciales e intraorales de inervación de las 3 ramas del trigémino (oftálmica, maxilar y mandibular). Las áreas blancas están inervadas por los nervios cervicales. Las áreas de color gris claro, en la parte posterior de la lengua y la garganta, están inervadas por el nervio glossofaríngeo.

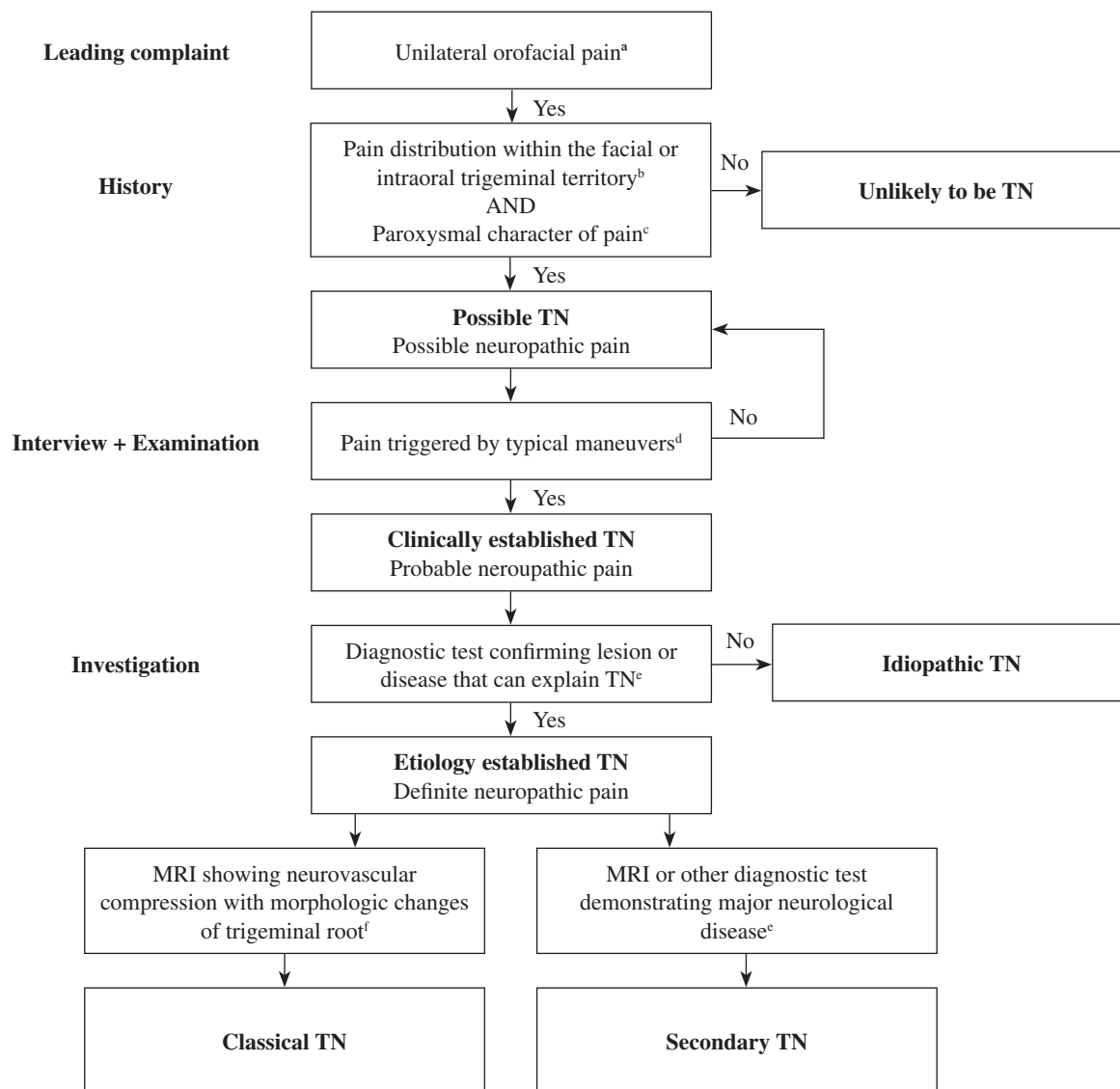


Fig. 2. Nuevo sistema de clasificación y diagnóstico para la neuralgia del trigémino (5). a) La NT es típicamente una condición unilateral. Pocos pacientes desarrollan NT en ambos lados de la cara en el transcurso de una enfermedad, por ejemplo, en esclerosis múltiple, pero casi nunca se presenta con dolor bilateral simultáneo. b) El dolor sigue estrictamente la distribución de las ramas del nervio trigémino. No se extiende al tercio posterior del cuero cabelludo, la parte posterior de la oreja, o el ángulo de la mandíbula (Figura 1). c) El dolor paroxístico es la queja principal, pero puede ir acompañado de dolor continuo. d) Las maniobras trigger incluyen estímulos inocuos mecánicos, movimientos faciales u orales o actividades complejas, tales como el afeitado o la aplicación de maquillaje. e) La resonancia magnética nuclear (RMN) identifica fácilmente enfermedades neurológicas importantes, como los tumores del ángulo pontocerebeloso o esclerosis múltiple. Otras investigaciones pueden incluir el registro neurofisiológico de los reflejos y potenciales evocados del nervio trigémino, que se hacen necesarios en pacientes que no pueden someterse a la RMN. f) Técnicas avanzadas de resonancia magnética son capaces de demostrar la compresión neurovascular con los cambios morfológicos de la raíz del nervio trigémino.

BIBLIOGRAFÍA

1. Zakrzewska JM. Diagnosis and differential diagnosis of trigeminal neuralgia. *Clin J Pain* 2002;18:14-21. DOI: 10.1097/00002508-200201000-00003.
2. Treede RD, Jensen TS, Campbell JN, Cruccu G, Dostrovsky JO, Griffin JW, et al. Neuropathic pain: Redefinition and a grading system for clinical and research purposes. *Neurology* 2008;70:1630-5. DOI: 10.1212/01.wnl.0000282763.29778.59.
3. Cruccu G, Gronseth G, Alksne J, Argoff C, Brainin M, Burchiel K, et al. AAN-EFNS guidelines on trigeminal neuralgia management. *Eur J Neurol* 2008;15:1013-28. DOI: 10.1111/j.1468-1331.2008.02185.x.
4. Headache Classification Committee of the International Headache Society (IHS). The International Classification of Headache Disorders, 3rd edition (beta version). *Cephalalgia* 2013;33:629-808. DOI: 10.1177/0333102413485658.
5. Cruccu G, Finnerup NB, Jensen TS, Scholz J, Sindou M, Svensson P, et al. Trigeminal neuralgia: new classification and diagnostic grading for practice and research. *Neurology* 2016;87(2):220-8. DOI: 10.1212/WNL.0000000000002840.