

Avances en las técnicas intervencionistas para incrementar la seguridad

D. Abejón¹, S. Arango² y C. Horas²

¹Jefe de Departamento Unidad de Dolor. ²Médico Adjunto Unidad de Dolor. Hospital Universitario Quirón-Salud. Madrid. España

Abejón D, Arango S, Horas C. Avances en las técnicas intervencionistas para incrementar la seguridad. Rev Soc Esp Dolor 2017;24(5):264-268.

ABSTRACT

Lumbosciatic syndrome is one of the most frequent pathologies in the chronic pain clinical practice, being postlaminectomy syndrome and lumbar spinal stenosis two of its major causes.

The treatment of these two syndromes represent a challenge for the treating physician, because in a high number of patients they don't respond to pharmacological therapy or to interventional techniques.

When the conservative treatment and the minimally invasive procedures fail to treat the lumbosciatic pain, the epiduroscopy becomes one of the indicated techniques, not only as a diagnostic tool, but as a specific treatment implement that allows the release of epidural fibrosis or the elimination of part of the hypertrophied flavum ligament.

In this paper we present a novelty in the use of this therapy, which we consider an important advance to increase the safety of the technique, because of the possibility to locate noble tissue in the epidural space by applying sensitive and motor stimulation before making any definitive treatment, this allows to differentiate between noble tissue, which we aim to preserve, and fibrosis o ligamentum flavum, which we pretend to eliminate.

Key words: Epiduroscopy, Resaflex®, Resablator®.

RESUMEN

El síndrome lumbociático es una las patologías más frecuentes en la práctica clínica habitual, siendo el dolor lumbar postla-

minectomía y el síndrome de estenosis de canal lumbar dos de los principales exponentes.

El tratamiento de ambos síndromes es un reto para todos los profesionales que han de tratarlos, no respondiendo en un porcentaje elevado de los casos a la terapia farmacológica ni intervencionistas.

En las ocasiones en las que no son efectivos los tratamientos menores ni los farmacológicos, la epiduroscopia es una de las técnicas intervencionistas que se han de emplear, no solo como un arma diagnóstica sino también como un específico tratamiento activo en la liberación de la fibrosis epidural o bien en la eliminación de la hipertrofia del ligamento amarillo.

Presentamos una novedad en el empleo de esta terapia que aporta un importante avance que permite aumentar la seguridad de la técnica y ayuda a la localización de estructuras nobles en el espacio epidural por la posibilidad de realizar una estimulación sensorial y motora antes de realizar el tratamiento definitivo, de manera que permitirá diferenciar entre el tejido noble que pretendemos preservar y la fibrosis o el ligamento que pretendemos eliminar.

Palabras clave: Epiduroscopia, Resaflex®, Resablator®.

INTRODUCCIÓN

La epiduroscopia es una técnica percutánea mínimamente invasiva que permite la visualización del espacio epidural permitiendo realizar un diagnóstico más preciso que otras técnicas a nuestro alcance (1,2) y un tratamiento adecuado en los casos seleccionados. La epiduroscopia permite delimitar y poder distinguir entre las estructuras anatómicas normales y las patológicas dentro del espacio

epidural, así como realizar, en pacientes bien seleccionados, tratamientos descompresivos en determinadas patologías crónicas en la zona lumbar.

La técnica tuvo un auge muy importante en los años 90, tras los avances de los sistemas (3), con el desarrollo de pequeñas herramientas de trabajo adecuadas para el espacio epidural y de pequeños y flexibles endoscopios junto con fibras de alta resolución que permiten un adecuado manejo epidural y una mejor visualización de las estructuras anatómicas.

Las principales indicaciones para realizar este procedimiento en la actualidad son la valoración y diagnóstico de las estructuras en el espacio epidural, inspección y visualización directa de las raíces nerviosas, la visualización y cuantificación de la fibrosis epidural y el empleo de medicación epidural bajo visión directa, básicamente en pacientes con dolor crónico lumbar, principalmente en dos síndromes específicos: el síndrome postlaminectomía y aquellos pacientes con diagnóstico de estenosis de canal lumbar.

Una de las principales ventajas que aporta la epiduroscopia en el momento actual es la adhesiolisis epidural o limpieza del espacio epidural lumbar de fibrosis o bien su empleo en estenosis de canal lumbar motivado por hipertrofia del ligamento amarillo (4,5). A diferencia de otras técnicas, la visión directa de las estructuras epidurales aporta grandes beneficios a dicha técnica en pacientes con síndrome de dolor lumbociático. La principal utilidad de la epiduroscopia en este tipo de patología es el realizar un diagnóstico preciso de la patología lumbar, ya que permite la visualización directa de las estructuras, tanto las sanas como aquellas patológicas, permitiendo la evaluación de las raíces nerviosas visualizando las adherencias del espacio epidural, la inflamación y las diferentes anomalías de todos los elementos; de hecho parece que es una técnica más sensible que la resonancia magnética nuclear (RMN) para realizar el diagnóstico de la fibrosis epidural lumbar, pasando de una visualización en un 16,1 % en la RMN frente a un 91 % de los casos en los que se cumple cuando se emplea la epiduroscopia (6). El valor añadido de la epiduroscopia es que se valora la parte funcional de la misma, permite efectuar un test del dolor al aplicar un contacto sobre las raíces afectadas y comprobar si realmente se reproduce el dolor o no, y llegar a un diagnóstico funcional de la raíz afectada (7).

Actualmente, el mayor avance que se ha producido en esta técnica es la posibilidad de realizar tratamiento epidural, como la liberación de la fibrosis epidural, elaborando una epidurolisis con visión directa. La técnica se realiza con el epiduroscopio y consiste en la liberación de la raíz afectada, bien mecánicamente, con el propio epiduroscopio, con balones de Fogarty o nuevos balones desarrollados específicamente para este procedimiento, como el Resallon®, con la presión provocada por el suero salino empleado o bien con el desarrollo de herramientas que posibilitan

el tratamiento dentro del espacio epidural y que nos permitan la liberación de este tipo de elementos, como son el láser o bien el Resaflex® (2,8,9).

Actualmente, el empleo de la radiofrecuencia coablativa, o resonancia molecular, que permite la vaporización de la fibrosis epidural aplicando la terapia desde el epiduroscopio, ha sido uno de los mayores avances en esta terapia. Esta técnica se ha empleado en otras áreas de la medicina como son la neurocirugía o la otorrinolaringología (referencia en 2 artículos de la presentación) y que ha cobrado una importancia vital en el campo de la medicina del dolor tras su aplicación en el espacio epidural mediante la epiduroscopia.

El Resaflex® consiste en una sonda (MRT®-Tecnología de Resonancia Molecular), flexible, aislado, con un material de silicona de 495 mm de longitud que en uno de los extremos contiene una esfera metálica en la punta de 0,80 mm de diámetro, que permite realizar el tratamiento a una profundidad de 1 mm más allá de la punta y que el otro extremo se conecta a un *push-pull* y permite realizar el tratamiento. Este instrumento específico permite lisis del tejido blando, lisis y coagulación al mismo tiempo.

Esta sonda emplea un generador de radiofrecuencia o resonancia cuántica molecular, (MRT®- Tecnología de Resonancia Molecular) que emite energía cuántica capaz de romper cualquier tipo de enlace atómico (molecular, etc.) sin aumentar la energía cinética y, por consiguiente, sin aumentar la temperatura ($< 50^{\circ}$) (10,11). La tecnología aplicada para el procedimiento opera mediante la emisión de una corriente que alterna rangos de radiofrecuencia, que produce una onda principal con armónico muy bien definido de 4 MHz, combinada con una emisión de ondas de frecuencia elevada seguida de otras ondas de frecuencia decreciente en un rango de 4, 8, 12 y 16 MHz y con el empleo de amplitudes decrecientes. La combinación produce una serie de quantum de energía, calibrada para tejidos biológicos, cuya intensidad es suficiente para romper los enlaces de tejido sin producir un aumento de calor. Su mecanismo de acción se fundamenta en la desnaturalización de la fibrina que constituye la estructura de la proteína del fibrinógeno. La aplicación de todo este sistema es conocido como procedimiento IESS (*Interventional endoscopy spinal surgery*) en la práctica clínica, se destina a la exploración y las intervenciones en el espacio epidural (12,13).

La gran ventaja que aporta esta tecnología es que regulando la emisión de la intensidad y frecuencia, las moléculas vibran hasta que se rompen los enlaces moleculares.

A una determinada frecuencia el paquete de energía liberado hace que los enlaces moleculares entren en resonancia y se rompan y, a diferencia de otras tecnologías, no utiliza la energía para un incremento de la temperatura. Con esta tecnología no se ha visto que exista ni la dispersión de calor, ni el aumento de la temperatura ni las lesiones de tejidos adyacentes que se aprecian o pueden acontecer con el empleo de otras terapias epidurales en el momento actual.

Uno de los mayores obstáculos que presenta la aplicación de esta tecnología son las posibles complicaciones (Tabla I) que se pueden desarrollar en el espacio epidural y en las raíces nerviosas. El mayor riesgo que puede aparecer tras su empleo es la lesión permanente de una raíz nerviosa o realizar un tratamiento con el Resaflex® sobre la duramadre con la consiguiente punción dural.

El sistema presenta la capacidad de realizar una estimulación sensorial, a 50 Hz, y una estimulación motora, a 2 Hz (Figura 1), antes de realizar el tratamiento de manera que se puedan obviar las complicaciones derivadas del empleo de la resonancia molecular, con la posibilidad de realizar la estimulación hasta 10 voltios, llegando a 20 mA con una impedancia de 500 ohmios. La onda de estimulación es una onda sinusoidal con una duración de 1 msg positiva y 1 msg en la parte negativa de la misma, con lo que representa una onda de 2 msg en total. La forma sinusoidal, a diferencia de la onda cuadrada, permite realizar una estimulación más adecuada de los tejidos nerviosos y, de esta manera, emplear voltajes más altos y así poder obtener una localización de los tejidos nobles de una forma más precisa con este tipo sistema de estimulación (Figura 2).

Presentamos en este documento los primeros casos en los que se ha empleado la misma tecnología con una estimulación sensorial y motora antes de realizar el tratamiento. En todos los pacientes, cinco hasta el momento, se realiza siempre, antes de realizar el tratamiento con el Resaflex®,

una estimulación sensorial hasta 10 v, seguido de una estimulación motora hasta 10 v igualmente. El procedimiento de estimulación se repite siempre que el Resaflex® se cambia de localización, comprobando que se respeta el tejido noble antes de cada tratamiento para liberar el espacio epidural, bien de fibrosis, bien al realizar el tratamiento sobre el ligamento amarillo por estenosis de canal. Es importante tener en cuenta que, para realizar la estimulación de forma correcta, se ha de apoyar bien la esfera sobre la zona que se quiere tratar y siempre antes de realizar la estimulación estar en contacto con la zona que se desea tratar.

En todos los casos en los que hemos hecho el procedimiento ayudados de este sistema de estimulación, este nos ha permitido llevar a cabo el tratamiento con Resaflex® a 40 vatios en lugar de realizar el tratamiento a 35 vatios, lo cual permite realizar mayor limpieza del espacio epidural, reduciendo así el tiempo quirúrgico y el volumen de infusión epidural. En la Tabla II se describen las características de los 5 pacientes tratados, su diagnóstico de base y los resultados que se obtuvieron, así como la duración de la mejoría. Tal y como se describió antes, el diagnóstico de los pacientes era síndrome postlamiectomía y/o estenosis del canal lumbar; todos ellos tenían hallazgos compatibles con dichos diagnósticos en las resonancias de control previas a la epiduroscopia. A todos se les había pautado tratamiento analgésico previamente y se les había hecho, al menos, un procedimiento previo de menor complejidad,

TABLA I
PRINCIPALES COMPLICACIONES DERIVADAS DE LA REALIZACIÓN DE IEES

<i>Categoría</i>	<i>Evento adverso</i>
Relacionado con el hardware	Cirugía adicional por malfuncionamiento del dispositivo: extensión
	Cirugía adicional debida a malfuncionamiento del Resallón®
	Cirugía adicional debido al uso de Resaflex®
	Cirugía adicional debida a rotura/fractura del dispositivo
Biológica	Hematoma
	Infeción
	Seroma
	Erosión de la piel
	Complicaciones del sitio de la herida
	Dolor persistente y/o entumecimiento de la zona de la espinal
	Dolor relacionado con el trauma o inflamación del lado
	Reacción alérgica a materiales quirúrgicos (suturas, antibióticos, anestesia)
	Cambios tejidos subcutáneos en el lugar introducción del dispositivo
En relación con Resaflex®	Cambios inexplicables de cefaleas (en intensidad, tipo o frecuencia)
	Disminución o pérdida del control motor o músculo-esquelético
	Lesión nerviosa
	Punción o rotura de la duramadre nerviosa

TABLA II
DESCRIPCIÓN DE LOS CASOS REALIZADOS

<i>Edad</i>	<i>Diagnóstico</i>	<i>Tratamientos previos</i>	<i>Hallazgos en el procedimiento</i>	<i>Porcentaje de mejoría</i>	<i>Duración del alivio</i>
<i>Paciente 1</i> 47	Síndrome postlaminectomía (lumbociatalgia derecha)	Epidurolysis caudal, sin mejoría farmacológica (opiáceos y adyuvantes)	Fibrosis importante en raíces L5-S1 derechas con estenosis asociada. Tratada con Resallón® y Resablator® y corticoides de depósito	> 50 %	4 meses, mantenida hasta hoy
<i>Paciente 2</i> 45	Síndrome postlaminectomía (lumbociatalgia derecha)	Epidurolysis caudal x2: con la primera mejoró un 60 % durante 7 meses, la segunda fue menos eficaz Farmacológico (opiáceos y adyuvantes)	Fibrosis moderada con estenosis importante por hipertrofia de ligamentos amarillos en la zona de L5-S1 derecha. Tratada con Resallón® y Resablator® y corticoides de depósito	80 %	5 meses, mantenida hasta hoy
<i>Paciente 3</i> 81	Estenosis de canal lumbar (lumbociatalgia y claudicación neurogénica)	Epidurolysis caudal con mejoría de dos semanas, epidurolysis caudal RF pulsada intracanal con mejoría transitoria Farmacológico (opiáceos y adyuvantes)	Importante estenosis e inflamación entre L4 y S1 bilateral. Se dilata espacio con Resallón® y se trata el ligamento amarillo hipertrófico con Resablator®. Se infiltran corticoides de depósito	> 50 %	4 meses, mantenida hasta hoy
<i>Paciente 4</i> 72	Estenosis de canal lumbar (lumbalgia y claudicación neurogénica)	Epidurolysis caudal, mejoró solo 40 %	Estenosis importante, especialmente en L5 bilateral. Se trata el ligamento amarillo hipertrófico con Resablator. Se infiltran corticoides de depósito	> 50 %	3 meses
<i>Paciente 5</i> 70	Estenosis de canal lumbar	Epidurolysis caudal, mejoría de % de un mes de duración Farmacológico (opioides menores y AINE)	Estenosis de canal bilateral en L5-S1 e inflamación, se trata de hipertrofia de ligamento amarillo con Resallón® y Resablator®. Se infiltran corticoides de depósito	> 80 %	5 meses, mantenida hasta hoy. Ha suspendido la medicación analgésica



Fig. 1. Nuevo generador de energía que se acoplará al Resaflex®. Nótese las características en el generador que permiten realizar estimulación y radiofrecuencia coablativa. En detalle se aprecia que se permite realizar estimulación motora (2 Hz) y sensorial (50 Hz).

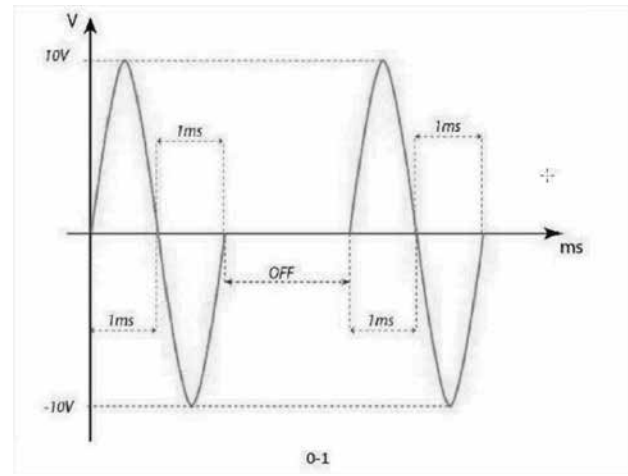


Fig. 2. Onda sinusoidal de la estimulación que se emplea en el caso de la estimulación a través del Resaflex®. Se aprecia la duración de la onda en la parte positiva como en la negativa y la amplitud máxima de 10 voltios.

como la epidurolysis caudal, sin lograr un resultado analgésico satisfactorio. El volumen máximo de inyección de suero fisiológico fue de 300 ml, de los cuales la mayoría se eliminó por los puertos de trabajo del epiduroscopio. Al despertar se comprobó que la movilidad y la sensibilidad de los miembros inferiores estaba conservada; en esta serie de pacientes no hubo ninguna complicación durante o después de los procedimientos.

CONFLICTO DE INTERESES

Los autores no declaran ningún tipo de beca o ayuda económica para el desarrollo de este trabajo.

BIBLIOGRAFÍA

- Richardson J, McGurgan P, Cheema S, Prasad R, Gupta S. Spinal endoscopy in chronic low back pain with radiculopathy. A prospective case series. *Anaesthesia* 2001;56(5):454-60.
- Geurts JW, Kallewaard JW, Richardson J, Groen GJ. Targeted methylprednisolone acetate/hyaluronidase/clonidine injection after diagnostic epiduroscopy for chronic sciatica: a prospective, 1 year follow-up study. *Reg Anesth Pain Med* 2002;27(4):343-52.
- Manchikanti L, Saini B, Singh V. Spinal endoscopy and lysis of epidural adhesions in the management of chronic low back pain. *Pain Physician* 2001;4(3):240-65.
- Chau AM, Pelzer NR, Hampton J, Smith A, Seex KA, Stewart F, et al. Lateral extent and ventral laminar attachments of the lumbar ligamentum flavum: cadaveric study. *The Spine Journal* 2014;14(10):2467-71. DOI: 10.1016/j.spinee.2014.03.041.
- Seki S, Kawaguchi Y, Ishihara H, Oya T, Kimura T. Lumbar spinal stenosis due to a large calcified mass in the ligamentum flavum. *Asian Spine J* 2013;7(3):236-41. DOI: 10.4184/asj.2013.7.3.236.
- Bosscher HA, Heavner JE. Incidence and severity of epidural fibrosis after back surgery: an endoscopic study. *Pain Practice* 2010;10(1):18-24. DOI: 10.1111/j.1533-2500.2009.00311.x.
- Ansari S, Heavner JE, McConnell DJ, Azari H, Bosscher HA. The peridural membrane of the spinal canal: a critical review. *Pain Practice* 2012;12(4):315-25. DOI: 10.1111/j.1533-2500.2011.00510.x.
- Raffaelli W, Righetti D. Surgical radio-frequency epiduroscopy technique (R-ResAblator) and FBSS treatment: preliminary evaluations. *Acta Neurochirurgica Supplement* 2005;92:121-5.
- Ruetten S, Meyer O, Godolias G. Application of holmium: YAG laser in epiduroscopy: extended practicabilities in the treatment of chronic back pain syndrome. *J Clin Laser Med Surg* 2002;20(4):203-6.
- Raffaelli-Righetti W, Righetti D, Andruccioli J, Sarti D. How we can see and treat the epidural space: epiduroscopy. *Eur J Pain Suppl* 2011;5(S2):395-9. DOI: 10.1016/j.eujps.2011.08.011.
- Raffaelli-Righetti W. Periduroscopy: preliminary reports - technical notes. *The Pain Clinic* 1999;11(3):209-12.
- Raffaelli-Righetti W, Righetti D, Andruccioli J, Sarti D. Epidural space and chronic pain. *Eur J Pain Suppl* 2010;4(4):269-72.
- Raffaelli-Righetti W, Righetti D, Andruccioli J, Sarti D. Epiduroscopy and radiofrequency technique: the Raffaelli-Righetti-Righetti technique. *Pain Clinic* 2007;19(4):185-91.