



CASO CLÍNICO

Trombopenia severa inducida por imipenem: una asociación poco frecuente

Severe thrombopenia induced by imipenem: a low frequent association

María del Mar Herráez-Albendea¹, Marta Arteta-Jiménez²

¹Servicio Hematología, Hospital de Santa Bárbara, Puertollano, Ciudad Real. ²Servicio Farmacia, Hospital de Santa Bárbara, Puertollano, Ciudad Real. España.

Autor para correspondencia

Correo electrónico:
 marherraез@gmail.com
 (María del Mar Herráez-Albendea)

Recibido el 12 de abril de 2017;
 aceptado el 22 de junio de 2017.
 DOI: 10.7399/fh.10806

Introducción

Imipenem/Cilastatina es un fármaco antimicrobiano betalactámico de amplio espectro, bien tolerado, con una excelente actividad frente a aerobios grampositivos, negativos y anaerobios. Los efectos secundarios observados afectan principalmente al sistema gastrointestinal, siendo otros erupción cutánea, fiebre, hipotensión, mareos, prurito, urticaria, convulsiones y somnolencia. Aunque entre las alteraciones hematológicas frecuentes destaca el desarrollo de eosinofilia, hemos de conocer otras poco frecuentes, como pancitopenia, neutropenia y trombopenia¹.

Descripción del caso

Varón de 79 años, fumador de 20 paquetes/año hasta hace 3 años; con antecedentes de neoplasia vesical no músculo invasivo, sometido a resección transuretral en remisión completa desde hace más de 10 años. En tratamiento con: Adiro® (100 mg/24 h), Tamsulosina (0,4 mg/24 h) y Pantoprazol (40 mg/24 h). Acudió al servicio de urgencias por fiebre de 39 °C y dolor en fosa renal derecha. Los estudios de laboratorio mostraron leucocitos 16.600/mm³ (neutrófilos 80%), PCR 11,24 mg/dl; el resto, incluyendo hemoglobina, plaquetas, coagulación, ionograma, función hepática y función renal, fueron normales. Se realizó una tomografía computarizada cervico-toraco-abdominal, presentando un quiste en polo inferior derecho de 4x4x5,5 cm y paredes engrosadas.

El paciente fue ingresado por un quiste renal derecho infectado con cambios inflamatorios reactivos del riñón ipsilateral, y se le comenzó tratamiento empírico con imipenem/cilastatina (500 mg/8 h) intravenoso. Transcurridos dos días, se constató disminución progresiva del recuento plaquetario, alcanzando en el noveno día cifras de 10.000/μL, descartando causas de trombopenia no farmacológica, y agregados plaquetarios (recuento plaquetario al ingreso 195.000/μL). Los hemocultivos fueron negativos; sin embargo, 48 horas después se aisló en el urocultivo *E.coli* pansensible. Ante la sospecha de trombopenia inducida por imipenem/cilastatina se suspendió el fármaco instaurando tratamiento con ceftriaxona

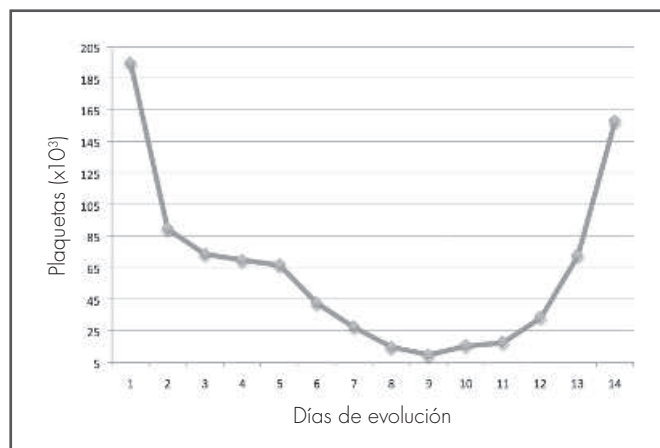


Figura 1. Evolución de la cifra de plaquetas desde el inicio del tratamiento con imipenem/cilastatina hasta la suspensión del mismo y posterior introducción de ceftriaxona.

(2 g/24 horas); 48 horas después, la cifra de plaquetas aumentó progresivamente, desarrollando mejoría clínico-analítica y alcanzando una cifra de plaquetas normal.

Discusión

La trombopenia inducida por imipenem es un efecto adverso descrito en la ficha técnica² y clasificado como poco frecuente ($\geq 1/1.000$ a $\leq 1/100$), aunque probablemente se infranotifique siendo las citopenias inusuales³, pudiendo confundirse con progresión de una enfermedad neoplásica, incluso con el empeoramiento de una infección previa.



La trombocitopenia puede producirse por mecanismos como toxicidad directa causando una supresión de la médula ósea. Este tipo de reacción se asocia a los agentes quimioterápicos o a mecanismos mediados por el sistema inmunitario, como es el caso de penicilinas y cefalosporinas⁴. Existe un escaso número de casos descritos en la literatura de pacientes con trombopenia inducida por imipenem. En nuestro paciente, la evolución fue favorable con resolución del cuadro. Aportamos imputabilidad a imipenem⁵

como causa de la sintomatología, estableciendo una relación temporal de la misma. El caso y la revisión de la bibliografía indican que aunque los efectos secundarios de imipenem/cilastatina son poco frecuentes, pueden ser graves, por lo que hemos de estar atentos a esta complicación y cuando se presenten interrumpir la medicación.

Este caso se ha notificado al Centro de Farmacovigilancia de Castilla-La Mancha.

Bibliografía

1. Reese JA, Li X, Hauben M, Aster RH, Bougie DW, Curtis BR et al. Identifying drugs that cause acute thrombocytopenia: an analysis using 3 distinct methods. *Blood*. 2010;116:2002-3.
2. Agencia Española de Medicamentos y Productos Sanitarios. CIMA (Centro de Información de Medicamentos) Ficha técnica Imipenem/Cilastatina Kabi 500 mg/500mg polvo. [Base de datos en Internet]. España: Agencia Española de Medicamentos y productos sanitarios [consultado julio 2017] Disponible en: https://www.aemps.gob.es/cima/dochtml/ft/71285/FichaTecnica_71285.html
3. Alegre Herrera S., Quirós Valera M, Rodríguez Fernández A. Imipenem/cilastatin-induced acute thrombocytopenia. *Med Clin*. 2001;117:197-8
4. Van den Bemt PM, Meyboom RH, Egberts Ac. Drug-induced immune thrombocytopenia. *Drug Saf*. 2004;27:1243-52.
5. Andres E, Dali-Youcef N, Serraj K, Zimmer J. Recognition and management of drug-induced cytopenias: the example of idiosyncratic drug-induced thrombocytopenia. *Expert Opin Drug Saf*. 2009;8:183-90.