

#### 44 Descripción de una nueva combinación de técnicas para el desbridamiento de heridas crónicas

#### *Description of a new combination of technics for the debridement of chronic wounds*

Antonio Erasto Villar Rojas

Responsable de la Unidad Integral de UPP y HC "Unidad de Telecuidados". Diplomado en Enfermería. Hospital Virgen Macarena. Sevilla.

Álvaro Rafael Villar Hernández

Servicio de Urgencias. Diplomado en Enfermería. Hospital Virgen Macarena. Sevilla.

María Díaz Mateos

Servicio de Medicina 5ª B. Diplomada en Enfermería. Hospital Virgen Macarena. Sevilla.

#### Correspondencia:

Antonio Erasto Villar Rojas

Unidad Integral de UPP y HC "Unidad de Telecuidados"

Hospital Virgen Macarena. Av. Dr. Fedriani 3. 41003-Sevilla

Tfno.: 670 94 18 64

Email: cuidados.macarena.hvm.sspa@juntadeandalucia.es

#### RESUMEN

En el presente artículo presentamos la evolución clínica de una paciente con una lesión por presión estadio IV en el sacro. Describimos la utilización de una nueva pauta de desbridamiento mediante la combinación de un apósito de hidrofibra de hidrocoloide con plata iónica (Aquacel® Ag) y solución de polihexanida betaina (Prontosan®) en una herida con elevada carga bacteriana y de manejo sumamente complejo. Mediante la pauta de desbridamiento descrita, conseguimos una evolución favorable de la lesión en un corto período de tiempo de acuerdo con las características clínicas del paciente y de la lesión. Consideramos que la pauta de desbridamiento descrita puede ser de gran utilidad en aquellos pacientes con elevada proporción de tejido desvitalizado, que se requiera de un desbridamiento rápido y poco agresivo, así como en aquellos pacientes con lesiones cavitadas y de difícil acceso para el profesional.

#### PALABRAS CLAVE

Úlceras por presión, carga bacteriana, desbridamiento, antimicrobiano tópico.

#### SUMMARY

*In this article we present the clinical evolution of a patient with a pressure ulcer, stage IV, in the area of the sacrum. We describe the utilization of a new guideline of debridement by means of the combination of dressing the dressing of Hydrofiber technology with ionic silver (Aquacel® Ag) and solution of polihexanida betaina (Prontosan®) in wound with high bacterial load and of extremely complex managing. By means of the guideline of debridement described we obtained a favourable evolution of the pressure ulcer, considering the clinical characteristics of the patient and ulcer we obtained an excellent result in a short period of time. We consider that the guideline of debridement described can be of great usefulness in those patients with high proportion of desvitalized tissue, which is needed of a rapid and slightly aggressive debridement, as well as in those patients with cavity injuries and of difficult access for the professional.*

#### INTRODUCCIÓN

El desbridamiento está considerado como un proceso imprescindible para disminuir la carga bacteriana, eliminar el tejido desvitalizado en una herida aguda o crónica y conseguir la evolución hacia la cicatrización (1).

Este proceso se realiza, preferentemente, en la fase inflamatoria del proceso de cicatrización de manera fisiológica y también de forma artificial, mediante la intervención de un profesional sanitario. Las enfermeras o médicos utilizan para el desbridamiento diversos tipos de técnicas de forma única o combinada. Entre estas técnicas encontramos los siguientes tipos de desbridamientos: quirúrgico, cortante, enzimático, autolítico, osmótico, larval y mecánico.

En el momento de elección de uno u otro tipo de desbridamiento por parte del profesional, se considera o deberían considerarse una serie de puntos: rapidez en la eliminación del tejido desvitalizado, presencia de carga bacteriana, características del tejido a desbridar, así como de la piel perilesional, profundidad y localización del tejido necrótico o desvitalizado, por-

## KEY WORDS

*Pressure ulcer, bacterial load, debridement, anti-infective agents, local.*

48

centaje de tejido desvitalizado, cantidad de exudado, dolor, alteraciones de la coagulación, selectividad del método de desbridamiento a los tejidos, coste del procedimiento (2).

Cada uno de los tipos de desbridamiento tienen una serie de propiedades y características que lo hacen más recomendable, dependiendo de las características de la herida y atendiendo siempre a las peculiaridades del paciente.

El objetivo ante una lesión con presencia de tejido desvitalizado debe ser poder eliminar éste a la mayor brevedad con la finalidad de no ocasionar problemas sistémicos en el paciente, aumentar el confort y conseguir la cicatrización completa de la lesión. Un reciente estudio muestra, una vez más, que la infección en pacientes con importantes lesiones por presión puede desembocar en una sepsis, con una mortalidad del 68% a los seis meses (3).

Existen algunos trabajos en los que se ha demostrado que la utilización de un agente antimicrobiano durante la fase de desbridamiento muestra un efecto beneficioso adicional al desbridamiento cortante (4, 5). Dentro de lo que podríamos considerar el desbridamiento mediante el uso de sustancias químicas, recientemente han aparecido comercializados algunos productos con capacidad de limpieza y descontaminación de la superficie de la herida. Estos productos están compuestos de agua purificada junto a 0,1% de undecilnamidopropil betafina y 0,1% de polihexanida. Considerando las circunstancias y los cambios que se producen en los tejidos y mediante los cuales llegan a desvitalizarse y necrosarse, los autores consideraron la posibilidad de combinar un producto con una elevada potencia limpiadora sumado a un apósito antimicrobiano que lograra reducir la carga bacteriana, para observar si podrían tener un efecto sinérgico.

A través del presente trabajo descriptivo deseamos comunicar los resultados obtenidos mediante la combinación de una sustancia limpiadora

y un apósito antimicrobiano que, según nuestro conocimiento, se trata de una técnica no descrita previamente en la literatura.

## OBSERVACIÓN Y DESARROLLO DEL PLAN DE ATENCIÓN

### Descripción del caso

Se presenta el caso de una paciente de 75 años con antecedentes de HTA, diabetes insulino dependiente, obesidad IMC 35, Norton de 7. Ingresa en el hospital para una intervención de prótesis total de rodilla. Al ingreso, es independiente para todas las actividades de la vida diaria, Norton 14. A las 24 horas de la intervención, presenta problemas de sensibilidad y movilidad en los miembros inferiores (MMII), identificándose estenosis a nivel de canal lumbar, que progresa en cinco días a la inmovilidad de los miembros inferiores. A los 15 días, presenta úlcera por presión (UPP) en el sacro, con varias lesiones satélite y que se extienden hasta la zona perianal, con dimensiones de 20 x 8 cm y que se ha desarrollado en tan sólo 15 días. La lesión presenta tejido necrótico y esfacelar en toda su extensión, mostrando cavidad extensa y lesiones satélite (Figs. 1 y 2). La paciente presenta dolor y malestar general, e incontinencia fecal durante todo el proceso. Está consciente y orientada en todo momento, exceptuando durante la fase final, en la que presenta cuadro depresivo que nos decide a plantear, junto con la enfermera comunitaria de enlace del Hospital, el alta prematura.

Antes del ingreso en el centro hospitalario, vivía con su hijo soltero en la vivienda familiar.

45

### Diagnósticos de enfermería

A partir de la valoración inicial, se identificaron los siguientes diagnósticos de enfermería: deterioro de la integridad cutánea, deterioro de la integridad tisular, riesgo de infección r/c procedimientos invasivos, destrucción tisular y aumento de la exposición ambiental, deterioro de la integridad cutánea r/c humedad, factores mecánicos (fuerzas de cizallamiento, presión), inmovilidad física m/p destrucción de las capas de la piel.

### Planificación y descripción de los cuidados

Considerando el estado clínico de la paciente, tanto desde el punto de vis-

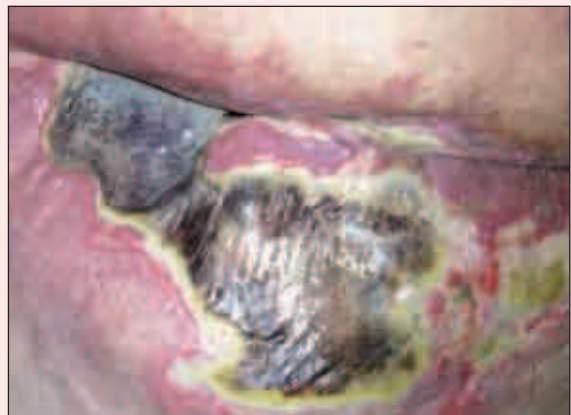

Fig. 1. Imagen inicial en el momento del ingreso. En ella se observa una escara extensa con zona esfacelar, eritema y maceración en la zona perilesional.

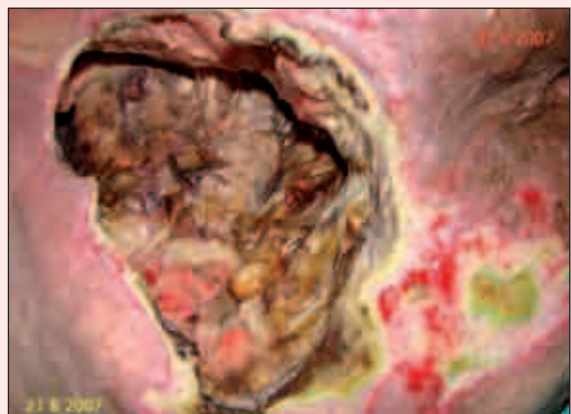


Fig. 2. Imagen inicial en la primera valoración, inmediatamente posterior al desbridamiento de la escara. Se puede observar la importante destrucción de tejido: la presencia de tejido necrótico y esfacelar oscuro muestra una cavidad extensa.



ta general como desde el enfoque locoregional de la lesión, se instauró un tratamiento dirigido a controlar y mejorar su deterioro general mediante la siguiente pauta médica: suplemento nutricional, Arginina, antibioterapia y medicación habitual.

Se proporciona a la paciente superficie dinámica, aplicación de AGEHO en zonas de riesgo, presencia del familiar cuidador "hijo" en todas las actividades de enfermería (higiene, cambios posturales, alimentación, curas, etc.).

Inicialmente, el enfermero de la Unidad Integral de UPP y HC procedió a la retirada de la escara blanda y fluctuante presente en la zona sacra, realizándose escarectomía hasta el lecho de la lesión (Fig. 1, 21/08/2007) con la finalidad de eliminar el tejido necrótico y conocer el alcance de la lesión. Una vez eliminada la gran masa necrótica, se continuó con desbridamiento cortante selectivo durante todo el proceso según presencia de tejido desvitalizado. El desbridamiento del lecho y de los bordes de la lesión se planificó y llevó a término de la siguiente forma: se utilizó la combinación de un apósito de hidrofibra de hidrocoloide con plata iónica (Aqualcel® Ag) y solución de polihexanida (Prontosan®). Se procedió a la colocación del apósito impregnado en la solución de polihexanida. A continuación, se recubrió con apósito de gasa y se realizó la fijación con apósito de sujeción. La revisión de la lesión se llevaba a cabo cada 24-48 horas. En el momento de las curas se procedía al desbridamiento cortante del tejido desvitalizado.

### Evolución y resultados

La paciente presentó una evolución muy favorable de la lesión. En el plazo de 5 días desde la retirada de la escara, se observó una reducción muy destacada en la cantidad de tejido necrótico y esfacelar que se puede observar en la Fig. 3, por detrás del apósito de hidrofibra de hidrocoloide con plata iónica (Aqualcel® Ag) y la solución de polihexanida (Prontosan®).

A los 28 días del inicio de la pauta de desbridamiento descrita, se pue-

de observar una excepcional mejoría. Tan sólo se observan algunos restos mínimos de esfacelos, no apareciendo restos de tejido necrótico. El tejido de granulación ha proliferado de manera muy importante, recubriendo una parte muy amplia de la cavidad, y en algunos márgenes ha llegado a cubrir la lesión por completo (Fig. 4). A los 67 días del inicio del desbridamiento, no hay restos de tejido desvitalizado y se aprecian perfectamente el tejido de granulación en la totalidad de la cavidad, la reducción muy importante de la cavidad y la presencia de bordes con tejido de epitelización.

En las lesiones satélite se aplicó Urgotul® Ag. Al principio, se realizó cambio de curas cada 24 horas si no se contaminaba de heces; en la última fase, las curas se hicieron cada 48 horas. En la primera fase, se aplicó Varihesive Hidrogel y apósitos secundarios de gasas hasta el alta (Fig. 5).

Al alta, el cuidador se encontraba perfectamente adiestrado para el cuidado de la paciente. A la llegada de la paciente a su domicilio, disponía de cama articulada y superficie de aire alternante (SAA).

### DISCUSIÓN

El desbridamiento de una herida constituye un procedimiento ineludible para conseguir la cicatrización de una lesión crónica. Mediante la presente pauta de desbridamiento, hemos conseguido un

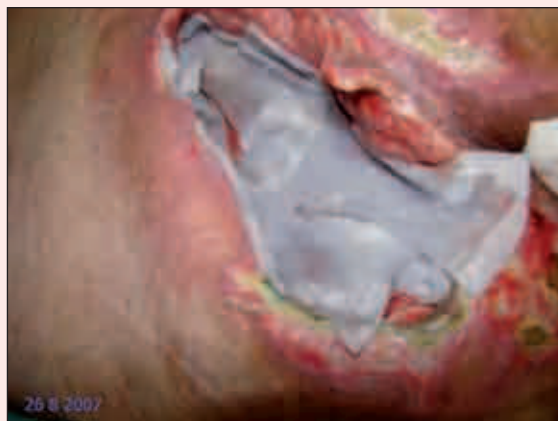

Fig. 3. Imagen a los 5 días de inicio de la pauta de curas con Aqualcel® Ag y Prontosan®. Ha sido tomada después de la realización de la cura y se puede observar la colocación del apósito impregnado en la solución de polihexanida.

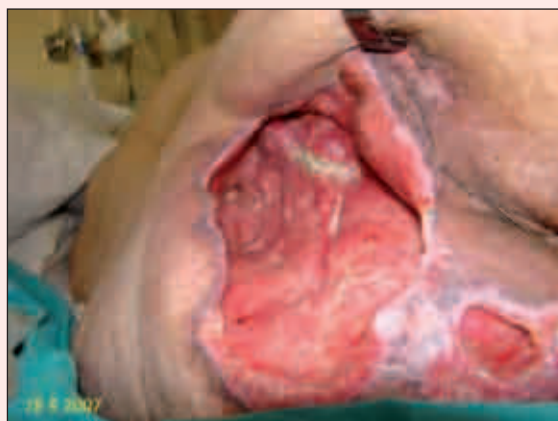

Fig. 4. Aspecto de la lesión a los 28 días del inicio del desbridamiento. En la imagen se observa una gran mejoría en el aspecto de la lesión, se ha conseguido limpiar la herida ampliamente y se ha obtenido una proliferación extensa del tejido de granulación.

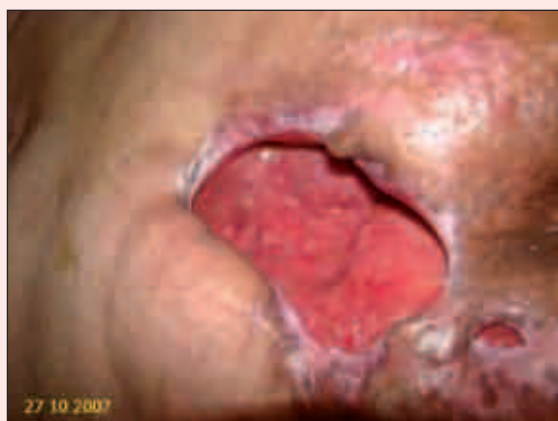

Fig. 5. Imagen a los 67 días de inicio de la nueva pauta de curas. Se observa la reducción importante en el tamaño de la lesión, así como la proliferación del tejido de granulación y la epitelización de algunos márgenes de la lesión.

desbridamiento amplio y muy rápido de la lesión. Con la aplicación de esta

combinación de apósito de hidrofibra de hidrocoloide con plata iónica (Aqua-cel® Ag) y la solución de polihexanida (Prontosan®) se consigue disponer de un tejido más laxo y con una menor resistencia. En el momento de la retirada del apósito, se observa el tejido desprendido parcialmente del lecho de la lesión y facilita enormemente la retirada del mismo.

El mecanismo por el que se produce esta mejora en el desbridamien-

to podría explicarse por la reducción en la carga bacteriana, así como un posible efecto sinérgico de la combinación de ambos productos.

Consecuentemente, hemos conseguido una rápida evolución de la lesión, progresando ampliamente el tejido de granulación y epitelización.

A partir del presente caso, consideramos que puede valorarse esta pauta de desbridamiento como una opción especialmente recomendada

en aquellos pacientes con elevada proporción de tejido desvitalizado, que se requiera de un desbridamiento rápido y poco agresivo, así como en aquellos pacientes con lesiones cavitadas y de difícil acceso para el profesional. Actualmente, en nuestro centro realizamos este tipo de desbridamiento en todos aquellos pacientes que presentan alguna de las condiciones clínicas expuestas anteriormente.

## BIBLIOGRAFÍA

1. Wolcott RD, Kennedy JP, Dowd SE. Regular debridement is the main tool for maintaining a healthy wound bed in most chronic wounds. *J Wound Care* 2009; 18 (2): 54-6.
2. Desbridamiento de úlceras por presión y otras heridas crónicas. Documento técnico N° IX. GNEAUPP, 2005.
3. Schiffman J, Golinko MS, Yan A, Flattau A, Tomic-Canic M, Brem H. Operative debridement of pressure ulcers. *World J Surg* 2009; 33 (7):1396-402.
4. Nash MS, Nash LH, García RG, Neimark P. Nonselective debridement and antimicrobial cleansing of a venting ductal breast carcinoma. *Arch Phys Med Rehabil* 1999; 80 (1): 118-21.
5. Malay DS, Yi S, Borowsky P, Downey MS, Mlodzienski AJ. Efficacy of debridement alone versus debridement combined with topical antifungal nail lacquer for the treatment of pedal onychomycosis: a randomized, controlled trial. *J Foot Ankle Surg* 2009; 48 (3): 294-308.

## INFORMACIÓN PARA LOS AUTORES

Las NORMAS DE PUBLICACIÓN para todos los interesados en el envío de artículos a la revista *Gerokomos* pueden encontrarse en las páginas web de la Sociedad Española de Enfermería Geriátrica y Gerontológica <http://www.seegg.org>, del Grupo Nacional para el Estudio y Asesoramiento en Úlceras por Presión y Heridas Crónicas (<http://www.gneaupp.org>) o de la propia revista (<http://www.drugfarma.com/SPA/gerokomos>)