

¿Cuál sería su diagnóstico?

Which is the diagnosis?

Paciente mujer de 79 años diagnosticada de artritis reumatoide 15 años antes y tratada desde entonces con metotrexate a dosis de 7,5 mg/semana y sulfasalazina 1 g tres veces al día. Como enfermedades intercurrentes presentaba una hipertensión arterial de años de evolución tratada con hidroclorotiazida. Por lo demás, no presentaba antecedentes medico-quirúrgicos de interés y el control de su patología de base era óptimo.

La paciente acude a nuestra consulta refiriendo la aparición de una ulceración de crecimiento progresivo en encía de maxilar superior anterior y vestíbulo oral unido a movilidad importante y progresiva de las piezas dentarias superiores remanentes de varias semanas de evolución, con intenso dolor y dificultad para la masticación. De igual forma refiere la aparición, una semana antes, de una comunicación entre el paladar y la región nasogeniana derecha con salida intermitente de material purulento.

A la exploración, la paciente presentaba dicha ulceración de aspecto necrótico en las zonas descritas, de contorno irregular y una exposición del hueso maxilar superior de aspecto deslustrado así como una gran movilidad de todas las piezas dentarias superiores remanentes siendo más acentuada en el frente anterior izquierdo, con dolor a la palpación de las mismas. Asimismo, se objetiva el orificio de un trayecto fistuloso a nivel de la región izquierda del paladar y su desembocadura en la zona nasogeniana derecha. En el momento de la exploración no apreciamos salida de líquido purulento a través del orificio fistuloso (Fig.1).

El resto de la exploración física por aparatos es normal sin ninguna otra sintomatología a excepción de unas molestias cervicales de años de evolución.

En la exploración radiológica simple la paciente presenta una artropatía degenerativa con subluxación posterior de C3 sobre C2.

En la RM se aprecia un aumento de partes blandas en la región labial superior izquierda y un trayecto fistuloso que se extiende desde el maxilar superior izquierdo al surco nasogeniano derecho.

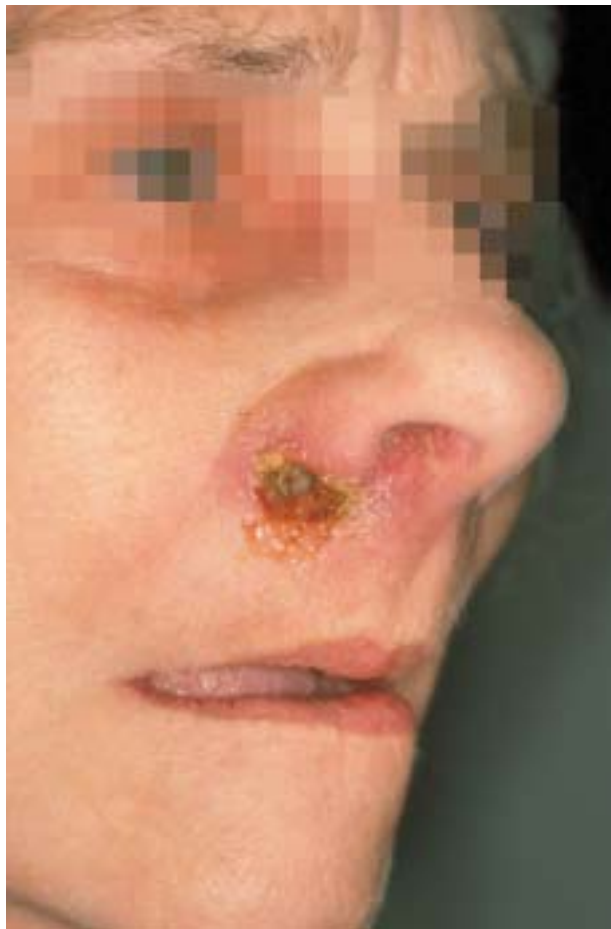

Figura 1. Paciente de 79 años con lesión ulcerada de aspecto necrótico en región nasogeniana derecha.

Figure 1. 79-year old patient with ulcerated lesion of necrotic appearance in right nasogenian region.

A 79 year old patient diagnosed of rheumatoid arthritis 15 years earlier and treated since then with methotrexate at a dose of 7.5 mg/week and sulfasalazine 1 g three times a day. As intercurrent diseases, she presented arterial hypertension of several years evolution treated with hydrochlorothiazide. In regards to the rest, she presented no medical-surgical background of interest and the control of her baseline disease was optimum.

The patient came to our medical unit reporting the appearance of a progressively growing ulceration in the oral vestibule and anterior upper maxillary gum together with an important and progressive mobility of the remanent upper dental pieces of several weeks evolution, with intense pain and chewing difficulty. Equally, she reported the appearance of a communication between the palate and right nasogenian area with escaping of intermittent purulent material one week earlier.

On examination, the patient presented this necrotic appearing ulceration in the areas described, with irregular outline and exposure of the upper maxillary bone with ground glass appearance as well as great mobility of all the upper remnant dental pieces, this being more accentuated in the left anterior front, with pain on palpation. In addition, the opening of a fistulous pathway was observed in the left region of the palate and its emptying into the right nasogenian area. During the examination, no escape of purulent fluid through the fistulous opening was observed.

En la TC se visualiza una reabsorción ósea en el tercio anterior del paladar duro izquierdo con el ya citado trayecto fistuloso cutáneo asociado a fenómenos de reabsorción ósea de la apófisis alveolar tanto en maxilar superior izquierdo como derecho.

La serología para el virus de Epstein-Barr es positiva y la TC tóraco-abdominal es completamente normal.

El estudio de médula ósea revela un análisis macroscópico y un estudio citológico normal.

La biopsia informa como linfoma no-Hodgkin de células B grandes con numerosos plasmoblastos y células plasmáticas atípicas, presentando rasgos de angiocentricidad y zonas necróticas con intensa proliferación celular (Figs. 2 y 3).

El estudio inmunohistoquímico revela la presencia de células B con expresión de CD79a y de forma ocasional el CD 20 sin positividad citoplásmica para inmunoglobulinas y con una tasa de proliferación celular (ki 67) elevada. La serología para el virus de Epstein-Barr es positiva y la TC tóraco-abdominal es completamente normal.

The rest of the physical examination by apparatuses was normal without any other symptoms except for cervical discomfort of years of evolution. In the plain X-ray examination, the patient presented degenerative arthropathy with posterior subluxation of C3 on C2.

In the MRI, an increase of the soft parts in the left upper labial region and a fistulous pathway that extends from the left upper maxillary to the right nasogenian sulcus was observed.

In the CT scan, bone reabsorption was observed in the third anterior portion of the left hard palate with the already mentioned cutaneous fistulous pathway associated to bone reabsorption phenomena of the alveolar apophysis in both the left and right upper maxillary.

Epstein-Barr virus serology was positive and the thoracic-abdominal CT scan was completely normal.

The bone marrow study showed a gross analysis and a normal cytology study.

The biopsy reported it as a non-Hodgkin's lymphoma of large B cells with numerous plasmoblasts and atypical plasma cells, presenting traits of angiocentricity and necrotic zones with intense cellular proliferation.

The immunohistochemical study revealed the presence of B cells with CD79a expression and occasionally CD 20 without cytoplasmic positivity for immunoglobulins and with an elevated cellular proliferation rate (ki 67). The Epstein-Barr virus serology was positive and the thoracic-abdominal CT scan was completely normal.

Linfoma no-Hodgkin de cavidad oral asociado a tratamiento con metotrexate

Non-hodgkin's lymphoma of oral cavity associated to treatment with methotrexate

C. Navarro¹, F. Riba¹, H. Herencia¹, J. Acero², J.J. Verdaguer², J. Menarguez³

La paciente es diagnosticada de linfoma no-Hodgkin de células B asociado con el uso de metotrexate, por lo que se suspendió de inmediato el tratamiento con dicho fármaco.

Posteriormente se comenzó la administración de quimioterapia con cuatro ciclos de VLCOP-B en el que se administra ciclofosfamida 300 mg/m² y mitoxantrone 10 mg/m². Se decide no utilizar el tratamiento con anticuerpos monoclonales dada la escasa expresión del CD 20 en este caso. Las pruebas de imagen realizadas al término del cuarto ciclo de quimioterapia demuestran una remisión parcial del tumor, falleciendo meses más tarde.

Discusión

La artritis reumatoide es una enfermedad crónica y multisistémica caracterizada por una sinovitis permanente que afecta a articulaciones periféricas de forma bilateral y simétrica. Sus manifestaciones extra-articulares están bien descritas en la literatura pero su relación con procesos neoplásicos no es bien conocida.

Diferentes estudios sugieren que existe una relación entre esta patología y enfermedades tumorales malignas. En 1958, Abbatt y Lea,¹ observaron un incremento en la incidencia de leucemia en pacientes con artritis reumatoide. En 1964, Lea,² describió un aumento de linfomas en pacientes con esta misma patología. Posteriormente, Isomaki³, Hakulinen,⁴ y Prior,⁵ detectaron un incremento en la incidencia de lesiones linfoproliferativas, especialmente de linfomas, en este mismo tipo de enfermos.

The patient has been diagnosed of Type B non-Hodgkin's lymphoma associated with the use of methotrexate, so that treatment with this drug was immediately discontinued.

After, administration of chemotherapy was begun with four cycles of VLCOP-B in which 300 mg/m² of cyclophosphamide and 10 mg/m² of mitoxantrone were administered. It was decided to not use treatment with monoclonal antibodies given the limited expression of CD 20 in this case.

The imaging tests performed at the end of the fourth chemotherapy cycle showed a partial remission of the tumor, and the patient died months later.

Discussion

Rheumatoid arthritis is a chronic and multisystemic disease characterized by permanent synovitis that bilaterally and symmetrically affects the peripheral joints. Its extra-articular manifestations are well described in the literature, but its relationship with neoplastic conditions is not well known. Different studies suggest that there is a relationship between this disease and malignant tumor diseases. In 1958, Abbatt and Lea¹ observed an increase in the incidence of leukemia in patients with rheumatoid arthritis. In 1964, Lea² described an increase of lymphomas in patients with this same disease. After, Isomaki³, Hakulinen⁴ and Prior⁵ detected an increase in the incidence of lymphoproliferative lesions, especially of lymphomas, in this same type of patients.

On the contrary to the above, there are studies in which no real relationship is found between rheumatoid arthritis and malignant hematological diseases. Katusic⁶ performed a revision of patients with rheumatoid arthritis seen between 1950 and 1975 without finding an increase in the incidence of malignant conditions except for multiple myeloma. In 1992, Doody⁷ concluded that there is no evidence that clearly associates the relationship between the musculoskeletal conditions in rheumatoid arthritis with the consequent development of lymphomas. Finally, Banks⁸ did not find any differences between the lymphomas in patients with rheumatoid arthritis and lymphomas of patients who do not suffer this disease.

Methotrexate is an antimetabolite that is structurally analogous to folic acid. The action mechanism of this drug consists

1 Médico residente. HGU Gregorio Marañón.

2 Médico adjunto. HGU Gregorio Marañón.

3 Médico adjunto. Pathology Service. HGU Gregorio Marañón. Madrid. España.

Servicio de Cirugía Oral y Maxilofacial
Hospital General Universitario Gregorio Marañón.
Universidad Complutense de Madrid. Madrid. España

Correspondencia

Carlos Navarro Cuéllar
C/María Molina 60, 7ºA
28006 Madrid. Spain.
Tel: 91-562 40 46
e-mail: cnavarrocuellar@mixmail.com

En contraste con lo anterior, existen estudios en los que no se encuentra una verdadera relación entre la artritis reumatoide y enfermedades hematológicas malignas. Katusic⁶ hace una revisión de pacientes con artritis reumatoide vistos entre 1950 y 1975 sin encontrar un aumento de incidencia de procesos malignos a excepción del mieloma múltiple. En 1992, Doody⁷ concluye que no existen evidencias que asocien claramente la relación entre las condiciones músculo-esqueléticas en la artritis reumatoide con el consiguiente desarrollo de linfomas. Finalmente, Banks⁸ no encuentra diferencias entre los linfomas en enfermos con artritis reumatoide y los linfomas de pacientes que no padecen esta enfermedad.

El metotrexate es un antimetabolito estructuralmente análogo al ácido fólico. El mecanismo de acción de este fármaco consiste en una alteración en la síntesis del ADN mediante inhibición de la dihidrofolato reductasa. El mecanismo exacto por el cual el metotrexate actúa suprimiendo la actividad de la artritis reumatoide no es bien conocido aunque recientes estudios sugieren la posibilidad de un incremento en la liberación de adenosina en las zonas afectadas.⁹

Desde finales del siglo pasado sabemos que algunos trastornos linfoproliferativos que aparecen en pacientes con artritis reumatoide tratados con metotrexate están asociados a la colonización por el virus de Epstein-Barr (VEB) estando descrita su posible remisión una vez eliminada dicha droga,¹⁰ y considerándose en la actualidad una entidad clínica definida aunque existe todavía cierta controversia al respecto.

Bologna,¹¹ realiza un análisis retrospectivo investigando una posible relación entre el uso de metotrexate y el desarrollo de procesos tumorales hematológicos en pacientes con artritis reumatoide y no establece ningún tipo de relación causa-efecto.

Moder,¹² realiza un estudio retrospectivo en 39 pacientes y no encuentra diferencias histológicas entre los linfomas de pacientes tratados con metotrexate y los linfomas de aquéllos tratados con otros agentes antirreumáticos. Concluye diciendo que si el riesgo de desarrollar un linfoma en pacientes tratados con metotrexate existe, éste es pequeño y no está relacionado ni con la dosis acumulativa ni con la dosis máxima ni con la duración del tratamiento.

La presentación de linfoma no-Hodgkin de células B asociado a metotrexate es una situación de extrema rareza teniendo una localización extranodal hasta en un 40%, especialmente en el tracto digestivo, pulmón, piel y riñón, y de manera excepcional en el territorio de cabeza y cuello.

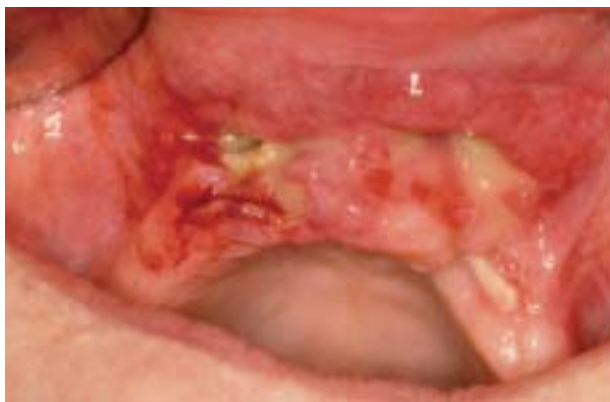

Figura 2. Pérdida progresiva de las piezas dentarias con desarrollo posterior de un trayecto fistuloso entre cavidad oral y zona nasogeniana.

Figure 2. Progressive loss of the dental pieces with posterior development of a fistulous pathway between oral cavity and nasogenian zone.

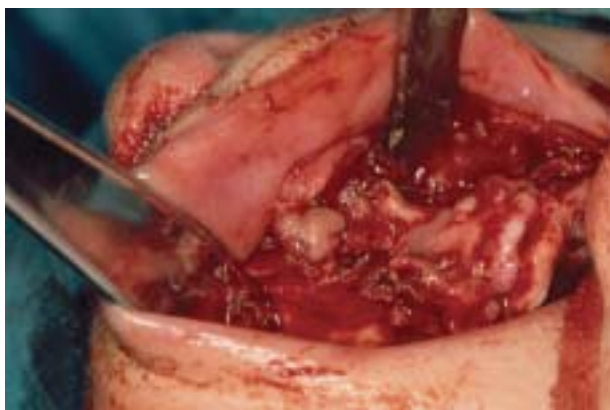


Figura 3. Biopsia de la lesión con destrucción masiva de la región maxilar y palatina.

Figure 3. Biopsy of the lesion with massive destruction of the maxillary and palatine region.

in an alteration in the synthesis of DNA by inhibition of dihydrofolate reductase. The exact mechanism by which methotrexate acts in suppressing the activity of rheumatoid arthritis is not well known, although recent studies suggest the possibility of increased adenosine release in the affected areas⁹.

Since the end of the last century, we know that some lymphoproliferative disorders that appear in patients with rheumatoid arthritis treated with methotrexate are associated with colonization by the Epstein-Barr virus (EBV), their possible remission once this drug is eliminated being described¹⁰ and it is presently considered a defined clinical entity, although there is still some controversy in this regards.

Bologna¹¹ performed a retrospective analysis investigating a possible relationship between the use of methotrexate and the development of hematological tumor conditions in patients with rheumatoid arthritis and did not establish any type of cause-effect relationship.

Moder¹² performed a retrospective study of 39 patients and did not find histological differences

between the lymphomas of methotrexate treated patients and lymphomas of those treated with other antirheumatic agents. He concluded by saying that if the risk of developing a lymphoma in patients treated with methotrexate exists, it is small and it is not related with the cumulative dose or with the maximum dose or with the treatment duration.

Presentation of the Cell B Non-Hodgkin's lymphoma associated to methotrexate is an extremely rare situation, there being an extranodal location in up to 40%, especially in the digestive tract, lung, skin and kidney and, rarely, in the head and neck area.

The role of methotrexate in the genesis and development of malignant conditions in patients with rheumatoid arthritis and, in general, in immunodepressed patients is, thus very controversial. Some authors suggest that the immunosuppression produced by this drug, together with the previous immunodepressed state of the patients with rheumatoid arthritis, favor colonization and pro-

El papel del metotrexate en la génesis y desarrollo de procesos malignos en pacientes con artritis reumatoide y, en general, en pacientes inmunodeprimidos es, por tanto, muy controvertido. Algunos autores sugieren que la inmunosupresión producida por esta droga, unida al previo estado inmunodeprimido de los pacientes con artritis reumatoide favorece la colonización y proliferación del VEB en los linfocitos B. Efectivamente este tipo de enfermos presentan una prevalencia muy alta de linfocitos B infectados por el VEB con una localización extranodal y su remisión puede ser posible una vez que se interrumpe el metotrexate.^{13,14}

Los mecanismos últimos por los cuales el metotrexate desencadena esta situación y contribuye en la génesis del linfoma son múltiples, aunque no bien conocidos debido a la rareza de esta asociación. Por un lado acentúa la disfunción de los linfocitos T mediante inducción directa de su apoptosis e inhibición de las poliaminas, básicas para el crecimiento y replicación celular.¹⁵ Por otro, disminuye la función normal de los linfocitos T citotóxicos y *natural killer* favoreciendo el crecimiento y desarrollo de los linfocitos B infectados por el VEB, consiguiendo de esta manera su transformación y acumulación en los ganglios y en la sinovial.¹⁶

En cuanto a la posible relación entre la retirada de la droga y la remisión espontánea del proceso neoplásico, existen estudios en uno y otro sentido.

Salloum,¹³ publica en 1996 un trabajo en el que revisa 16 casos de artritis reumatoide tratados con metotrexate y su posterior desarrollo de linfoma no-Hodgkin. Una vez retirado dicho fármaco sólo se consiguió una remisión completa en un 37,5% de los pacientes. De igual forma, Usman y Yunus,¹⁷ analizan 18 casos con las mismas características y refieren una remisión completa y espontánea tras la retirada del fármaco de un 16%.

No obstante, existen otros estudios que indican lo contrario y muestran una remisión espontánea del linfoma no-Hodgkin una vez retirada el metotrexate, sugiriendo así una posible relación causal.¹⁸⁻²⁰

Por tanto, y a pesar de los estudios en uno u otro sentido, la relación causa-efecto entre la administración de metotrexate en pacientes con artritis reumatoide y el posterior desarrollo de un linfoma no-Hodgkin está hoy bien establecida.

Se trata de una entidad de gran rareza cuyo diagnóstico debe plantearse en caso de aparición de un proceso destructivo sugestivo de linfoma en pacientes sometidos a tratamiento con metotrexate. La letalidad del cuadro es alta con una tasa de supervivencia aproximada del 50% a los 5 años.

La retirada de este fármaco debe ser contemplada como primer paso terapéutico en el manejo de la enfermedad siendo aconsejable un período de vigilancia de 2-3 meses para constatar una posible remisión espontánea antes del comienzo de la quimioterapia.

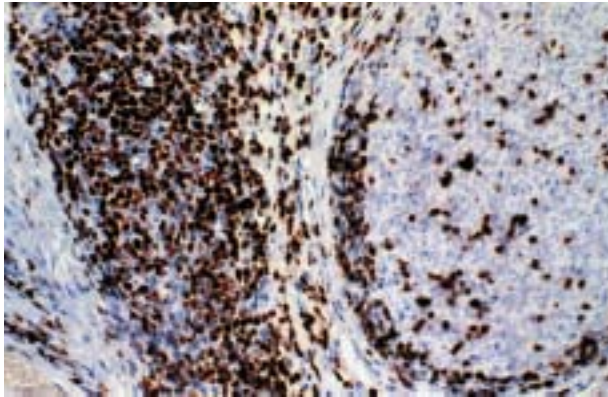


Figura 4. Imagen histológica en la que se objetiva un infiltrado linfocitario rodeando e infiltrando los cordones neuronales con un elevado índice de proliferación celular.

Figure 4. Histological image in which a lymphocytic infiltrate is observed, surrounding and infiltrating the neural cords with an elevated index of cell proliferation.

liferation of EBV in B lymphocytes. In fact, this type of patients presents a very high prevalence of B lymphocytes infected by EBV with extranodal site and its remission may be possible once methotrexate is discontinued.^{13,14}

The last mechanisms by which methotrexate precipitates this situation and contributes in the genesis of the lymphoma are many, although they are not well known due to the rareness of this association. On the one hand, it accentuates T lymphocyte dysfunction by direct induction of its apoptosis and inhibition of the polyamines,

basically for growth and cellular replication¹⁵.

On the other hand, it decreases the normal function of the cytotoxic T lymphocytes and natural killer cells, favoring the growth and development of the B lymphocytes infected by EBV, thus achieving its transformation and accumulation in the lymph nodes and synovial fluid¹⁶.

Studies exist in both senses in regards to the possible relationship between withdrawal of the drug and spontaneous remission of the neoplastic condition.

In 1996, Salloum¹³ published a study in which he reviewed 16 cases of rheumatoid arthritis treated with methotrexate and their later development of non-Hodgkin's lymphoma. Once this drug was withdrawn, only 37.5% of the patients achieved complete remission. Equally, Usman and Yunus¹⁷ analyzed 18 cases with the same characteristics and reported complete and spontaneous remission after withdrawal of the drug in 16%.

However, there are other studies that indicate the contrary and show spontaneous remission of non-Hodgkin's lymphoma once methotrexate is withdrawn, thus suggesting a possible causal relationship¹⁸⁻²⁰.

Thus, and in spite of the studies in one sense or another, the cause-effect relationship between the administration of methotrexate in patients with rheumatoid arthritis and the later development of non-Hodgkin's lymphoma is well-established at present.

It is a very rare entity whose diagnosis may be suggested if a destructive condition appears suggestive of lymphoma in patients undergoing treatment with methotrexate. The fatality of the picture is high with an approximate survival rate of 50% at 5 years.

Withdrawal of this drug should be contemplated as a first therapeutic step in the management of the disease, a control period of 2-3 months being suggested to verify a possible spontaneous remission before beginning chemotherapy.

Bibliografía

1. Abbat JD, Lea AJ. Leukaemogens. *Lancet* 1958;2:880-3.
2. Lea AJ. Anassociation between the rheumatic diseases and the reticulotes. *ANN Rheum Dis* 1964;23:480-4.
3. Isomäki HA, Hakulinen T, Joutsenlahti U. Excess risk of lymphomas, leukemia and myeloma in patients with rheumatoid arthritis. *J Chronic Dis* 1978;31:691-6.
4. Hakulinen T, Isomäki HA, Knekt P. Rheumatoid arthritis and cancer studies based on linking nationwide registries in Finland. *Am J Med* 1984;78(suppl.1a):29-32.
5. Prior P, Symmons DPM, Hawkins CF. Cancer morbidity in rheumatoid arthritis. *Ann Rheum Dis* 1984;43:128-31.
6. Katusic S, Beard CM, Kurland LT. Occurrence of malignant neoplasms in the Rochester, Minnesota, rheumatoid arthritis cohort. *Am J Med* 1985;78 (suppl 1a):50-55.
7. Doody MD, Linet MS, Glass AG. Leukemia, lymphoma and multiple myeloma following selected medical conditions. *Cancer Causes Control* 1992;3:449-56.
8. Banks PM, Witrak GA, Conn DL. Lymphoid neoplasia following connective tissue disease. *Mayo Clin Proc* 1979; 54:104-8.
9. Cronstein BN, Naime D, Olstad E. The antiinflammatory mechanism of methotrexate. Increased adenosine release at inflamed sites diminished leukocyte accumulation in an in vivo model of inflammation. *J Clin Invest* 1993;92: 2675-82.
10. Kamel OW, Van de Rijn M, Weiss LM. Reversible lymphomas associated with Epstein-Barr virus occurring during methotrexate therapy for rheumatoid arthritis and dermatomyositis. *N Engl J Med* 1993;328: 1317-21.
11. Bologna C, Picot MC, Jorgensen C, Viu P, Verdier R, Sany J. Study of 8 cases of cancer in 426 rheumatoid arthritis patients treated with methotrexate. *Ann Rheum Dis* 1997;56:97-102.
12. Moder KG, Teffery A, Cohen MD, Menke DM, Luthra HS. Hematologic malignancies and the use of methotrexate in rheumatoid arthritis: a retrospective study. *Am J Med* 1995;99:276-81.
13. Salloum E, Cooper DL, Howe G, Lacy J, Tallini G, Crouch J. Spontaneous regression of lymphoproliferative disorders in patients treated with methotrexate for rheumatoid arthritis and other rheumatic diseases. *J Clin Oncol* 1996;14:1943-49.
14. Georgescu L, Quinn G, Schwartzman S, Paget S. Lymphoma in patients with rheumatoid arthritis: association with the disease state of methotrexate treatment. *Semin Arthritis Rheum* 1997;26:794-804.
15. Kremer J. Is methotrexate oncogenic in patients with rheumatoid arthritis? *Semin Arthritis Rheum* 1997;26:785-7.
16. Van deRijn M, Cleary M, Variakojis D, Warnke RA, Chang PP, Kamel O. Epstein-Barr virus clonality in lymphomas occurring in patients with rheumatoid arthritis. *Arthritis Rheum* 1996;39:638-42.
17. Usman AR, Yunus MB. Non-Hodgkin's lymphoma in patients with rheumatoid arthritis treated with low-dose of methotrexate. *J Rheum* 1996;23:1095-7.
18. Sibilía J, Liote F, Mariette X. Lymphoproliferative disorders in rheumatoid arthritis patients on low-dose methotrexate. *Revue Du Rhumatisme, English Edition* 1998;65: 267-273.
19. Georgescu L, Paget SA. Lymphoma in patients with rheumatoid arthritis: what is the evidence of a link with methotrexate? *Drug Safety* 1999;20:475-87.
20. Le Goff P, Chicault P, Saraux A, Baron D, Valls-Bellec I, Leroy JP. Lymphoma with regression after methotrexate withdrawal in a patient with rheumatoid arthritis. Role for the Epstein-Barr virus. *Revue Du Rhumatisme, English Edition* 1998;65:283-6.