


Revista Española de
**Cirugía Oral y
 Maxilofacial**

www.elsevier.es/recom



Artículo original

Malformaciones venosas orofaciales de bajo flujo: esclerosis endoluminal con láser de diodo

M. Puche Torres^{a,*}, M. Marqués Mateo^b, L. Miragall Alba^b, M.E. Iglesias Gimilio^b,
 G. Pérez-Herrezuelo Hermosa^b, R. Villar Puchades^c, R. Guijarro Martínez^c, I. Solís García^c
 y J.V. Pascual Gil^d

^aProfesor asociado, Facultad de Medicina de Valencia, Médico Adjunto, Servicio de Cirugía Oral y Maxilofacial, Hospital Clínico Universitario de Valencia, España.

^bMédico Adjunto, Servicio de Cirugía Oral y Maxilofacial, Hospital Clínico Universitario de Valencia, España.

^cMédico Residente, Servicio de Cirugía Oral y Maxilofacial, Hospital Clínico Universitario de Valencia, España.

^dProfesor de Cirugía Maxilofacial, Facultad de Medicina de Valencia, Jefe de Servicio, Servicio de Cirugía Oral y Maxilofacial, Hospital Clínico Universitario de Valencia, España.

INFORMACIÓN DEL ARTÍCULO

Historia del artículo:

Recibido el 19 de abril de 2009

Aceptado el 12 de diciembre de 2009

Palabras Clave:

Malformaciones vasculares de bajo flujo;
 Terapia láser;
 Láser de diodo

R E S U M E N

Introducción: Las anomalías vasculares son procesos frecuentes que se localizan en más del 50% de los casos en la región de la cabeza y el cuello. Las técnicas clásicas de tratamiento, tales como la cirugía y la esclerosis química, han dado paso a modernas técnicas menos invasivas, tales como el láser Nd:YAG. Por otra parte, se ha utilizado con éxito el láser de diodo (980 nm) para el tratamiento de varices mediante esclerosis endoluminal. Nuestra propuesta es la utilización del láser de diodo (λ 980 nm) para provocar una esclerosis por fotocoagulación intralesional de las malformaciones venosas de bajo flujo dada la capacidad de este láser de ser transmitido por fibra óptica.

Objetivo: Exponer nuestros resultados en el tratamiento de malformaciones venosas de bajo flujo (MVBF) orofaciales mediante la terapéutica de esclerosis endoluminal con láser de diodo.

Material y métodos: Revisamos 84 pacientes que presentaban MVBF orofaciales tratados con láser de diodo. Describimos la técnica de realización y se muestran los resultados postoperatorios a corto plazo.

Resultados: Tras un periodo de seguimiento no inferior a 12 meses se constató curación en el 95,24% aplicando una o dos sesiones y solamente en 4 casos se objetivó recidiva. Concluimos que la técnica de esclerosis endoluminal con láser de diodo de MVBF en el área orofacial se constituye como una nueva técnica de tratamiento, mínimamente invasiva, ambulatoria, y que permite la resolución de los casos sin tener que recurrir a cirugías más agresivas y con excelentes resultados funcionales y estéticos.

© 2009 SECOM. Publicado por Elsevier España, S.L. Todos los derechos reservados.

*Autor para correspondencia.

Correo electrónico: mi.puchet@comv.es (M. Puche Torres).

Low-flow orofacial venous malformations: endoluminal sclerosis with a diode laser

A B S T R A C T

Keywords:

Low flow vascular malformations;
Laser therapy;
Diode laser

Background: Vascular anomalies are common processes that involve the head and neck region in more than 50% of the cases. Traditional treatment options such as surgery and chemical sclerosis have given way to modern less-invasive techniques, including Nd:YAG laser treatment. On the other hand, 980 nm laser diode has been successfully used for the endovenous sclerosis of varicose veins. Our proposal is the usage of diode laser ($\lambda = 980$ nm) to induce the sclerosis of low-flow venous malformations by intralesional photocoagulation, given this laser's ability to deliver the beam via a fiber optic cable.

Objective: To report our results in the treatment of orofacial low-flow venous malformations (LFVM) with diode laser endovenous sclerosis (DLES).

Material and methods: The clinical records from 84 patients presenting with orofacial LFVM treated with DLES were collected. The technique used and short-term postoperative results were revised.

Results: After a follow-up period of at least 12 months after one or two DLES sessions, healing was observed in 95.24% of the cases. Only 4 cases showed relapse.

Conclusions: The DLES technique is a new therapeutic option for the treatment of orofacial LFVM, is minimally-invasive, allows an outpatient setting and achieves excellent functional and esthetic results avoiding more aggressive procedures.

© 2009 SECOM. Published by Elsevier España, S.L. All rights reserved.

Introducción

En 1982 John Mulliken y Julie Glowacki propusieron la clasificación "biológica" de las anomalías vasculares, basándose en su evolución clínica, histológica e histoquímica¹. Dicha clasificación, aceptada en 1996 por la ISSVA (*Internacional Society for the Study of Vascular Anomalies*), cataloga las mismas en dos grandes grupos. Por un lado los tumores (como los hemangiomas), que aparecen en la infancia y los cuales presentan una historia natural de proliferación seguida de involución, cuya etiología desconocida implica un mecanismo de proliferación celular endotelial; y otro gran grupo formado por las malformaciones vasculares, cuyo origen radica en una alteración o error del desarrollo y formación de los canales vasculares, siendo por tanto procesos benignos que están presentes al nacer, crecen con el niño, nunca involucionan y a menudo se expanden². Este segundo grupo, a su vez, se subclasifica en función de las características del flujo vascular (bajo o alto flujo) y en función del tipo histológico del vaso (capilar, linfático, venoso, arterio-venoso y combinados).

Más del 50% de las lesiones vasculares están localizadas en la región de la cabeza y el cuello^{3,4}. Dicha localización preferencial cervicofacial y endobucal de algunas de estas anomalías, así como la posibilidad de cirugía de exéresis, en ocasiones mutilante, y la necesaria reconstrucción funcional y estética que de su tratamiento se deriva, hacen del cirujano maxilofacial un actor de singular importancia dentro del tratamiento multidisciplinar⁵.

La necesidad terapéutica estriba en la capacidad de estas lesiones de generar dolor, comprimir estructuras adyacentes o provocar alteraciones funcionales, sangrado y deformidad estética.

De forma genérica se han aplicado diversos métodos de tratamiento para las malformaciones vasculares que incluyen: compresión, terapia de esteroides, criocirugía, resección quirúrgica, electrodissección, embolización y obliteración de la luz de los vasos mediante inyección de sustancias esclerosantes, y en la última década, la fotocoagulación con láser Nd:YAG debido a la alta absorción de su luz por la hemoglobina. El láser más empleado para el tratamiento de estas lesiones ha sido el Nd:YAG, utilizándolo tanto en modo percutáneo como intralesional^{3,6}.

Las malformaciones vasculares de bajo flujo (MVBF) responden bien a la inyección de agentes esclerosantes, actuando ésta por un mecanismo de daño al endotelio y la consecuente puesta en marcha de un proceso de inflamación y fibrosis⁶.

El láser de diodo se ha constituido como una adecuada y efectiva técnica para la ablación endovenosa de incompetencia de la vena safena en adultos. Las propiedades de coagulación del láser de diodo (980 nm) son particularmente beneficiosas para el tratamiento de estas lesiones⁷. La luz del láser de diodo se transforma en calor debido a la alta absorción de esta luz por la hemoglobina y el agua presente en la dilatación venosa. Los estudios histológicos sobre paredes venosas a las que se ha aplicado láser de diodo evidencian una necrosis de coagulación, con desnaturalización del tejido y no sólo con efecto en la íntima, sino también en otras capas de la pared vascular. Esto lo diferencia de la esclerosis simple con medios químicos, la cual sólo afecta a la íntima. Se produce un efecto de "encogimiento" de la pared vascular y una fibrosis posterior.

Nuestra propuesta es la utilización del láser de diodo para provocar una fotocoagulación intralesional de las MVBF aprovechando la capacidad que este tipo de láser tiene de que su

Tabla 1 – Localización de lesiones vasculares tratadas con láser de diodo

Localización	n	(%)	Tamaño*	Unisesión	Multisesión	Recidiva
Labio	64	76,19	64	56	8	2
Lengua	8	9,52	2	2	6	1
Comisura bucal	4	4,76	2	0	4	1
Mucosa yugal	4	4,76	2	2	2	0
Paladar duro	2	2,38	2	2	0	0
Periorbitarias	2	2,38	2	2	0	0
Total	84	100	74 (88,1%)	64 (76,19%)	20 (23,81%)	4 (4,76%)

Pacientes tratados entre enero de 2004 y septiembre de 2007. Seguimiento medio: 12 meses. Multisesión: se resuelven en dos o más sesiones.
*Menores de 3 cm (bidimensional).

luz sea transmitida por fibra óptica, con la ventaja de constituirse como una técnica mínimamente invasiva.

Material y métodos

Pacientes

Durante los años 2004-2007, durante un período de 30 meses, 84 pacientes afectados por MVBF en el área orofacial han sido tratados en el Servicio de Cirugía Maxilofacial del Hospital Clínico de Valencia mediante el empleo de esclerosis endoluminal con láser de diodo (EELD). Además de la anamnesis y la evaluación clínica, en caso de duda sobre el flujo de la malformación vascular, previo a cualquier acto terapéutico se practicó una eco-doppler para descartar la presencia de altos flujos vasculares. La edad media de los pacientes era de 62 años, con edades comprendidas entre los 14 y 87 años. La mayor parte de MVBF tratadas era de pequeño tamaño⁸ (grado 1 de Goyal: menos de 3 cm en análisis bidimensional). Las localizaciones se expresan en la tabla 1.

Procedimiento

En todos los casos hemos utilizado un láser de diodo Ceralas[®] D15 (CeramOptec Gunbh, Bonn, Alemania), dotado de un semiconductor GaAlAs y λ 980 nm. La potencia máxima de salida es de 15 w y permite modos de trabajo pulsado o continuo. La luz se transmite por fibra óptica (contamos con fibras entre 200-640 μ m) y habitualmente utilizamos las de 400 μ m. La potencia de trabajo utilizada, siempre en modo continuo, ha oscilado entre 3 y 6 w. En cuanto a la técnica, se realizó siempre bajo anestesia local y en medio ambulatorio. Al tratarse de un láser tipo IV es preciso seguir el protocolo de seguridad, señalar el área de trabajo y utilizar gafas de protección tanto para el paciente como para todo el personal sanitario que acceda al área de trabajo. La técnica de EELD (fig. 1) consiste en practicar inicialmente una punción de la lesión con angiocatéter n.º 18 o 20 Gauge, según el diámetro de fibra empleado (percutáneo o transmucoso) y posteriormente se introduce la fibra óptica a través del catéter hasta llegar a situar la punta activa de la fibra dentro de la malformación venosa. En todo momento localizamos la punta activa de la

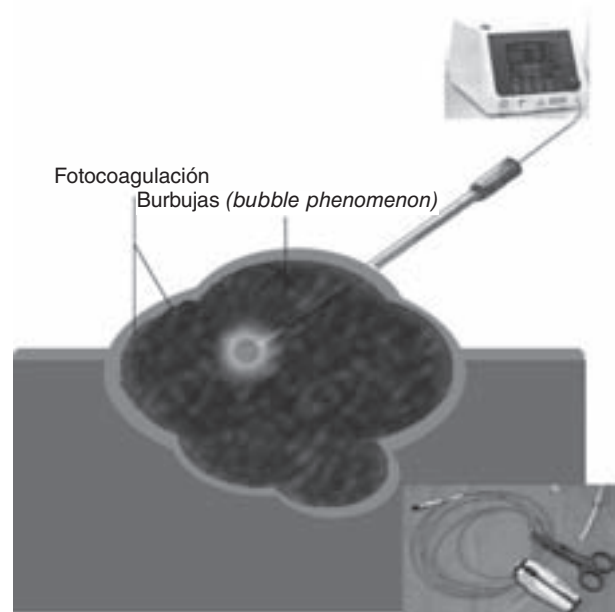


Figura 1 – Esquema donde se muestra la técnica de esclerosis endoluminal con láser de diodo, y los dos mecanismos de acción básicos de este: fotocoagulación con acción directa sobre la pared vascular y calor a través de la absorción de energía lumínica por la hemoglobina de la sangre. Detalle de las fibras utilizadas.

fibra gracias a la luz guía que nos proporciona el equipo. Comenzamos a efectuar disparos desde zonas más profundas, en modo radial, y a continuación progresivamente en dirección hacia la superficie y la zona de entrada de la fibra. En todo momento percibimos el efecto que la aplicación del láser produce en la lesión vascular y debemos comprobar cómo acontece un fenómeno de “encogimiento” o retracción de la lesión, con la consecuente aparición de un blanqueamiento de la misma (fig. 2). Esta área puntiforme blanquecina que aparece después de cada impacto nos permite reconocer el área concreta tratada. Es preciso no excederse en la dosis de energía que se entrega al tejido, sobre todo en la zona superficial próxima a la mucosa o subcutáneo, para evitar procesos de necrosis mucosa o cutánea (fig. 3). Podemos ayudarnos de compresión de la lesión en el momento del disparo para favo-

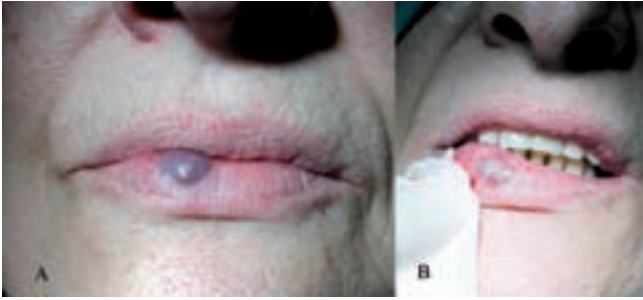

Figura 2 – Malformaciones venosas de bajo flujo en el labio inferior. A. Antes de la escleroterapia. B. Tras finalizar el tratamiento con láser de diodo. Se aprecia un blanqueamiento alrededor de la zona de punción y se objetiva la escleroterapia de la misma.

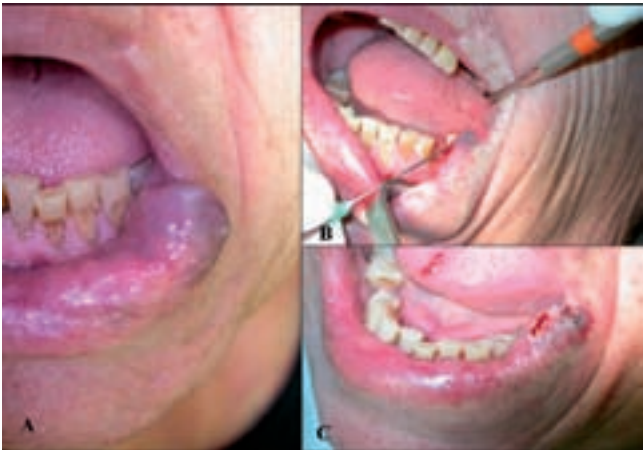

Figura 3 – A. Malformaciones venosas de bajo flujo en la comisura del labio inferior. B. Detalle del momento de la técnica de escleroterapia endoluminal con láser de diodo. C. Zona central muy deprimida tras la escleroterapia. Se aplicó una energía excesiva, se provocó daño térmico y apareció necrosis mucosa.

recer la adherencia de las paredes vasculares de la lesión. El tratamiento postquirúrgico consistió en analgésicos no esteroideos, dieta líquida y fría en el caso de lesiones intraorales, e instrucciones al paciente para que realizase compresión local de la zona de punción con una gasa durante media hora tras la intervención. Se realizó un seguimiento clínico y se tomaron registros fotográficos hasta su completa curación (figs. 3, 4, 5 y 6). El seguimiento medio ha sido de 10-12 meses tras la intervención. En los casos de más de 3 cm de tamaño bidimensional y en aquellos donde la malformación venosa era de morfología irregular o presentaban lesiones satélites se procedió a planificar el tratamiento en sesiones seriadas.

Resultados

Un total de 90 procedimientos de EELD se han llevado a cabo en los 84 pacientes que integran la muestra (tabla 1). La mayor

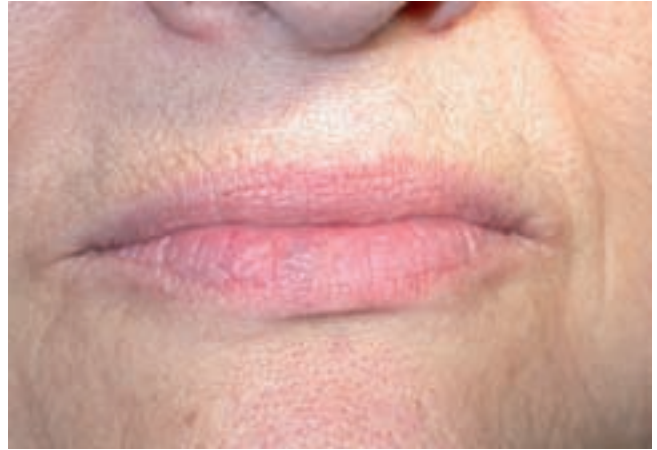

Figura 4 – Paciente de la figura 2 en el control a los 6 meses del tratamiento.

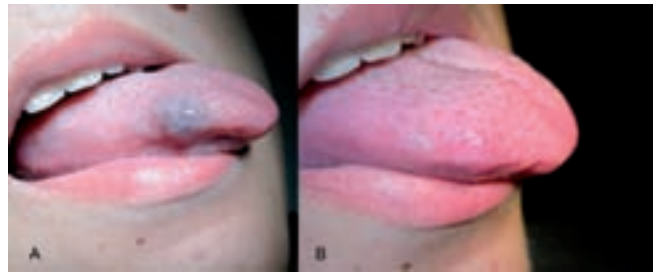

Figura 5 – A. Malformaciones venosas de bajo flujo en la lengua, preescleroterapia. B. Control a los 6 meses de realizar la escleroterapia endoluminal con láser de diodo.

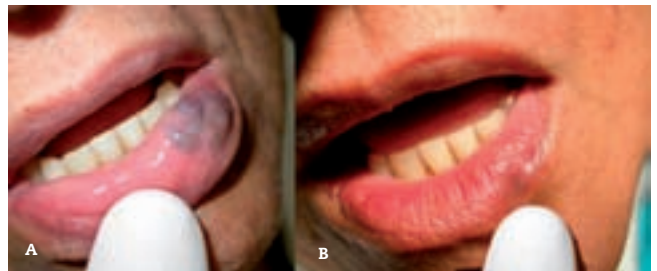

Figura 6. A. Malformaciones venosas de bajo flujo en el labio, pre-tratamiento. B. Control después de 7 días de realizar la escleroterapia endoluminal con láser de diodo. Se evidencia encogimiento de la lesión y cicatrización del punto central donde se realizó la punción.

parte corresponde a MVBF menores de 3 cm de diámetro bidimensional (88,1%). La localización más frecuente fue el labio, seguido de la lengua. El 76,19% de las lesiones se trató con una sola sesión. Un 23,81% precisó de dos o más sesiones para la resolución completa. El intervalo de tratamiento entre sesiones fue de 6 meses. En general encontramos a los 2-3 días del postoperatorio una zona deprimida en el punto

donde se ha efectuado la punción, tipo cráter, rodeado de tejido sano. A las 2-3 semanas se aprecia cicatrización con reepitelización completa en la zona de punción, así como una correcta estética y función (fig. 6). No han acontecido episodios de sangrado postoperatorio. El dolor es mínimo, con escasa o nula necesidad de toma de analgésicos salvo en un caso, que presentó necrosis en la zona de unión cutáneo-mucosa labial y que precisó analgésicos pautados durante 7 días (fig. 3). No acontecieron complicaciones de tipo parestesia ni hipoestesia en la zona de aplicación cercana a los territorios anatómicos de los nervios sensitivos orofaciales.

Se consideró recidiva cuando, una vez constatada la desaparición completa de la lesión y tras un seguimiento mayor de 6 meses, volvía a presentar signos clínicos de malformación venosa. En el 95,24% de los casos se solucionó con una o dos sesiones y solamente en 4 casos (4,76%) se objetivó recidiva.

Discusión

Las lesiones vasculares de la cabeza y el cuello presentan una relativa alta incidencia y de ellas se derivan molestias para el paciente por la repercusión estética y funcional, siendo a menudo dificultosa o no exitosa su exéresis. Esto se debe a que pueden afectar a varios espacios anatómicos contiguos y éstos a su vez contener estructuras anatómicas importantes⁹. Las MVBF están constituidas por segmentos de venas anormales con deficiencias en las capas endotelial y muscular, lo cual provoca una distensión dependiendo de cambios posturales o ejercicio físico, y a su vez puede provocar inflamación, dolor o trombosis¹⁰.

Aunque la clasificación propuesta por Mulliken y Glowacki ha supuesto un gran avance en el manejo de estas lesiones, sobre todo por la uniformidad terminológica propuesta, no es menos cierto que descubrimientos recientes de índole genética soportan la evidencia clínica de que las anomalías vasculares no representan tumores o simples formaciones anormales de vasos que deben ser extirpadas, sino más bien defectos del desarrollo que normalmente afectan y asientan en áreas anatómicas amplias. Dichas alteraciones pueden estar presentes desde el nacimiento y se manifiestan clínicamente con el desarrollo, y muy probablemente están influenciadas por diversos factores tales como traumatismos, cirugía, cambios hormonales, embarazo, etc.⁶. Sabemos que los hemangiomas y malformaciones vasculares son entidades patológicamente diferenciadas, sin embargo el proceso de diagnóstico, así como las modalidades terapéuticas propuestas para su tratamiento, son similares (a excepción del reciente protocolo propuesto para el tratamiento de los hemangiomas en fase proliferativa con propanolol). Es por todo ello que en el proceder diagnóstico no hemos realizado un estudio histológico previo al tratamiento, dado su carácter benigno y el riesgo innecesario de sangrado que la biopsia en sí misma puede suponer³.

La variabilidad en las modalidades terapéuticas de las MVBF es muy alta. Muchos tratamientos pueden ser efectivos, pero a menudo presentan limitaciones. La exéresis quirúrgica es a menudo dificultosa, puede tener secuelas cicatriciales,

deformidad, con alto riesgo de hemorragia, dificultad de disección anatómica y una alta tasa de recurrencias^{9,10}.

El tratamiento más frecuentemente empleado para las MVBF es la esclerosis mediante la inyección intralesional de sustancias como el etanol absoluto y otros agentes esclerosantes tales como el morruato de sodio y el polidocanol. El mecanismo de acción se basa en el daño del endotelio, con la consecuente inflamación y fibrosis. Sin embargo, aunque es una técnica que estando perfectamente protocolizada y con el concurso de la punción de aguja guiada por ecografía¹¹ obtiene unas tasas de éxito del 70-90% cuando se lleva a cabo por equipos experimentados, no está exenta de efectos secundarios o complicaciones graves que pueden requerir hospitalización. Las complicaciones más frecuentes son la necrosis cutánea o mucosa y la lesión de nervios periféricos¹². Como quiera que las MVBF pueden recidivar tras un tratamiento aparentemente efectivo, el énfasis del tratamiento debe ser paliativo, intentando eliminar los síntomas, más que erradicar la lesión¹⁰.

Estudios preliminares de Apfelger y Gregory sugirieron que la terapia con láser intralesional podría suponer una modalidad de tratamiento de las MVBF. Inicialmente el láser Nd:YAG se utilizó para realizar tratamientos de hemangiomas y MVBF orales en modo continuo con irradiación de la superficie de la lesión y conseguir así esclerosis de la misma sin punción¹³. Sin embargo, esta forma de tratamiento en superficie precisa la aplicación de frío local para evitar la necrosis de la mucosa que recubre la lesión⁷. La técnica de láser Nd:YAG en superficie es, a nuestro juicio, una técnica que no evita la necrosis cutánea o mucosa, y que es farragosa en su aplicación.

El tratamiento con fotocoagulación intralesional es preferible a la modalidad de tratamiento superficial por varias razones, entre las que destaca la menor incidencia de lesión cutánea y mejor resultado en la reducción de lesiones más profundamente situadas^{14,15}.

Algunos autores obtienen excelentes resultados en la aplicación del láser Nd:YAG y Argón para tratar lesiones vasculares en la lengua con mínimas complicaciones⁴. Sin embargo, otros trabajos presentan tasas de ulceración mucosa de un 14-25%^{10,16}. El láser Nd:YAG (λ 1.060 nm) con una penetración en profundidad del tejido entre 0,5-1 cm puede explicar esta alta tasa de necrosis, ya que es difícil evitar la difusión térmica a tejidos adyacentes al diana.

Consideramos que el láser de diodo puede suponer una herramienta efectiva de tratamiento. Este tipo de láser se desarrolló para proporcionar una acción más selectiva sobre el tejido vascular. Opera en una λ de 940-810 nm. Tiene una absorción selectiva por la hemoglobina y presenta una escasa penetración en profundidad (0,3 mm). El mecanismo de acción del láser de diodo (fig. 1) consiste en provocar una lesión en la pared de la malformación venosa basándose tanto en la acción directa térmica provocada por la luz láser (fotocoagulación) como por el efecto de calor que secundariamente provocan las burbujas originadas por la absorción de energía lumínica sobre la sangre (*bubble phenomenon*)¹⁰.

Lapidoth et al¹⁷ utilizan láser de diodo de 900 nm (fluencia 80-100 J/cm²) combinado con radiofrecuencia para tratar malformaciones venosas faciales (Fitzpatrick tipo II-IV) con éxito excelente en más del 90% de los casos y escasos problemas

postoperatorios (inflamación, dolor o eritema); un solo caso cursó con cicatrización anómala cutánea.

En nuestra casuística, la mayoría de las lesiones corresponde a grado 1 de Goyal, fácilmente diagnosticables desde el punto de vista clínico como MVBF. Realizamos estudios de imagen mediante ecografía para descartar altos flujos. En lesiones de mayor tamaño es necesario realizar, previamente al tratamiento, una resonancia magnética nuclear (RM), ecodoppler y si es preciso angiografía para descartar que se trate de lesiones de alto flujo, en cuyo caso sería necesario el tratamiento de oclusión de la arteria aferente o principal como paso previo al tratamiento con esclerosis y cirugía, no estando indicadas la punción ni la aplicación del láser de diodo hasta descartar con total seguridad que se trate de lesiones de alto flujo. Afortunadamente la mayor parte de las lesiones vasculares que encontramos en clínica corresponden a malformaciones vasculares venosas de pequeño tamaño y bajo flujo.

Como en cualquier técnica donde se emplea el láser, la mayor tasa de complicaciones viene dada por la inadecuada transferencia de energía a tejidos adyacentes. Debemos tener especial precaución con la piel y las mucosas que recubren la MVBF. Las estructuras adyacentes a la lesión vascular, tales como nervios o conductos excretores salivares (como Stenon o Warton), pueden ser dañadas durante la aplicación de la luz láser a través del proceso de fotocoagulación. Esta circunstancia debe ser tenida en cuenta a la hora de aplicar este método de tratamiento y actuar con mucha pericia o indicar métodos de tratamiento alternativo en esos casos, tales como la criocirugía.

Podemos, en casos más complejos, apoyarnos en la ecografía guiada para estar seguros de que la aplicación de toda la energía de fotocoagulación que nos proporciona el láser sea intralesional^{10,11,13}. El grado de energía que se absorbe por el tejido una vez aplicado el láser no es apreciable en los efectos sobre dicho tejido de inmediato, sino posteriormente, con el consecuente riesgo de necrosis postoperatoria. Es deseable ser menos radical en el tratamiento inicial y aplicar un segundo tratamiento pasados unos meses desde la primera sesión, antes que provocar una necrosis de la piel o las mucosas.

Como excelencia en la aplicación de estos tratamientos, tanto al utilizar agentes esclerosantes químicos como energías de láser aplicados en modo intralesional, algunos autores han protocolizado la punción de la lesión guiada mediante RM para aquellas MVBF más profundas o cercanas a estructuras nerviosas¹², algunos han propuesto incluso la utilización de imagen 3D obtenida a partir de la reconstrucción de imagen de RM¹⁴. Nosotros consideramos que esta ayuda de imagen sólo estaría justificada para lesiones muy complejas y de un tamaño tal que podría tener riesgo de embolización debido a su amplio drenaje venoso de retorno. En estos casos, además, dado el mayor riesgo de aplicación de la técnica, también estaría indicado realizarla bajo anestesia general y en régimen de hospitalización.

Ningún caso de nuestra casuística, ni por tamaño ni por localización, requirió de tal sofisticación técnica. Solamente se realizaron dos casos de aplicación del láser de diodo intralesional bajo control ecográfico de la punta de trabajo y en concreto se trataban de MVBF periorbitarias donde sí es nece-

sario controlar la posición de la fibra óptica antes del disparo. Pudimos, además, comprobar ecográficamente tanto la aparición de las burbujas como el efecto de retracción de la pared de la malformación venosa tras la aplicación de la energía lumínica. Si seguimos estas recomendaciones y precauciones, y con la adecuada formación en estas nuevas técnicas, la tasa de complicaciones es realmente baja.

En definitiva, consideramos que se trata de un método preciso, que proporciona comodidad durante y después de la cirugía al paciente y al cirujano, pues acorta el tiempo quirúrgico y la curación postoperatoria.

Conclusiones

El tratamiento de MVBF menores de 3 cm mediante EELD es un método rápido y sencillo, que permite ser realizado bajo anestesia local en régimen ambulatorio, con baja tasa de complicaciones y postoperatorio confortable. Se constituye como una nueva técnica de tratamiento mínimamente invasiva, que permite la resolución de casos sin recurrir a cirugía agresiva y con excelentes resultados estéticos y funcionales. Sin embargo, es preciso remarcar que debe ser utilizado con precaución, y aplicado por profesionales con experiencia y formación en el empleo de la técnica y utilización de equipos láser.

BIBLIOGRAFÍA

- Mulliken JB, Glowacki J. Haemangiomas and vascular malformations in infants and children: a classification based on endothelial characteristics. *Plast Reconstr Surg*. 1982;69:412-20.
- Burrows PE, Mulliken JB, Fellows KE, Strand RD. Childhood hemangiomas and vascular malformations: angiographic differentiation. *AJR Am J Roentgenol*. 1983;141:483-8.
- Vesnaver A, Dovsat D. Treatment of vascular lesions in the head and neck using Nd:Yag laser. *J Craniomaxillofac Surg*. 2006;34:17-24.
- Dixon JA, Davis RK, Gilbertson JJ. Laser photocoagulation of vascular malformations of the tongue. *Laryngoscope*. 1986;96:537-41.
- Moure C, Reynaert G, Lehmann P, Testelin S, Devauchelle B. Classification des tumeurs et malformations vasculaires: fondement de la classification et intérêt clinique. *Rev Stomatol Chir Maxillofac*. 2007;108:201-9.
- Burrows PE, Mason KP. Percutaneous treatment of low flow vascular malformations. *J Vasc Interv Radiol*. 2004;15:431-45.
- Romanos G, Nentwing GH. Diode laser (980 nm) in oral and maxillofacial surgical procedures: clinical observations based on clinical applications. *J Clin Laser Med Surg*. 1999;17:193-7.
- Goyal M, Causer PA, Armstrong D. Venous vascular malformations in pediatric patients: comparison of results of alcohol sclerotherapy with proposed MR imaging classification. *Radiology*. 2002;223:639-44.
- Lewin JS. Low-flow vascular malformation of the orbit: a new approach to a therapeutic dilemma. *Am J Neuroradiol*. 2004;25:1633-4.
- Sidhu MK, Perkins JA, Shaw DWW, Bittles MA, Andrews RT. Ultrasound-guided endovenous diode laser in the treatment of congenital venous malformations: preliminary experience. *J Vasc Interv Radiol*. 2005;16:879-84.

11. Donnelly LF, Bisset GS 3rd, Adams DM. Combined sonographic and fluoroscopic guidance: a modified technique for percutaneous sclerosis low-flow vascular malformations. *AJR Am J Roentgenol.* 1999;173:655-7.
12. Lewin JS, Merkle EM, Duerk JL, Tarr RW. Low-flow vascular malformations in the head and neck: safety and feasibility of MR imaging-guided percutaneous sclerotherapy—preliminary experience with 14 procedures in three patients. *Radiology.* 1999;211:566-70.
13. Achauer BM, Chang CJ, VanderKam VM, Boyko A. Intralesional photocoagulation of periorbital hemangiomas. *Plast Reconstr Surg.* 1999;103:11-6.
14. Glaessl A, Schreyer AG, Wimmershoff MB, Landthaler M, Feuerbach S, Hohenleutner U. Laser surgical planning with magnetic resonance imaging-based 3-dimensional reconstructions for intralesional Nd:YAG laser therapy of a venous malformation of the neck. *Arch Dermatol.* 2001;137:1331-5.
15. Clymer MA, Fortune DS, Reinisch L, Toriumi DM, Werkhaven JA, Ries R. Interstitial Nd:YAG photocoagulation for vascular malformations and hemangiomas in childhood. *Arch Otolaryngol Head Neck Surg.* 1988;124:431-6.
16. Chang CJ, Fisher DM, Chen R. Intralesional photocoagulation of vascular anomalies of the tongue. *Br J Plast Surg.* 1999;52:178-81.
17. Lapidot M, Yaniv E, Ben Amitai D, Raveh E, Kalish E, Waner M, et al. Treatment of facial venous malformations with combined radiofrequency current and 900 nm diode laser. *Dermatol Surg.* 2005;31(10):1308-12.