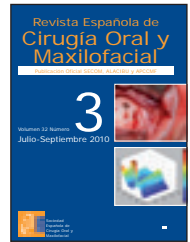

Revista Española de
**Cirugía Oral y
 Maxilofacial**

www.elsevier.es/recom



Caso clínico

Quistes epidermoides del suelo de boca: presentación de dos casos y revisión de la literatura

Lorena Sanz^{a,*}, Francisco J. Gamboa^b y Teresa Rivera^c

^aResidente de tercer año de Otorrinolaringología. Hospital Universitario Príncipe de Asturias, Alcalá de Henares, Madrid, España.

^bFacultativo especializado de Otorrinolaringología. Hospital Universitario Príncipe de Asturias, Alcalá de Henares, Madrid, España.

^cJefe de servicio de Otorrinolaringología. Hospital Universitario Príncipe de Asturias, Alcalá de Henares, Madrid, España.

INFORMACIÓN DEL ARTÍCULO

Historia del artículo:

Recibido el 7 de abril de 2010

Aceptado el 14 de octubre de 2010

Palabras clave:

Quiste epidermoide;

Suelo de boca;

Masa de crecimiento progresivo;

Técnica quirúrgica

Keywords:

Epidermoid cyst;

Floor of the mouth;

Slow-growing mass;

Surgical technique

R E S U M E N

Los quistes epidermoides son una patología frecuente, pero su localización en la cavidad oral es excepcional. Para el abordaje quirúrgico son factores determinantes su tamaño y las relaciones anatómicas. Presentamos dos casos clínicos diagnosticados en el servicio de ORL entre 1999 y 2007, que consultaron por tumoración de crecimiento progresivo en el suelo de boca. Se realiza una revisión acerca del diagnóstico y de los abordajes quirúrgicos de los quistes epidermoides para intentar estandarizar su tratamiento.

© 2010 SECOM. Publicado por Elsevier España, S.L. Todos los derechos reservados.

Epidermoid cysts of the floor of the mouth: presentation of two cases and review of the literature

A B S T R A C T

Epidermoid cysts are a frequent pathology; nevertheless their location in the oral cavity is exceptional. Their size and anatomical location are determining factors in the surgical approach. We present two cases diagnosed in our ENT Department between 1999 and 2007, which were referred to us due to slow growing masses on the floor of the mouth. A literature review was made on the diagnosis, surgical techniques and management of epidermoid cysts in an attempt to standardise their management.

© 2010 SECOM. Published by Elsevier España, S.L. All rights reserved.

*Autor para correspondencia.

Correo electrónico: lorena_sanzlopez@yahoo.es (Lorena Sanz López).

Introducción

Los quistes epidermoides son formaciones benignas frecuentes, pero su localización en el suelo de la boca es excepcional¹. Algunos autores consideran que se dan en proporción similar en ambos sexos²⁻⁴. Hay quien los encuentra con mayor frecuencia en mujeres^{5,6} y quien constata una frecuencia tres veces mayor en los hombres⁷. Aunque hasta hace 15-20 años el diagnóstico de los quistes del suelo de la boca se hacía con mucha frecuencia (50%) en pacientes mayores de 10 años⁸, actualmente, se suelen diagnosticar en el período neonatal (75%)⁹.

En 1955 Meyer⁶ definió tres variedades histológicas de quistes dermoides: el quiste epidermoide, el quiste dermoide verdadero y el quiste teratoide. En los tres tipos de quiste existe una cavidad de pared fibrosa tapizada por epitelio con actividad queratinizante. Lo que caracteriza a los quistes dermoides es la presencia de esbozos de anejos cutáneos como glándulas sudoríparas, glándulas sebáceas o folículos pilosos, que faltan en los quistes epidermoides. Los quistes teratoides pueden tener además tejido muscular, óseo, cartilaginoso, dentario, etc., porque derivan de las tres capas embrionarias (ectodermo, mesodermo y endodermo).

Los quistes epidermoides del suelo de la boca son lesiones congénitas causadas por atrapamiento de ectodermo durante la quinta semana del desarrollo embrionario, cuando se produce la fusión de los dos primeros arcos branquiales con los esbozos linguales. La migración del tejido embrionario se produce en sentido posteroanterior y lateromedial⁹ y el atrapamiento de ectodermo se produce en la línea media.

En este artículo describimos dos casos clínicos de unos pacientes diagnosticados de quiste epidermoide de suelo de boca, tratados quirúrgicamente mediante cervicotomía en el primer caso y mediante abordaje oral en el segundo.

Casos

Se presentan dos casos clínicos diagnosticados en el servicio de ORL entre 1999 y 2007, que consultaron por tumoración de cre-

cimiento progresivo en el suelo de boca. Se realiza una revisión acerca del diagnóstico y del abordaje quirúrgico de los quistes epidermoides para intentar estandarizar su tratamiento.

Caso 1

Varón de 30 años que acudió a nuestro servicio en 1999 con una tumoración submentoniana de crecimiento progresivo de año y medio de evolución que no asociaba disfagia ni disnea.

Entre los antecedentes personales sólo cabe destacar el diagnóstico de estenosis pilórica congénita y que el paciente era fumador de 20 cigarrillos al día.

En la exploración física encontramos una tumoración submentoniana centrada de más de 5 cm de diámetro, de consistencia elástica, no adherida, que simulaba una imagen de doble mentón (fig. 1A).

La ecografía mostraba una masa con contenido hipocogénico con áreas anecoicas y con refuerzo acústico posterior; compatible tanto con quiste del conducto tirogloso como con quiste dermoide. La punción-aspiración con aguja fina (PAAF) reveló abundantes células escamosas.

Para conocer mejor las relaciones anatómicas de la tumoración se solicitó una tomografía computarizada (TC), en la que se observaba una imagen quística suprahioidea en el espacio submentoniano de 5,5 × 4 × 7,5 cm, bien definida, encapsulada y no calcificada (fig. 1B).

Dadas las grandes dimensiones del quiste, el tratamiento quirúrgico se llevó a cabo mediante cervicotomía bajo anestesia general, con incisión horizontal suprahioidea, desarrollando un colgajo subplatismal. El quiste se encontraba por encima del plano del músculo milohioideo (vertiente oral), que estaba distendido por la tumoración (fig. 1C). Tras completar la disección siguiendo el plano de la cápsula del quiste y conseguir su exéresis, colocamos un drenaje de Jackson-Pratt. El alta se dio dos días después y la evolución fue favorable.

En el informe anatomopatológico encontramos macroscópicamente una formación quística lobulada de superficie violácea, formas nodulares de consistencia blanda, amarillenta y con escaso contenido lipídico en su interior. Micros-

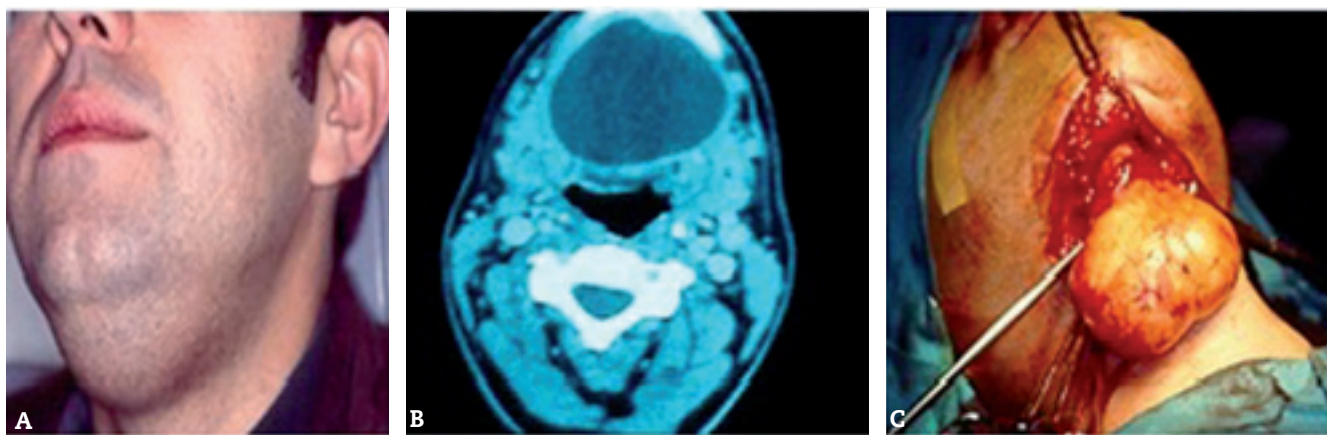


Figura 1 – A) Imagen de doble mentón. B) Tomografía computarizada en la que se visualiza una imagen quística suprahioidea en espacio submentoniano de 5,5 × 4 × 7,5 cm, bien delimitada, sin calcificaciones. C) Exéresis extraoral cervicotomía, incisión horizontal y disección por encima del músculo milohioideo.

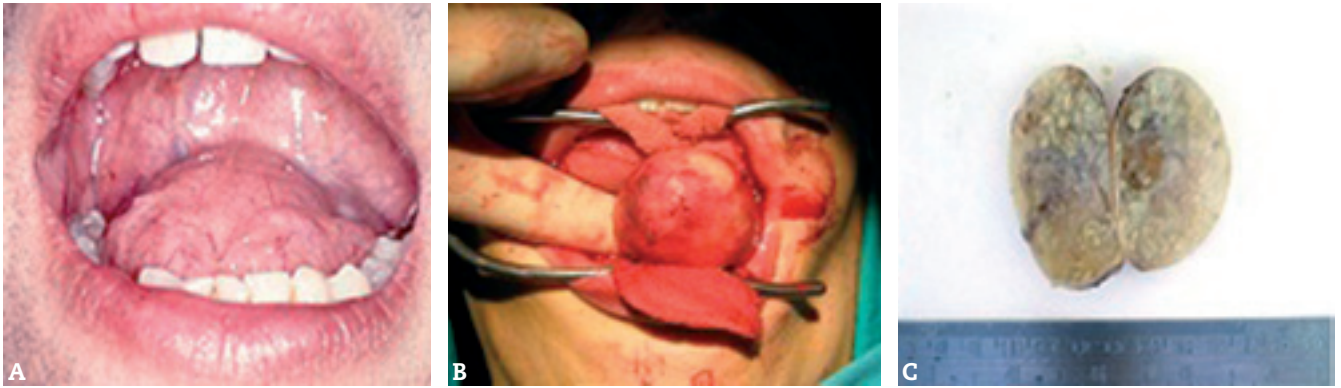

Figura 2 – A) Tumoración sublingual en línea media, de superficie lisa, que se moviliza con la palpación bimanual. B) Exéresis ransoral: incisión vertical del rafe medio sublingual. C) Imagen macroscópica del quiste con un contenido de consistencia pastosa amarillo-grisáceo.

cópicamente se vio un quiste con revestimiento escamoso y queratina en su interior, inflamación crónica en la pared con reacción granulomatosa a cuerpo extraño, sin estructuras glandulares ni parénquima.

Caso 2

Varón de 17 años que consultó en 2007 por presentar disfagia y alteración en la articulación de las palabras de un mes de evolución, sin disnea.

En la exploración encontramos una tumoración centrada en el suelo de la boca de mucosa lisa, que hacía prociencia en la región sublingual, desplazando la lengua dorsalmente (fig. 2A).

La PAAF reveló un contenido denso, frotis quístico con células escamosas, macrófagos e inflamación aguda.

La TC muestra una lesión quística unilocular en el espacio sublingual en la línea media de $4 \times 3,4 \times 5$ cm, homogénea, delimitada inferiormente por los músculos genihiodeos.

El tratamiento quirúrgico se realizó bajo anestesia general e intubación nasotraqueal, realizándose la exéresis por vía oral, mediante incisión en el rafe del frenillo lingual. Se dejó un drenaje de Penrose durante dos días (fig. 2B).

La evolución de ambos pacientes fue buena, actualmente ambos se encuentran asintomáticos, sin signos de evidencia de recidiva de quistes epidermoides, y presentan un seguimiento y un pronóstico favorables.

Discusión

Sólo el 7% de los quistes dermoides del organismo se encuentran en el área de cabeza y cuello. El 1,6% de los quistes dermoides del organismo se dan en la cavidad oral, pero los del suelo de la boca representan tan sólo el 0,01% del total^{7,10}. De hecho, los quistes epidermoides de la cavidad oral de producen con mayor frecuencia en la lengua y en los labios¹⁰⁻¹². Según su localización, por encima o por debajo del músculo milohioideo, se clasifican en sublinguales y submentonianos¹⁰.

Como en los casos que presentamos, los quistes del suelo de la boca suelen ser únicos, pero excepcionalmente se pre-

sentan quistes múltiples que pueden estar unidos por tractos fibrosos^{6,12}.

Se han publicado casos de muy diferente tamaño, desde pocos milímetros hasta 12 cm^1 . Suelen localizarse por encima del músculo milohioideo, pero pueden herniarse a su través, adquiriendo forma de reloj de arena¹¹.

En general se presentan como una masa asintomática de crecimiento lento, pero pueden generar dificultades en la masticación, en la deglución y en la articulación^{4,11}. Pueden producir dolor por estímulo del nervio lingual, y eventualmente por infección⁴. En casos de gran tamaño pueden provocar disfagia y disnea^{10,12}.

Los quistes del suelo de la boca raramente se infectan de forma espontánea o secundaria a PAAF, pero si llegan a infectarse pueden comprometer la vida del paciente^{1,13}.

El diagnóstico se basa en los síntomas y la exploración. La ecografía confirma el carácter quístico de la tumoración que muestra contenido hipocogénico, lo que permite distinguir entre lesiones quísticas, vasculares o sólidas⁴. Tanto la TC como la resonancia magnética documentan el tamaño y las relaciones anatómicas del quiste, que típicamente está bien encapsulado, sin calcificación^{4,10,11,14}.

La PAAF suele proporcionar un diagnóstico cierto, pero cuando la cápsula del quiste está formada por tejido denso el resultado puede ser no concluyente⁵. Los quistes contienen un líquido espeso amarillo-grisáceo, de consistencia pastosa, con células epiteliales nucleares y anucleares y láminas de queratina. En caso de rotura del quiste aparecen histiocitos, células multinucleadas gigantes, granulomas de cuerpo extraño y un componente inflamatorio¹³.

Algunos autores han utilizado gammagrafía tiroidea para descartar tejido tiroideo ectópico y confirmar la existencia de tejido tiroideo funcional en su ubicación normal⁴.

El diagnóstico diferencial se hace con ránula, mucocele y obstrucción de conducto de Warthon, así como malformaciones congénitas del suelo de la boca, como hemangioliinfangiomias, quistes del conducto tirogloso, quistes branquiales y tejido tiroideo ectópico¹. El diagnóstico diferencial con quistes dermoides y teratomas se realiza tras el estudio anatomopatológico.

Se considera que los quistes del suelo de la boca constituyen una indicación quirúrgica absoluta. El pronóstico es

bueno, y las recurrencias por exéresis incompleta son infrecuentes. En el postoperatorio inmediato puede haber alteraciones leves de la movilidad lingual y edema. Puede producirse malignización hasta en el 5% de los quistes del suelo de la boca, pero ésta suele darse en la variante teratoide^{4,7}. No obstante, se ha descrito la malignización de un quiste epidermoide¹³.

El tratamiento quirúrgico permite confirmar el diagnóstico y evita el riesgo de complicación infecciosa y eventual malignización¹.

Es aconsejable que el quiste se diseque y se extirpe de manera completa para evitar recurrencias, pero no existe unanimidad respecto a cuál es la vía de abordaje idónea. Algunos aconsejan el abordaje oral^{7,10,12}, mientras que otros consideran que el abordaje submentoniano facilita la disección y la extracción, a la vez que minimiza los riesgos de infección^{4,15}. Incluso en los casos de gran tamaño se aconseja el abordaje combinado^{11,14}.

En nuestra opinión, quistes pequeños y medianos que ocupan el suelo de la boca por encima del plano del músculo milohioideo pueden extirparse por vía oral, aunque la disección es algo más laboriosa. Si el quiste es grande (más de 7 cm) y se hernia a través del músculo milohioideo o lo abomba de manera marcada, produciendo la clásica imagen de doble mentón, el abordaje mediante cervicotomía submentoniana permite una disección más cómoda; se secciona la línea media del músculo milohioideo para abordar el quiste y se debe reconstruir en el tiempo de cierre de la herida quirúrgica.

BIBLIOGRAFÍA

- Sanjuán Rodríguez S, Morán Penco JM, Ruiz Orpez A, Santamaria Ossorio JI, Berchi García FJ. Quiste epidérmico en el suelo de la boca. *Cir Pediatr*. 2003;16:146-8.
- Leveque H, Saraceno CA, Tang CK, Blanchard CL. Dermoid cyst of the floor of the mouth and lateral neck. *Laryngoscope*. 1979;89:296-305.
- Gibson WS, Fenton NA. Congenital sublingual dermoid cyst. *Arch Otolaryngol*. 1982;108:745-8.
- Riera C, Doménech E, Valladares J. Quiste dermoide del suelo de la boca. *Acta Otorrinolaring Esp*. 1999;50:78-80.
- Calderon S, Kaplan I. Concomitant sublingual and submental epidermoid cyst: a case report. *J Oral Maxillofac Surg*. 1993; 51:790-2.
- Meyer I. Dermoid cysts (dermoids) of the floor of the mouth. *Oral Surg Oral Med Oral Pathol*. 1955;8:1149-64.
- Longo F, Maremonti P, Mangone GM, De Maria G, Califano L. Midline (dermoid) cysts of the floor of the mouth: report of 16 cases and review of surgical techniques. *Plast Reconstr Surg*. 2003;112:1560-5.
- Brusati R, Galioto S, Tullio A, Moscato G. The midline sagittal glossectomy for the treatment of dermoid cysts of the mouth floor. *J Oral Maxillofac Surg*. 1991;49:875.
- García Callejo FJ, Rosello Millat P, Alpera Lacruz R, Platero Zamarreño A, Jubert A. Doble quiste dermoide verdadero de lengua. *Acta Otorrinolaringol Esp*. 2001;52:626-32.
- Walstad WR, Solomon JM, Schow SR, Ochs MW. Midline cystic lesion of the floor of the mouth. *J Oral Maxillofac Surg*. 1998;56:70-4.
- Bloom D, Carvalho D, Edmonds J, Magit A. Neonatal dermoid cyst of the floor of the mouth extending to the midline neck. *Arch Otolaryngol Head Neck Surg*. 2002;128:68-70.
- Worley CM, Laskin DM. Coincidental sublingual and submental cyst. *J Oral Maxillofac Surg*. 1993;51:787-90.
- Acree T, Abreo F, Smith BR, Bagby J, Heard JS. Diagnosis of dermoid cyst of the floor of the mouth by fine-needle aspiration cytology: a case report. *Diagn Cytopathol*. 1999;20:78-81.
- Obiechina AE, Arotiba JT, Ogunbiyi JO. Coexisting congenital sublingual dermoid and bronchogenic cyst. *Br J Oral Maxillofac Surg*. 1999;37:58-60.
- New GB, Erich JB. Dermoid cysts of head and neck. *Surg Gynecol Obstet*. 1937;65:48-55.