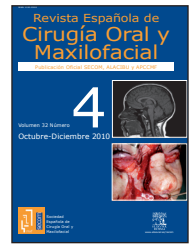


## Revista Española de Cirugía Oral y Maxilofacial

www.elsevier.es/recom



### Revisión bibliográfica

#### Comparison of the medial artery perforator flap with the radial forearm flap for the head and neck reconstruction

Kao HK, Chang KP, Wei FC, Cheng MH  
Plast Reconstr Surg. 2009;124:1125-32

Los colgajos microquirúrgicos para la reconstrucción de los defectos creados por la resección de un carcinoma oral se emplean desde la década de 1980. En la reconstrucción de la lengua y de otros defectos orales se ha usado frecuentemente el colgajo radial, pero este colgajo presenta una morbilidad cosmética y funcional del sitio donante, su tamaño y su volumen son limitados, se sacrifica una arteria mayor, y el tendón puede exponerse por pérdida parcial de la piel. Con el desarrollo de los colgajos basados en perforantes, se puede usar la piel y la grasa sin sacrificar el músculo. De éstos, el anterolateral del muslo ha sido la elección más popular. En el año 2001 Cavadas et al describieron el colgajo de la arteria sural perforante medial: fue investigado en disección cadavérica y luego se empleó en seis pacientes en reconstrucción de miembro inferior (área distal y pie). Presenta ventajas evidentes: la piel es delgada, tiene un gran pedículo vascular, una escasa morbilidad del sitio donante, y una fácil adaptación. Los autores realizan un estudio retrospectivo en pacientes que requieren un colgajo delgado (5 cm de anchura), comparan los resultados obtenidos en el uso de 29 colgajos radiales y 18 de arteria sural medial perforante y la morbilidad del sitio donante.

Entre julio del 2004 y mayo del 2008 los autores incluyen en el estudio 47 pacientes (45 hombres y 2 mujeres) sometidos a reconstrucción del área de cabeza y cuello tras resección oncológica. Se excluyeron del estudio pacientes con cirugía o radioterapia previa. En el colgajo radial usan la disección suprafascial para disminuir la morbilidad.

La obtención del colgajo sural es realizada por dos equipos, y el paciente se coloca en posición supina, con la cadera en abducción y la rodilla flexionada. Emplean tres marcas preoperatorias en la región de la pantorrilla: la primera a lo largo del pliegue poplíteo, la segunda desde el punto medio del pliegue al calcáneo, y la tercera a lo largo del borde distal del músculo gastrocnemio medial. Utilizan Doppler para realizar un mapeo de las perforantes del gastrocnemio. Una vez que

se localiza, realizan una disección intramuscular ligando todas las ramas del músculo y aislando la perforante musculocutánea del mismo. Su curso básico es paralelo al músculo. Se puede disecar un pedículo de 9 a 16 cm de longitud y no se recoge la vena superficial en el colgajo, porque las concomitantes son el principal sistema de drenaje. El sitio donante se cierra borde a borde si el colgajo es menor de 5 cm, o con colgajo de piel si es mayor. En el estudio recogen la edad del paciente, el sexo, el diagnóstico histopatológico, la clasificación tumoral, el procedimiento quirúrgico y el área de reconstrucción. También reflejan el tamaño del colgajo, el tiempo quirúrgico, las complicaciones en el lugar receptor, la morbilidad del área donante y la estancia hospitalaria. La evaluación de los resultados es objetiva y subjetiva, y todas las evaluaciones las realiza el mismo cirujano. En la valoración de la función subjetiva y de la satisfacción, los pacientes son interrogados sobre la apariencia del lugar donante, la alteración sensorial y los efectos sobre la calidad de vida y la actividad diaria. La escala de puntuación era de 1: pobre; 2: aceptable; 3: buena, y 4: excelente. La función objetiva y la apariencia del sitio donante es valorada por examen físico, y en la apariencia del sitio donante se tiene en cuenta la aparición de cicatriz hipertrófica y de pigmentación. La función de la pierna se mide con el rango de movimiento de la cadera y la rodilla, la deambulación con el talón elevado, y el patrón de marcha. La evaluación funcional del antebrazo incluye el rango de movimiento de la muñeca. Como en el protocolo de Huang et al, los pacientes son interrogados sobre la presencia de picazón y su extensión, la presencia de dolor y/o hormigueo (parestias), y si éstos eran espontáneos o se presentaban con estímulo táctil, de movimiento o térmico, si el área de piel estaba entumecida, y si pensaban que su calidad de vida estaba afectada.

Emplean los test de Mann-Whitney y de la t independiente para la hipótesis nula que los medios de los dos grupos son iguales. El test exacto de Fisher se usa para valorar las diferencias entre las complicaciones de los grupos y los resultados quirúrgicos. Consideraban el valor  $p < 0,05$  como estadísticamente significativo. Emplean para los análisis estadísticos una versión SPSS 13.0.

De los 47 pacientes, 44 tenían carcinomas de células escamosas; dos, carcinomas verrucosos, y uno, melanoma en scalp. De los 47 casos, 45 eran hombres. En el grupo de la arteria medial perforante sural, la edad media era de 52,4 años,

con un rango entre 30 y 65. En el grupo del colgajo radial la edad media era de 48,9 años, con un rango entre 30 y 70. El tiempo medio para la toma del colgajo fue de 60 min para el colgajo sural, con un rango entre 45 y 90 min, y de 57,5 min para el colgajo radial, con un rango entre 40 y 75 min. La diferencia en el tiempo quirúrgico entre los dos grupos fue estadísticamente significativa ( $p < 0,0001$ ), porque el abordaje en dos equipos no era empleado por los autores en caso del colgajo radial. Los colgajos de sural tenían un área media de 65 cm<sup>2</sup>, con un rango entre 32 y 168 cm<sup>2</sup>, en el caso del radial era de 45,1 cm<sup>2</sup>, con un rango entre 20 y 105 cm<sup>2</sup>. La media de estancia hospitalaria era de 19,7 días en el grupo del colgajo sural y de 24,5 días en el del radial. En cuanto a las complicaciones, en el grupo del sural aparecen dos complicaciones menores, una fistula orocutánea y una dehiscencia de herida. En el grupo del colgajo radial se produjo una pérdida parcial del colgajo y cinco complicaciones menores, incluyendo formación de hematoma en un caso y dehiscencia de herida en cuatro. La tasa total de complicaciones en el área receptora fue mayor en el grupo del colgajo radial (20,7% frente al 11,1%), pero la diferencia no era estadísticamente significativa. Todos los pacientes en que se empleó colgajo radial requirieron de injerto dérmico. En el grupo del injerto sural, el cierre fue borde a borde en seis casos. La incidencia de cicatriz hipertrófica fue similar en ambos grupos. El ensayo objetivo del sitio donante fue realizado por el mismo cirujano. Hubo parestesias en 20 de 29 pacientes (69%) de los injertos dérmicos del grupo del colgajo radial, y en 3 de 6 (50%) de los surales con injertos dérmicos. Todos los pacientes en que se emplearon injertos dérmicos presentaban hiperpigmentación. Dos

de 18 casos (11,1%) en el grupo del sural y 8 de 29 (27,6%) en el grupo del radial presentaban deterioro transitorio funcional, aunque en el período de seguimiento tras la rehabilitación no apareció deterioro permanente en ningún grupo. En cuanto a la función subjetiva postoperatoria y la autoevaluación estética del sitio donante, en el grupo del sural el 5,6% de los pacientes opinaba que el resultado era excelente, el 61,1% que era bueno (11 de 18), aceptable en el 33,3% (6 de 18), y ningún caso consideraba un resultado pobre. En el grupo de los colgajos radiales nadie opinaba que el resultado había sido excelente, el 13,8% (4 de 29) consideraba que el resultado era bueno, el 37,9% (11 de 29) lo veía aceptable y el 48,3% (14 de 29) consideraba que el resultado era pobre. Existía un mejor resultado funcional y estético en el grupo del sural, con  $p = 0,0002$ .

La curva de aprendizaje para elevar el colgajo sural es indudablemente mayor que para diseccionar el radial, lo que se atribuye básicamente a las variaciones en la anatomía de las perforantes, y a que su relativo menor tamaño hace tediosa la disección intramuscular. El mapeo mediante Doppler previo, la selección de la perforante y la disección meticulosa son las claves para optimizar los resultados.

Los autores concluyen que ambos colgajos son útiles sin diferencias en la tasa de éxito o fallo. El colgajo sural tiene unas dimensiones máximas de 12 por 14 cm<sup>2</sup>, la longitud del pedículo es de 9 a 16 cm, y el diámetro arterial es de 1-2 mm con dos venas comitantes. Es, pues, una buena alternativa en la reconstrucción de pequeños defectos de cabeza y cuello y tiene menos complicaciones en el sitio donante que el colgajo radial.

## Reconstruction of the maxilla and midface: Introducing a new classification

Brown J, Shaw R  
Lancet. 2010;11:1001-8

La reconstrucción de la región maxilar, el tercio medio facial (TMF) y la base del cráneo es en la actualidad muy compleja y muy controvertida. La mutilación en dicha área conlleva múltiples secuelas funcionales, estéticas y psicológicas para los pacientes. Tradicionalmente, los defectos debidos a una maxilectomía eran manejados con soluciones protésicas, aunque en la actualidad se prefieren colgajos pediculados o colgajos libres microvascularizados (CLMV) y, como último recurso, el trasplante facial. Actualmente, los defectos verticales del TMF son clasificados en tipos o clases del I al VI. Clase I: maxilectomía sin producir fistula orosinusal; clase II: sin afectación de la órbita; clase III: con afectación de la órbita; clase IV: con exenteración orbitaria; clase V: defecto órbita-malar puro; clase VI: defecto naso-etmoidal puro. Los defectos palatinos horizontales son clasificados en A: defecto en el paladar sin extensión al

alvéolo dentario; B y C: defecto menor de la mitad del paladar, y D: defecto mayor de la mitad del paladar. Para la reconstrucción de los diferentes tipos de defectos del TMF se pueden utilizar métodos protésicos y colgajos libres microvascularizados. Moreno et al realizaron el estudio comparativo más extenso (73 pacientes reconstruidos con prótesis y 40 con CLMV) con mejores resultados estéticos y funcionales en el segundo grupo. El presente artículo muestra un estudio retrospectivo de 147 casos de reconstrucciones del TMF por causas oncológicas desde el año 1992 en el Reino Unido. A nivel general podemos ofrecer al paciente soluciones protésicas en los defectos maxilares leves clases I, IIa, IIb y IIc; a partir de la clase II d hasta la clase VI se recomiendan reconstrucciones más complejas con los CLMV. El estudio revela reconstrucciones con colgajos pediculados (temporal y bolsa adiposa bucal de Bichat) en defectos de clase I y II, reconstrucciones con CLMV de radial en clase I y II sobre todo, y CLMV de recto abdominal en defectos de clase III y IV. Si se requiere reconstrucción ósea, el CLMV más utilizado es el peroné, aunque también se utilizaron CLMV de escápula o injertos libres de cresta ilíaca. Como conclusiones del estudio, para los grandes defectos maxilares abogan por la utilización de CLMV de cresta ilíaca con el músculo oblicuo interno con la arteria circunfleja ilíaca profunda.

---

## Treatment of maseteric hypertrophy with botulinum toxin: A report of two cases

Bas B, Ozan B, Mugali MY, Celebi N  
Med Oral Patol Oral Cir Bucal. 2010;649-52

La hipertrofia maseterina (HM) es considerada como un engrosamiento de uno o ambos músculos maseterinos por causa desconocida. La HM unilateral se ha relacionado con la masticación con predominio unilateral, bruxismo severo, estrés, etc. Dicha inflamación obliga a descartar tumores o malformaciones vasculares intramusculares. El tratamiento suele ser la escisión parcial del cuerpo del músculo masetero bajo anestesia general. Dentro de las posibles complicaciones postoperatorias se incluyen la formación de hematomas, la

infección, la parálisis facial y el trismo. La alternativa de tratamiento de HM con la toxina botulínica A (TB) se considera una técnica mínimamente invasiva para esculpir el contorno del tercio inferior facial. La eficacia de la TB está sobradamente demostrada en distonías orofaciales, sialorrea y síndrome de Frey. En este estudio se presenta a dos pacientes con HM uni y bilateral a los que se inyectaron 75 unidades de TB en tres puntos diferentes del tercio inferior del músculo masetero. En uno de los pacientes se observó una parálisis facial temporal de 2 semanas de duración. Ambos pacientes refieren una mejoría estética óptima. La mayor limitación en la utilización de esta técnica es que los efectos de reducción de la masa muscular es temporal —unos 6 meses—, condición que debe conocer el paciente antes de la intervención.

**Manuel de Pedro Marina y Farzin Falahat**  
Hospital Clínico San Carlos, Madrid, España