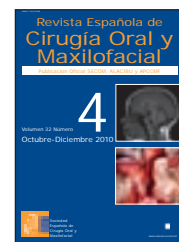


Revista Española de  
**Cirugía Oral y  
 Maxilofacial**

www.elsevier.es/recom



## Caso clínico

# Fibroma odontogénico central, tipo WHO: Reporte de un caso y revisión de la literatura

Carla Muñoz Torres<sup>a</sup>, Pablo Reyes Olave<sup>a</sup>, Carolina Álvarez Novoa<sup>b,\*</sup>  
 y Bernardo Venegas Rojas<sup>c</sup>

<sup>a</sup>Cirujano Dentista, Especialista en Cirugía y Traumatología Oral y Maxilofacial, Profesor conferenciante, Universidad de Talca, Chile.

<sup>b</sup>Cirujano Dentista, Docente de práctica, Universidad de Talca, Chile.

<sup>c</sup>Cirujano Dentista, Magister en Patología Oral, Profesor Titular, Universidad de Talca, Chile.

### INFORMACIÓN DEL ARTÍCULO

#### Historia del artículo:

Recibido el 19 de octubre de 2010

Aceptado el 21 de diciembre de 2010

#### Palabras clave:

Fibroma odontogénico central;  
 Tumor mandibular;  
 Tumor odontogénico

#### Keywords:

Central odontogenic fibroma;  
 Mandibular tumour;  
 Odontogenic tumour

### R E S U M E N

El fibroma odontogénico central es una neoplasia benigna muy poco frecuente. Clásicamente se ha dividido en dos variantes histológicas: un tipo pobre en epitelio y otro tipo rico en epitelio con focos de material calcificado. En la mayoría de los casos muestra un crecimiento lento y progresivo con o sin sintomatología. Radiográficamente es habitual observar una imagen radiolúcida y unilocular que en raras ocasiones exhibe radiolucidez mixta. El tratamiento indicado en todos los casos es la enucleación del tumor. Se reporta el caso de una mujer de 36 años de edad, sin antecedentes mórbidos, con una lesión asintomática de radiolucidez mixta, expansiva de ambas corticales óseas, en la zona del cuerpo y ángulo mandibular izquierdo, asociada a un tercer molar incluido. Basándose en el estudio histopatológico inicial, se diagnosticó como fibroma odontogénico, y con el posterior tratamiento definitivo de la lesión, se determinó la subvariedad tipo OMS. La paciente no ha tenido recidiva en 16 meses de seguimiento.

© 2010 SECOM. Publicado por Elsevier España, S.L. Todos los derechos reservados.

### Central odontogenic fibroma, WHO type: A case report and literature review

#### A B S T R A C T

The central odontogenic fibroma is a rare benign neoplasm. Classically has been divided into two histological variants, a poor type epithelium and other rich epithelium with foci of calcified material. It shows in most cases, a slow and progressive growing with or without symptoms. Radiographically it is common to observe a radiolucent, unilocular, rarely exhibiting mixed radiolucency. The treatment in all cases is enucleation of the tumor. We report the case of a 36 year old woman, no morbid history, with an asymptomatic lesion of mixed radiolucency, cortical bone expansion in the area of the body and the left

\*Autor para correspondencia.

Correo electrónico: carolanca@gmail.com (C. Álvarez Novoa).

mandibular angle associated with a third molar. Based on the initial histopathology it was diagnosed as odontogenic fibroma and subsequent definitive treatment of the injury rate was determined sub manifold WHO. The patient had no recurrence at 16 months of follow-up.

© 2010 SECOM. Published by Elsevier España, S.L. All rights reserved.

## Introducción

El fibroma odontogénico central (FOC) es una neoplasia benigna de presentación intraósea o central. Histológicamente se la considera entre los tumores de tejido odontogénico mesenquimático, con o sin formación de epitelio odontogénico<sup>1,2</sup>.

Histológicamente se distinguen 2 variables principales. a) El tipo simple contiene escaso componente celular y finas fibras colágenas dispersas, y además puede presentar remanentes de tejido odontogénico aparentemente inactivo y pequeños focos de calcificaciones distróficas. b) El tipo complejo, también llamado tipo WHO, está compuesto de tejido conectivo celular y fibroblástico maduro, contiene islotes y cordones de epitelio odontogénico y calcificaciones compuestas generalmente de material dentinario<sup>3</sup>. También se han reportado algunas variantes celulares, entre ellas la de células granulares, la más frecuentemente observada<sup>4</sup>.

El FOC supone alrededor del 1,5% de los tumores odontogénicos intraóseos<sup>5</sup>. Se presenta en un amplio rango de edad, entre los 5 y los 80 años (promedio 37 años), distribuidos ampliamente entre la segunda y la sexta década. Muestra una marcada predilección por el sexo femenino (2,8:1) sobre el sexo masculino. Su crecimiento es lento y progresivo, y en muchos casos produce expansión cortical<sup>6,7</sup>. No muestra diferencias de afección entre ambos maxilares, y se localiza preferentemente en la zona anterior en el maxilar y en la posterior en la mandíbula. Normalmente es asintomático.

Las características radiográficas del tumor varían caso a caso; la mayoría de las lesiones son de tipo radiolúcidas y de bordes bien definidos. En menos casos se observan bordes escleróticos o radiolucidez mixta. Puede ser uni o multilocular, y las lesiones de mayor tamaño tienden a ser multiloculares. También puede estar asociada a dientes no erupcionados y observarse desplazamiento y/o reabsorción de dientes adyacentes<sup>8</sup>.

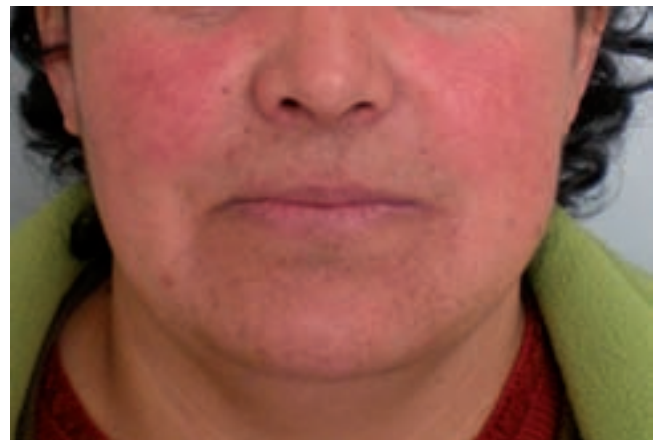El diagnóstico del FOC puede generar confusión desde el punto de vista tanto clínico-radiográfico como histopatológico. La semejanza entre las distintas entidades patológicas, su distribución y la presencia o no de epitelio odontogénico pueden llevar a cometer errores diagnósticos. El propósito de este artículo es presentar un caso de FOC en una paciente chilena de 36 años de edad, enfatizando sus características clínicas y de imagen, comparándola con lo encontrado en la literatura.

## Reporte de un caso

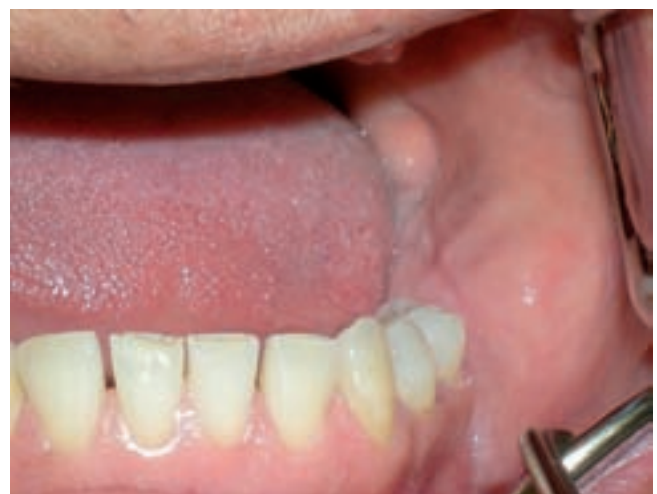Una mujer de 36 años edad, sin antecedentes mórbidos, consulta por presentar aumento de volumen mandibular posterior izquierdo, asintomático, de 2 años de evolución. El exa-

men clínico reveló un leve aumento de volumen en la zona del ángulo mandibular izquierdo (fig. 1). La inspección y la palpación intraorales evidenciaron expansión bicortical de la zona molar izquierda desdentada, extendiéndose hacia posterior, de consistencia dura, límites definidos y mucosa que lo recubre de aspecto sano (fig. 2).

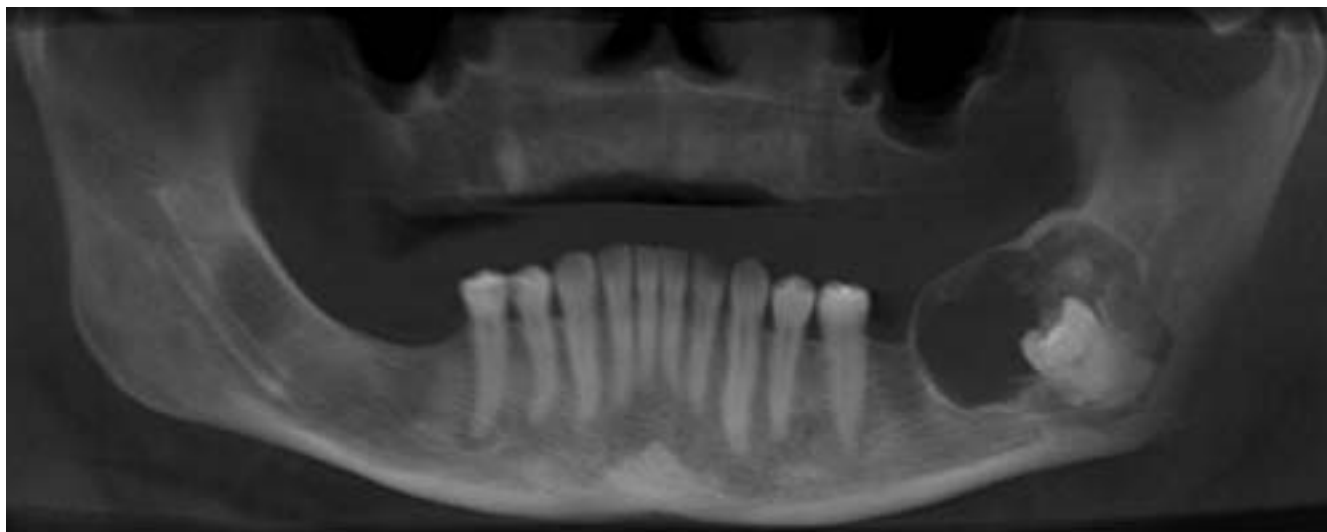
Se realizó un estudio con Cone Beam, en el que se observó una lesión de radiolucidez mixta de bordes definidos y corticalizados, con expansión de ambas tablas óseas, en la zona del cuerpo y del ángulo mandibular izquierdo. Sus dimensiones aproximadas fueron: longitud: 3,5 cm; altura: 2,5 cm; anchura: 2 cm. Destaca el aspecto anterior radiolúcido y pos-



**Figura 1 - Asimetría mandibular; leve aumento de volumen en ángulo mandibular izquierdo.**



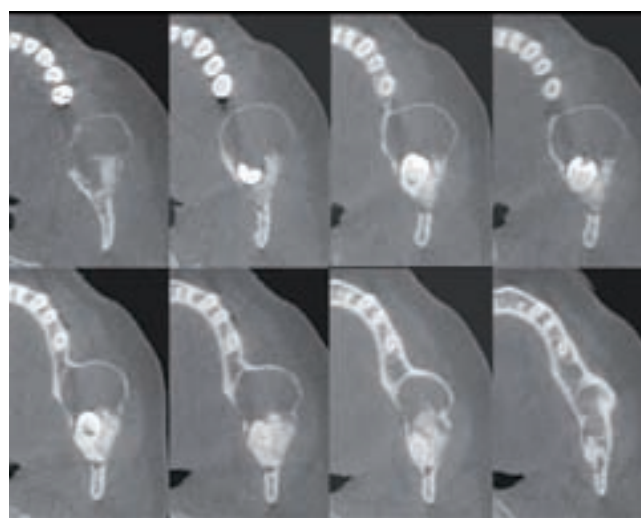
**Figura 2 - Aumento de volumen en la zona desdentada posteroinferior izquierda, con mucosa aparentemente sana.**



**Figura 3 – Cone beam: Lesión de radiolucidez mixta y bordes corticalizados en la zona del ángulo mandibular izquierdo en relación a diente incluido. Dimensiones aproximadas: longitud: 3,5 cm; altura: 2,5 cm; anchura: 2 cm. Los cortes sagitales muestran expansión de las corticales óseas y desplazamiento inferior del nervio alveolar.**

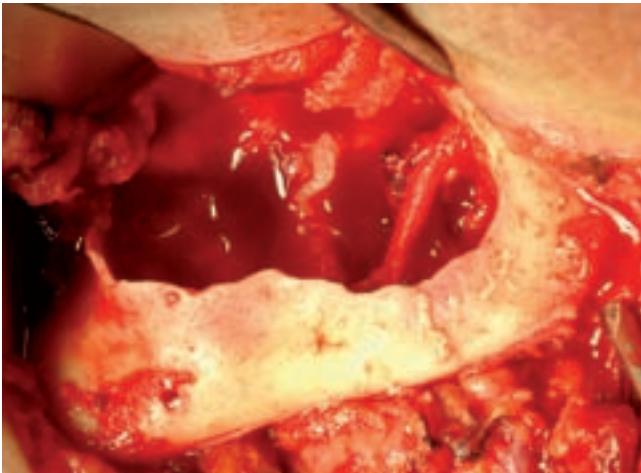terior radioopaco, con formación de tejido duro de densidad dentinaria, junto a la presencia del tercer molar desplazado hacia distal y basilar (fig. 3).

Con los antecedentes obtenidos, como diagnóstico inicial, principalmente desde el punto de vista radiográfico, se consideraron dos lesiones mixtas: fibroodontoma ameloblástico y tumor odontogénico epitelial calcificante. Se realizó una punción aspirativa, sin obtener resultado positivo, y luego la toma de una biopsia incisional, mediante la que se obtuvo tejido de consistencia firme perteneciente a la parte más anterior del tumor. El estudio histopatológico determinó la presencia de tejido conjuntivo fibroso laxo con áreas mixoides y con un importante componente de fibroblastos polimorfos, además de numerosos islotes y cordones celulares con aspecto de epitelio odontogénico, irregularmente dispuestos, lo cual fue informado como *fibroma odontogénico*, lesión que no se consideró inicialmente como diagnóstico diferencial, lo que nos llevó a revisar minuciosamente la literatura existente en relación a esta patología y a determinar posteriormente la subvariedad histológica, con el estudio de la pieza operatoria completa (fig. 4). Se decidió realizar entonces, bajo anestesia general, la enucleación del tumor con curetaje de la cavidad residual (para minimizar la posibilidad de recidiva) y la colocación de una placa de osteosíntesis a nivel del borde basilar disminuido en la zona del ángulo mandibular, para prevenir una posible fractura. La operación se realizó mediante abordaje extraoral submandibular, que facilitó la manipulación y la colocación de la placa de osteosíntesis. Se procedió a abrir una ventana vestibular amplia para poder realizar la exéresis completa del tumor, lo que finalmente se consiguió en dos etapas: primero la parte anterior del tumor, de consistencia más fibrosa, y luego la parte posterior, de consistencia dura (calcificada). No se presentaron complicaciones intraoperatorias, pero el nervio alveolar se encontraba prácticamente contenido en la masa posterior calcificada, lo que dificultó su separación para poder conservarlo en forma íntegra (fig. 5). Si

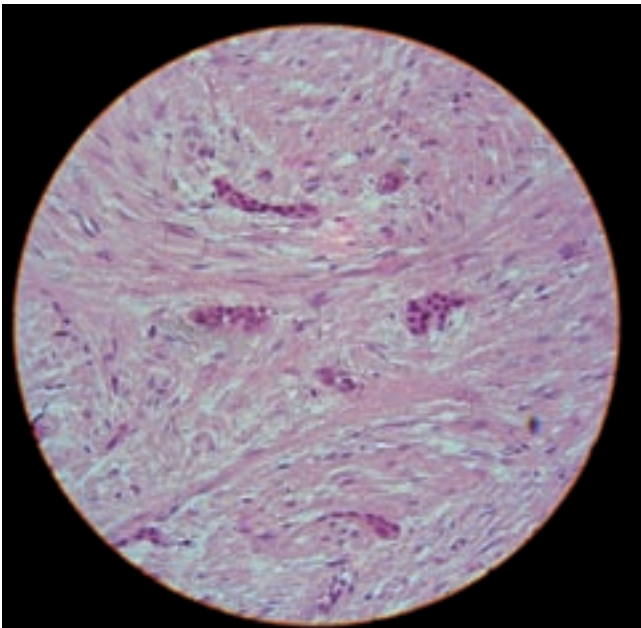


**Figura 4 – Los cortes axiales muestran lesión radiolúcida en la zona anterior y presencia de material calcificado radiopaco en la zona posterior, junto a presencia de tercer molar incluido.**

bien el defecto era extenso y producía disminución importante del reborde mandibular inferior, la tabla ósea lingual se mantuvo indemne, así como los límites mesial y distal del tumor, por lo que no se consideró la colocación de injerto óseo, ya que se contemplaba la posibilidad de obtener una buena regeneración en una paciente joven y sana. El estudio histopatológico (fig. 6) final confirmó la presencia de material calcificado, informado como estructura dentaria y tejido óseo laminillar, y se obtuvo el diagnóstico definitivo de fibroma odontogénico tipo WHO. La paciente cursó con una hipoestesia transitoria, y no se ha producido recidiva de la lesión en 18 meses de seguimiento (fig. 7).



**Figura 5 – Lecho quirúrgico posterior a la enucleación de la lesión; se observa el nervio alveolar inferior conservado.**



**Figura 6 – Tejido conjuntivo con fibras colágenas y numerosos fibroblastos polimorfos, e islotes de epitelio odontogénico.**

## Discusión

El FOC es una lesión inusual y algo controvertida. Al revisar la literatura se encuentran escasos reportes de series de casos, con algunas diferencias en cuanto a su frecuencia y distribución. Es difícil determinar su incidencia real, pues la mayoría de los estudios de frecuencia de tumores odontogénicos no hace diferencia entre el fibroma odontogénico central y el periférico. Excepto Buchner y Mosqueda, quienes coinciden en que, dentro de los tumores odontogénicos intraóseos, el FOC corresponde a alrededor del 1,5%<sup>5</sup>.

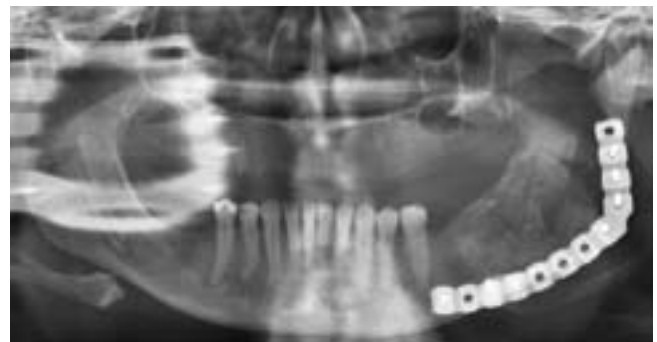
En relación con el diagnóstico del FOC, Ikeshima comparó las características clínicas y radiográficas del fibroma onto-

génico con las del fibroma desmoplástico, ambos intraóseos, y enfatizó la dificultad histológica para determinar el origen odontogénico de los fibromas de origen central. Debido a que si bien el origen odontogénico del fibroma puede ser determinado por la presencia de epitelio odontogénico, en los casos en que hay ausencia de éste no es posible llegar a una clara conclusión, por lo que entonces debe realizarse un diagnóstico basado mayoritariamente en factores clínicos, como distribución por género y edad, localización y aspectos radiográficos<sup>7</sup>.

Basándonos en la apariencia imagenológica del tumor, consideramos otras lesiones como posibles diagnósticos: tumor odontogénico adenomatoide, tumor odontogénico epitelial calcificante y fibroodontoma ameloblástico; todas ellas presentan la característica similar de exhibir imagen de carácter mixto y estar comúnmente asociadas a piezas dentarias retenidas. Sin embargo, fueron descartadas tras el estudio histopatológico de la biopsia incisional, la cual, además de determinar el FOC como diagnóstico inicial, consideró una similitud histológica importante con el fibroma cementoosificante (FCO), el cual está compuesto de tejido fibroblástico celular que contiene masas de cemento y cantidades variables de tejido óseo intercalado.

El fibroma osificante también es mencionado en la literatura como diagnóstico diferencial de estas lesiones, y difiere solamente del FCO en que dentro de sus componentes no se encuentra el cemento. Pese a ello, ambas lesiones (fibroma osificante y FCO) se consideran en la actualidad como una única entidad, derivada de las células pluripotenciales del ligamento periodontal, lo que explica su capacidad de generar cemento y hueso. Y la principal característica que lo diferencia del FOC es que no presenta epitelio odontogénico<sup>2</sup>.

Brannon realizó la revisión más larga y actualizada de series de casos de FOC que actualmente figuran en la literatura de habla inglesa. Analizó 73 casos reportados desde el año 1954 hasta el año 2002, encontrando características similares a las descritas por otros autores, en relación a la distribución por género, edad y sitio de afección anatómica del FOC<sup>7,9</sup>. En relación a este último punto, el autor destaca que el 77% de los casos se localiza anterior al primer molar, predilección que contrasta con muchos otros quistes y tumores odontogénicos, los cuales tienden a ocurrir frecuentemente en la zona del tercer molar. Llamamos la atención las observaciones relacionadas con la sintomatología, discordantes con



**Figura 7 – Control radiográfico tras un año de seguimiento.**

**Tabla 1 – Casos publicados de fibroma odontogénico central, tipo WHO**

Autor	Sexo	Edad	Ubicación	Sector	Radiología	Expansión
Dunlap, 1984	F	33	Maxilar	Anterior/1°PM	Radiolúcido	No
	F	35	Maxilar	Anterior	Radiolúcido	No
Doyle, 1985	F	16	Mandíbula	2°PM/1°M	Radiolúcido	No
	M	59	Mandíbula	PM/1°M	N/E	No
	F	54	Mandíbula	M	Radiolúcido	No
	F	54	Mandíbula	C/1°PM	Mixta	No
	F	55	Mandíbula	C/1°PM	N/E	No
Allen, 1992	M	25	Mandíbula	M	N/E	No
	F	66	Mandíbula	PM/M	Radiolúcido/multiloculado	No
	F	14	Mandíbula	PM/M	Radiolúcido	No
Rabenheimer, 2002	F	30	Mandíbula	PM	Radiolúcido/multiloculado	Sí
	M	19	Mandíbula	PM/M	Mixta/multiloculado	No
	F	46	Mandíbula	PM/M	Radiolúcido/multiloculado	Sí
Lotay, 2009	F	28	Maxilar	PM/M	Mixta	Sí
Muñoz, 2010	F	36	Mandíbula	PM/M	Mixta	Sí

los otros autores, dado que sólo 17 casos (23%) estuvieron libres de sintomatología al momento del diagnóstico.

Acerca de la imagen radiográfica, de los 73 casos revisados por Brannon, un escaso 11% estuvo asociado a un diente no erupcionado, característica que coincide con las lesiones de mayor tamaño; 9 casos fueron en zonas edéntulas, y sólo 5 mostraron imagen de radiolucidez mixta. Esto nos habla de la inusual presentación de nuestro caso, en el cual se observan las tres características antes señaladas. Cabe destacar que las calcificaciones observadas histológicamente no siempre se visualizan radiográficamente y no necesariamente dan una imagen de radiolucidez mixta<sup>3</sup>.

Al estudiar la literatura, son escasos los reportes encontrados de FOC tipo WHO: sólo 15 casos desde el año 1984 hasta la fecha, incluyendo el nuestro (tabla 1), con los cuales es difícil establecer alguna asociación clinicoradiográfica. Sin embargo, se puede observar una clara predilección por mujeres y la mayor afección de la mandíbula, lo cual podría considerarse como una tendencia de este tipo histológico. Anatómicamente, la mayoría de las lesiones se encontraron en la zona de los premolares y los molares. Radiográficamente, sólo 4 lesiones mostraron radiolucidez mixta, 4 fueron multiloculares (sin especificar si en los otros casos la lesión fuese unilocular), y en 3 casos la información no estuvo disponible. En un tercio de los casos se reportó expansión cortical, y en ningún caso, excepto el reportado por nosotros, hubo asociación con un diente no erupcionado.

En general, el tratamiento descrito en todos los casos publicados es de tipo conservador. Los reportes más antiguos, como Dunlap y Doyle<sup>10-11</sup>, mencionan sólo curetaje de la lesión. Actualmente, los autores se refieren a la remoción o enucleación del tumor junto al curetaje del lecho residual, siempre que la lesión no muestre un comportamiento agresivo y no se detecte evidencia histológica de malignidad. La aplicación de una inadecuada técnica quirúrgica es uno de los factores descritos como posible causa de recurrencia de la lesión. Así también, errores en el diagnóstico histopatológico inicial, como es el caso descrito por Armas (2008), quien reportó la recurrencia de una lesión que fue intervenida en

tres oportunidades, aunque ésta no se diagnosticó como FOC en los dos análisis iniciales, sino hasta la tercera intervención.

Por último, la recurrencia observada en los casos revisados por Brannon fue del 26%, y en ellos no parece haber características comunes que permitan establecer un patrón agresivo o predicción de recurrencia<sup>6</sup>.

## Conclusión

Después de lo analizado se puede concluir que el diagnóstico del FOC depende en gran parte de los hallazgos histológicos y de la correlación clinicoradiográfica que realicemos al enfrentarnos a una lesión odontogénica que no se ajuste a una manifestación habitual. La inusual presentación de este caso nos lleva a enfatizar la consideración de esta patología en el diagnóstico diferencial de otras lesiones de radiolucidez anormal de los maxilares.

## BIBLIOGRAFÍA

- Allen C, Hammond H, Stimson P. Central odontogenic fibroma, WHO type. *Oral Surg Oral Med Oral Pathol.* 1992;73:62-6.
- Barnes L, Eveson JW, Sidransky D. World Health Organization Classification of Tumours. Pathology and genetics of head and neck tumours. IARC Press: Lyon; 2005.
- Gardner D. The central odontogenic fibroma: an attempt at clarification. *Oral Surg Oral Med Oral Pathol Oral Radiol Endod.* 1980;50:425-32.
- Lotay H, Kalmar J, DeLeeuw K. Central odontogenic fibroma with features of central granular cell odontogenic tumor. *Oral Surg Oral Med Oral Pathol Oral Radiol Endod.* 2010;109:e63-e66.
- Buchner A, Merrell P, Carpenter W. Relative frequency of central odontogenic tumors: A study of 1088 cases from Northern California and comparison to studies from other parts of the world. *J Oral Maxillofac Surg.* 2006;64:1343-52.
- Brannon R. Central odontogenic fibroma, myxoma (odontogenic myxoma, fibromyxoma), and central odontogenic granular cell tumor. *Oral Maxillofac Surg Clin N Am.* 2004;16:359-74.

7. Ikeshima A, Utsunomiya T. Case report of intra-osseous fibroma: a study on odontogenic and desmoplastic fibromas with a review of the literature. *J Oral Sci.* 2005;47:149-57.
8. Kaffe I, Buchner A. Radiologic features of central odontogenic fibroma. *Oral Surg Oral Med Oral Pathol.* 1994;78:811-8.
9. Handlers J, Abrams A, Melrose R, Danforth R. Central odontogenic fibroma: Clinicopathologic features of 19 cases and review of the literature. *J Oral Maxillofac Surg.* 1991;49:46-54.
10. Doyle L, Lamster I, Baden E. Odontogenic fibroma of the complex (WHO) type: report of six cases. *J Oral Maxillofac Surg.* 1985;43:666-74.
11. Dunlap C, Barker B. Central odontogenic fibroma of the WHO type. *Oral Surg Oral Med Oral Pathol.* 1984;57:390-4.