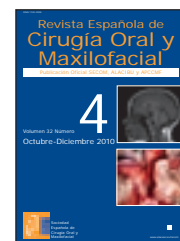


Revista Española de
**Cirugía Oral y
 Maxilofacial**

www.elsevier.es/recom



Caso clínico

Ameloblastoma multiquístico mandibular tratado con terapia menos invasiva: Caso clínico y revisión de la literatura

Rodrigo López Alvarenga^{a,*}, Bruno R. Chrcanovic^b, M.C.R. Horta^c, Leandro N. Souza^d
 y Belini Freire-Maia^e

^aResidente del Curso de Especialización en Cirugía y Traumatología Buco Maxilofacial, Pontificia Universidade Católica de Minas Gerais, Belo Horizonte, Brasil.

^bDepartamento del Servicio de Cirugía y Traumatología Oral y Maxilofacial, Hospital Maria Amélia Lins (HMAL), Belo Horizonte, Brasil.

^cProfesor Adjunto de Patología Oral, Facultad de Odontología, Pontificia Universidade Católica de Minas Gerais, Belo Horizonte, Brasil.

^dProfesor Adjunto de Cirugía Oral y Maxilofacial, Centro Universitario Newton Paiva, Belo Horizonte, Brasil.

^eProfesor Asistente de Cirugía Oral y Maxilofacial, Facultad de Odontología, Pontificia Universidade Católica de Minas Gerais, Belo Horizonte, Brazil.

INFORMACIÓN DEL ARTÍCULO

Historia del artículo:

Recibido el 7 de abril de 2010

Aceptado el 21 de diciembre de 2010

Palabras clave:

Ameloblastoma;

Tumores odontogénicos;

Tratamiento menos invasivo

R E S U M E N

El ameloblastoma es un tumor odontogénico benigno, localmente invasivo y recidivante, que constituye aproximadamente el 10% de los tumores odontogénicos. Estos tumores ocurren más frecuentemente en la mandíbula. El cuadro clínico se caracteriza generalmente por presentar deformaciones faciales, crecimiento lento y asintomático. El tratamiento depende del tipo, la localización y el tamaño del tumor, así como de la edad del paciente. En este artículo se presenta un caso de ameloblastoma multiquístico en la mandíbula, que implica a una paciente del sexo femenino de 57 años, en el cual se discuten los aspectos diagnósticos e histopatológicos, así como el tratamiento menos invasivo empleado en el caso.

© 2010 SECOM. Publicado por Elsevier España, S.L. Todos los derechos reservados.

Multicystic ameloblastoma of the mandible treated by less invasive therapy: clinical case and review of the literature

A B S T R A C T

Ameloblastoma is a benign odontogenic tumor, locally invasive and recurrent, representing approximately 10% of odontogenic tumors. The majority of cases occur in the mandible with slow and asymptomatic growth that can lead to facial deformities. The treatment of choice is based upon on the type, location and size of the tumor, as well as the age of the patient. A case of multicystic ameloblastoma of the mandible affecting a 57 years old female patient is presented discussing the diagnostic, histological, and less invasive treatment used in the case.

© 2010 SECOM. Published by Elsevier España, S.L. All rights reserved.

Keywords:

Ameloblastoma;

Odontogenic tumors;

Less invasive treatment

*Autor para correspondencia.

Correo electrónico: mre_lopez@hotmail.com (R. López Alvarenga).

Introducción

El ameloblastoma es un tumor benigno de origen odontogénico, localmente invasivo y con capacidad de recidiva¹. Es un tumor derivado de los componentes epiteliales residuales del desarrollo del diente, como por ejemplo: restos de la lámina dental (restos de serres), epitelio reducido del esmalte, restos de malassez y de las células basales del epitelio superficial de los maxilares². En general, su aparición se manifiesta entre la tercera a la séptima década de la vida, salvo la variedad uniuística, que se diagnostica entre la segunda y la tercera década, no existiendo diferencias entre sexos¹. Su manifestación es más frecuente en la mandíbula (85%) que en el maxilar superior (15%). En la localización mandibular se ven afectadas con mayor frecuencia la región premolar, la molar y la rama ascendente de la mandíbula, mientras que en el maxilar superior se concentran en el área molar, donde suelen extenderse al seno maxilar y al suelo de las fosas nasales^{1,3}.

Los ameloblastomas son lesiones de crecimiento lento y expansivo. Las masas maxilares pueden causar obstrucción nasal, edema facial, dolor y compresión del suelo de la órbita. Las masas mandibulares se manifiestan con mala oclusión, pérdida de piezas dentales, enfermedad periodontal y deformaciones faciales⁴. Los ameloblastomas, desde el punto de vista clínico y radiológico, se clasifican de tres formas diferentes: sólido o multiquístico (86% de los casos), uniuístico (13% de los casos) y periférico/extraóseo (1% de los casos)^{1,5}. En los exámenes radiográficos se manifiesta como una imagen radiotransparente, unilocular en el ameloblastoma uniuístico o multilocular en forma de burbujas de jabón en el ameloblastoma multiquístico, ya que está dividida por múltiples tabiques óseos^{1,6}.

Histológicamente pueden clasificarse en folicular, plexiforme, acantomatoso, de células granulosas, basocelulares y desmoplásicas, siendo la forma folicular la más frecuente, seguida de la plexiforme^{1,6}.

El tratamiento del ameloblastoma es quirúrgico, comprendiendo desde formas conservadoras, como el curetaje y la enucleación, hasta tratamientos más radicales, como la resección marginal, en bloque o la resección segmentaria/hemisección^{1,7-9}.

El propósito de este trabajo es presentar un caso de ameloblastoma multiquístico mandibular localizado en la región posterior izquierda de la mandíbula, de gran extensión, en el cual se discuten los aspectos característicos del caso, y hacer una breve revisión de la literatura.

Caso clínico

Mujer de 57 años de edad, sin antecedentes patológicos de interés, que fue remitida a la clínica de cirugía oral y maxilofacial del Hospital Maria Amélia Lins por su odontólogo, por presentar una tumoración asintomática de crecimiento progresivo en la región del ángulo mandibular izquierdo con aproximadamente 2 años de evolución.

En el examen extraoral se observó una asimetría facial provocada por el aumento del volumen del ángulo mandibular izquierdo (fig. 1).

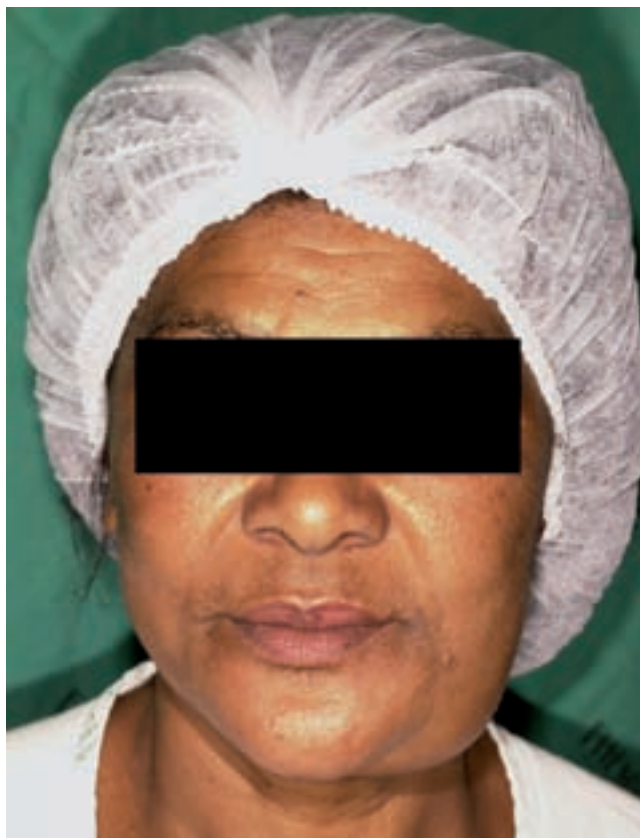

Figura 1 – Asimetría facial.

Durante la exploración intraoral se evidenció un abombamiento indoloro de las corticales lingual y vestibular del ángulo mandibular izquierdo, de aproximadamente 3-4 cm de diámetro y de consistencia dura con mucosa de características normales al tejido adyacente. Presentaba edentulismo total y era portadora de una prótesis completa.

La radiografía panorámica y oclusal revelaron una imagen radiotransparente predominantemente unilocular con bordes bien definidos que envolvía el ángulo mandibular izquierdo, una imagen multilocular en el reborde alveolar y expansión de las tablas óseas (lingual y vestibular). En la tomografía computarizada (TC) se observó claramente la lesión y la alteración de la arquitectura ósea en la zona del ángulo mandibular izquierdo de aproximadamente 37 mm en sentido mesiolateral y 27 mm en sentido cráneo-caudal, con expansión y destrucción parcial de ambas corticales óseas (fig. 2). La masa presentaba una atenuación homogénea hipodensa. Las hipótesis de diagnóstico clínico fueron ameloblastoma, mixoma o granuloma central de células gigantes.

Se realizó una punción-aspiración en el área uniuística en la cual se obtuvo un líquido de color amarillento. Bajo anestesia local se procedió a realizar la biopsia incisional para el análisis anatomopatológico (fig. 3). El espécimen fue remitido al laboratorio de patología oral de la Facultad de Odontología de la Pontificia Universidade Católica de Minas Gerais. Los cortes histológicos coloreados con hematoxilina-eosina mostraron neoplasia, caracterizada por la proliferación de islas de epitelio odontogénico y algunas con degeneración

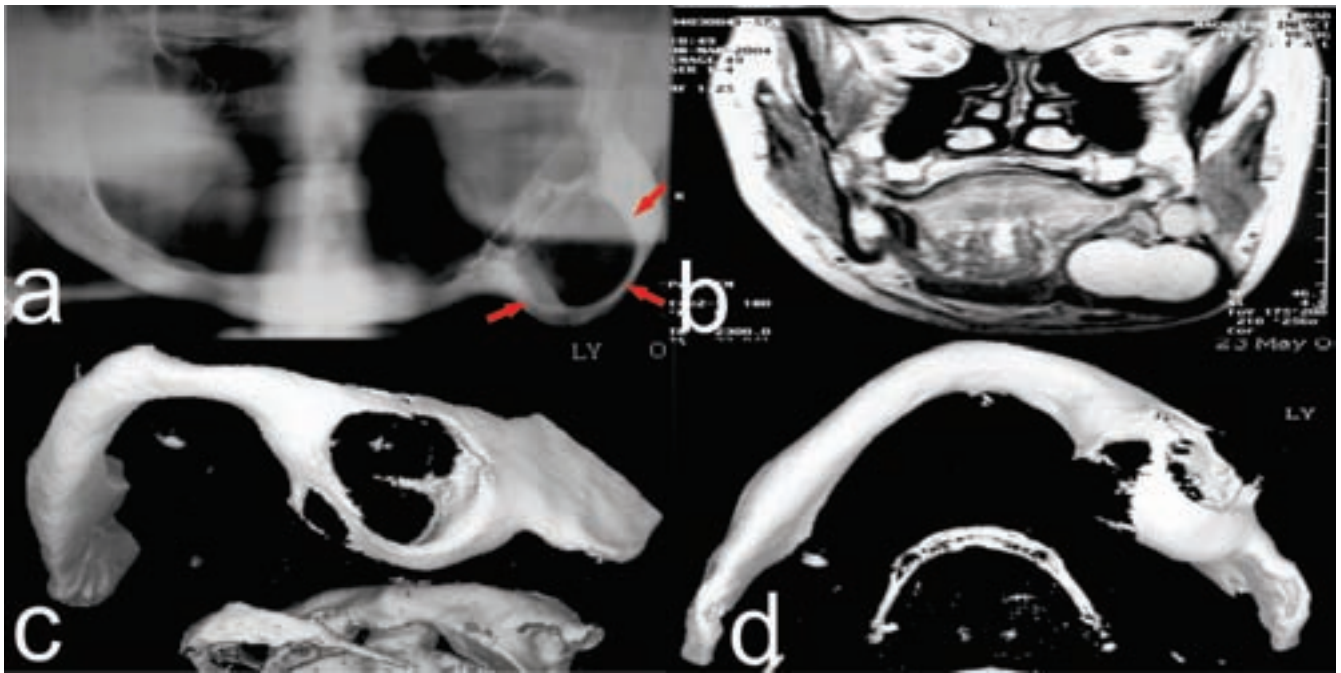
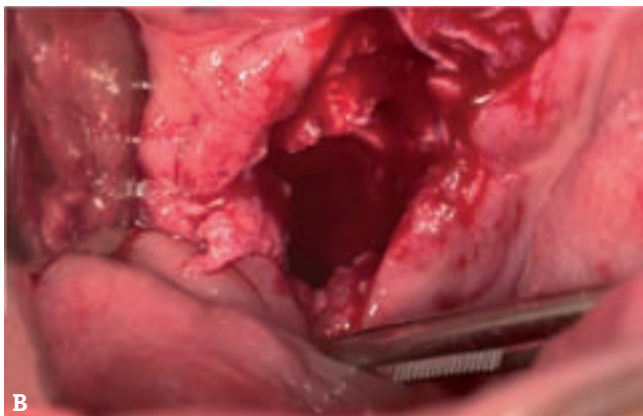


Figura 2 - a. Radiografía panorámica, donde se observa una imagen radiotransparente predominantemente unilocular (señalada por las flechas) y multilocular en el reborde alveolar, a nivel del ángulo mandibular izquierdo. b. Resonancia magnética: el corte coronal revela la extensión de la lesión. c y d. Tomografía computarizada: la imagen en 3D demuestra alteración de la arquitectura ósea en la zona del ángulo mandibular.



A



B

Figura 3 - A. Punción-aspiración de la lesión (líquido de color amarillento). B. Imagen intraoral durante la biopsia incisional.

quística, permeada por un estroma de tejido conjuntivo fibroso denso (fig. 4 A y B). Las células periféricas de los nidos son columnares, con núcleos polarizados invertidos con bastante similitud con los ameloblastos (fig. 4 C). En el centro de los nidos, las células se encuentran poco organizadas, semejantes al retículo estrellado del órgano dentario (fig. 4 C). Los hallazgos anatomopatológicos fueron compatibles con ameloblastoma. Basado en las características clínicas, radiográficas y en el examen anatomopatológico, se estableció el diagnóstico de ameloblastoma multiquístico.

Bajo el diagnóstico de ameloblastoma multiquístico, la paciente fue derivada al Servicio de Cirugía y Traumatología Oral y Maxilofacial del Hospital Maria Amélia Lins para tratamiento. La paciente fue intervenida quirúrgicamente bajo anestesia general, en la cual, mediante un acceso extrabucal, se realizó, en el área multiquística de la zona de reborde alveolar señalada en el examen radiográfico y en la TC, una resección completa de la lesión con márgenes de seguridad de $\pm 1,5$ cm. En el área unikuística, de donde se obtuvo una punción positiva, se realizó un tratamiento más conservador, con una enucleación quística y ostectomía periférica de aproximadamente 5 mm. Se hizo también una regularización ósea completa de la zona de la tumoración y la colocación de una placa de reconstrucción mandibular de 2,7 mm de titanio sin injerto óseo (fig. 5). El espécimen obtenido fue remitido al laboratorio de Patología Oral de la Facultad de Odontología de la Pontificia Universidade Católica de Minas Gerais, donde se confirmó el diagnóstico de ameloblastoma.

Se realizó un control radiográfico (panorámica) al mes después de haber iniciado el tratamiento para obtener compara-

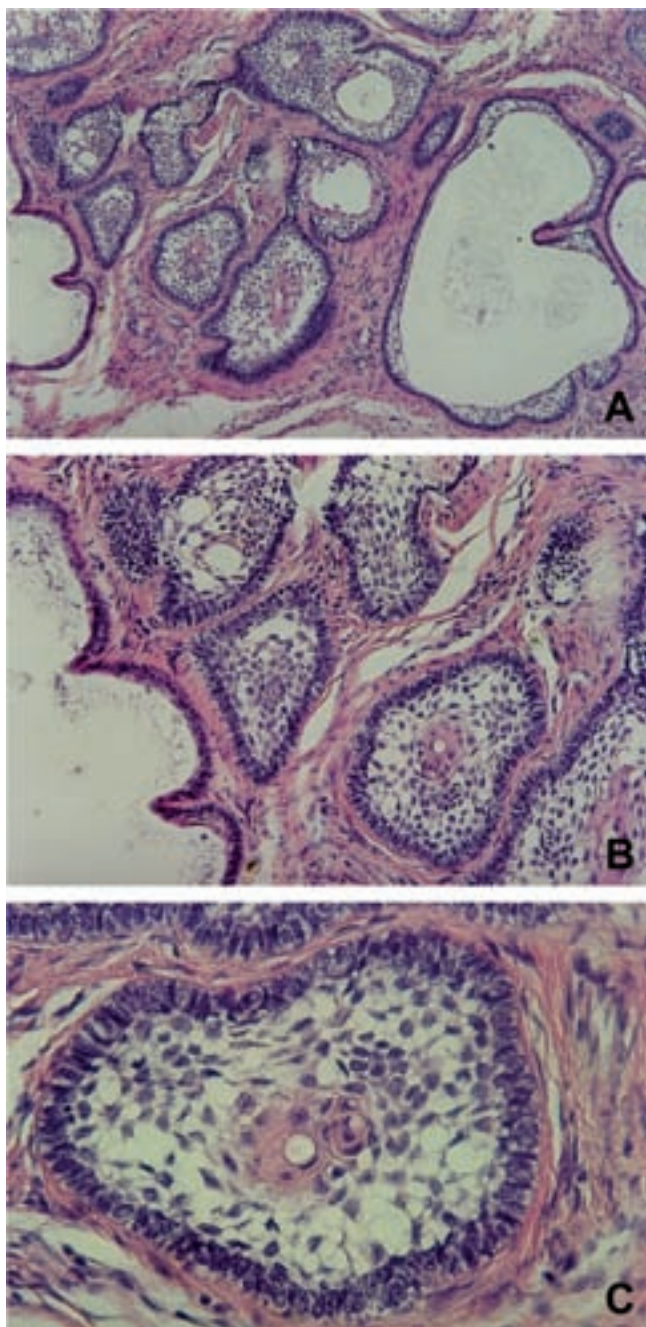


Figura 4 - Estudio anatomopatológico. A: HE 100×; B: HE 200×; C: HE 400×.

ciones subsecuentes. La evolución fue satisfactoria, ya que tras 5 años de seguimiento la paciente presentó una ligera regeneración ósea en el área afectada y el aspecto facial con una discreta asimetría facial (fig. 6). Además, no se verificó ningún signo de evidencia de recidiva. La paciente se encuentra bajo control clínico y radiográfico.

Discusión y conclusión

Los ameloblastomas fueron descritos por primera vez en 1879 por Falkson. Posteriormente, en 1885, Malassez introdujo el

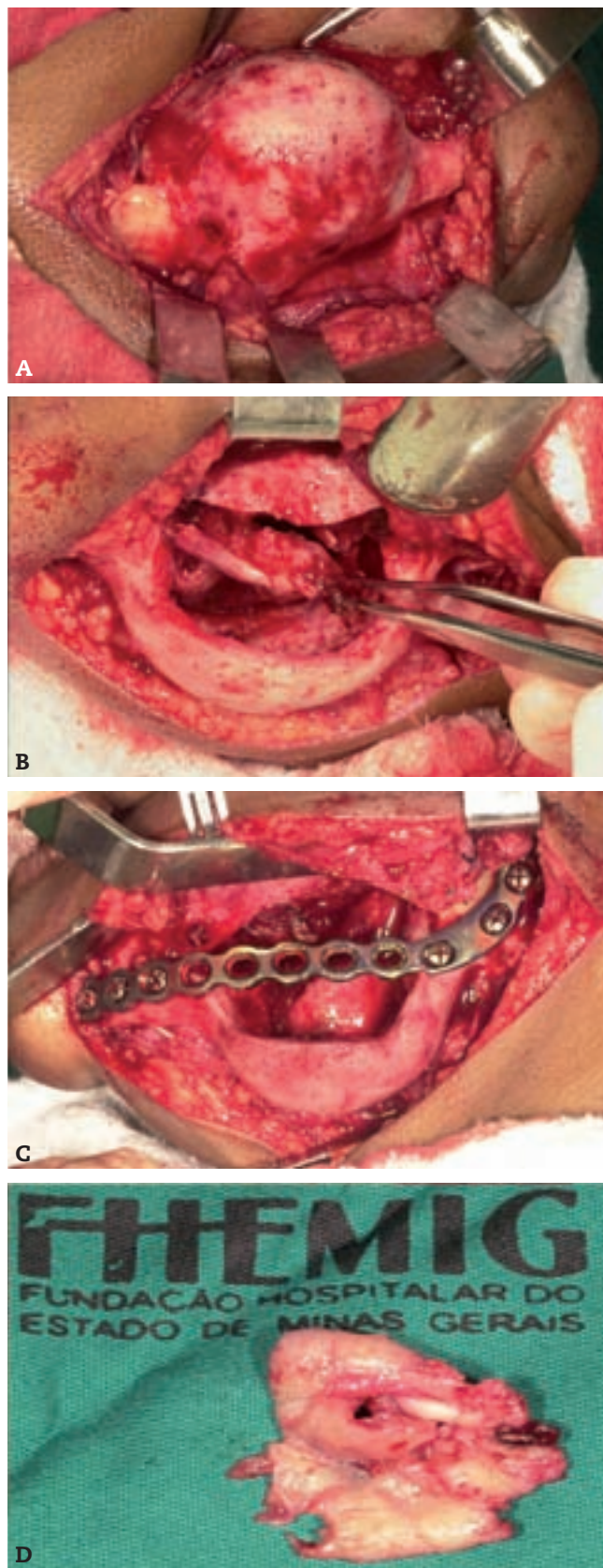


Figura 5 - A. La imagen intraoperatoria muestra expansión de las tablas óseas. B. Enucleación de la lesión. C. Placa de reconstrucción mandibular de 2,7 mm de titanio sin injerto óseo en el área afectada. D. Espécimen quirúrgico.

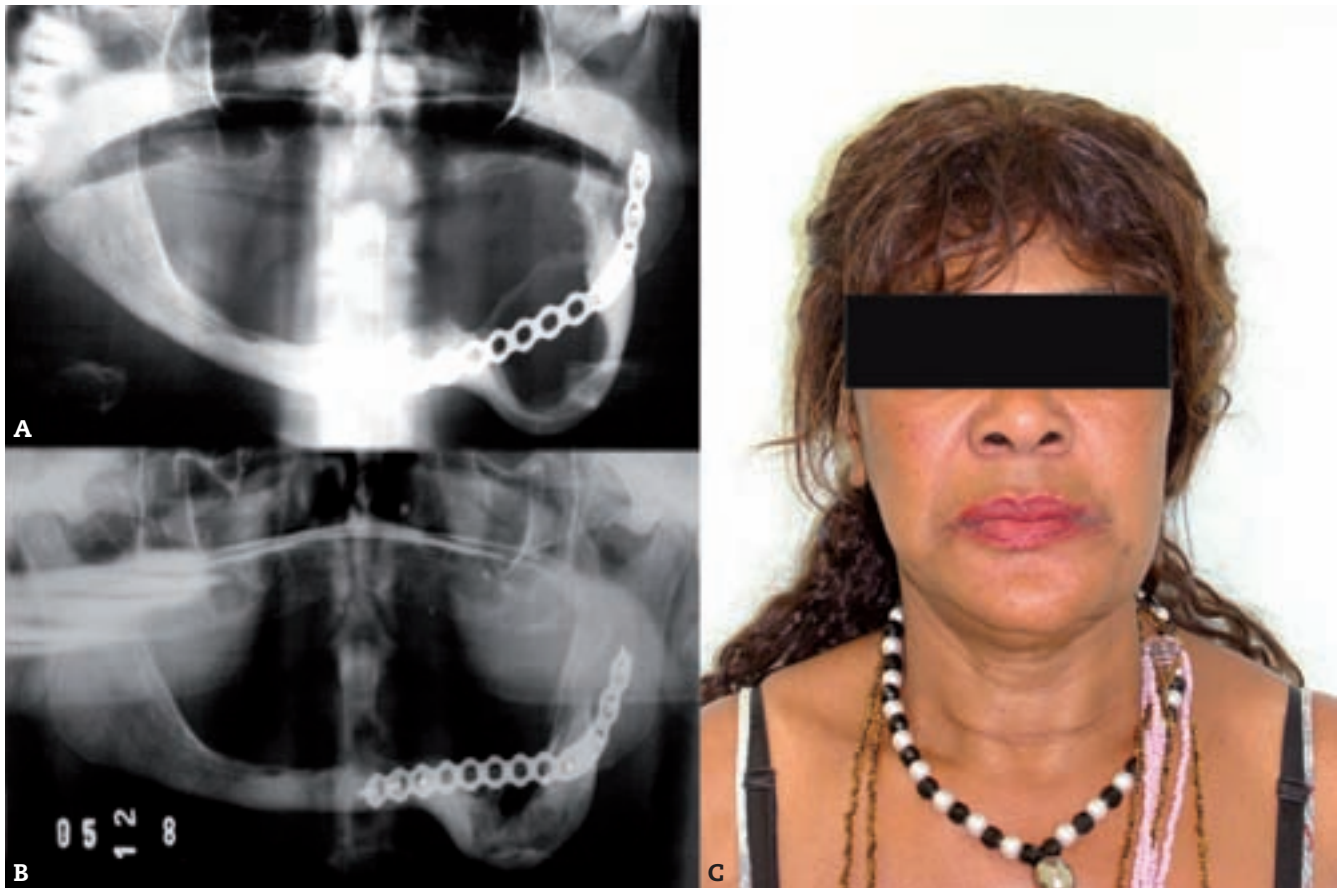

Figura 6 - A. Radiografía panorámica: imagen postoperatoria después de un mes de la intervención, en la que se observa la enucleación completa de la lesión. B. Radiografía panorámica: imagen postoperatoria 5 años después de la intervención mostrando una ligera regeneración ósea en el área afectada. C. El aspecto facial con una discreta asimetría facial tras 5 años.

término adamantinoma-epitelioma. Desde entonces se han utilizado numerosos sinónimos para referirse a estos tumores, hasta la actual denominación de ameloblastoma¹⁰.

Generalmente se manifiestan de forma asintomática, y las lesiones pequeñas son detectadas únicamente durante el examen radiográfico⁴. Se presentan clínicamente con dolor provocado por el edema en el maxilar superior o en la mandíbula. El tumor puede llegar a crecer lentamente hasta alcanzar proporciones masivas⁴. Las parestesias no son comunes, inclusive con tumores grandes¹. La reabsorción radicular no se da muy a menudo, pero se observa a veces en algunas lesiones de crecimiento rápido. En el caso presentado, los hallazgos clínicos fueron la presencia de una tumoración asintomática de crecimiento progresivo y lento, con asimetría facial provocada por la expansión ósea en el área afectada, correspondiendo con las características de este tipo de tumor.

Las lesiones que se originan en el maxilar superior son más agresivas; allí se han referido casos de metástasis a pulmón y a ganglios cervicales. Consecuentemente, las tasas de recurrencia son mayores cuando provienen de esta región⁵.

El diagnóstico definitivo de los ameloblastomas se basa en el análisis anatomopatológico. También es importante hacer una diferenciación entre los tipos multiquistico y uniuquistico, ya que en esto se basa la diferencia del pronóstico. Las imáge-

nes diagnósticas permiten establecer la diferenciación entre estos dos tipos de forma adecuada. La TC no sólo permite diferenciar el tipo de lesión, sino que también permite observar el grado de invasión y la afectación ósea presente⁶. Éste es uno de los principales indicadores para definir el tipo de tratamiento quirúrgico y el pronóstico. En el caso presentado, el examen anatomopatológico del material proveniente de la biopsia permitió establecer el diagnóstico de ameloblastoma.

El diagnóstico diferencial descrito en la literatura incluye principalmente el tumor odontogénico epitelial calcificante, el mixoma odontogénico, el quiste dentígero y el queratoquiste¹¹.

Muchas teorías han surgido con respecto al mejor tratamiento de los ameloblastomas, y se basan principalmente en la naturaleza histológica benigna, en el tipo, en la localización y en el tamaño del tumor, así como en la edad del paciente, lo que conlleva que muchos autores no estén de acuerdo sobre el tipo de tratamiento ideal.

La literatura demuestra que los ameloblastomas uniuquisticos tratados de forma conservadora han presentado una tasa de éxito importante, aunque la probabilidad de recidiva está presente^{6,12}.

El ameloblastoma sólido o multiquistico muestra una mayor propensión a infiltrar los tejidos circundantes y, por tanto, una mayor tasa de recurrencia^{4,5}. Los ameloblastomas

multiquisticos son tratados en la mayoría de los casos de forma radical con resecciones amplias, con márgenes de seguridad de $\pm 1,5$ cm^{1,13}. Normalmente, las intervenciones quirúrgicas radicales se asocian a problemas graves para el paciente, como por ejemplo: disfunción masticatoria, mutilaciones, deformidades faciales y movimientos anormales mandibulares. La cirugía radical con reconstrucción microquirúrgica con injerto libre microvascularizado óseo (peroné) se ha convertido en un método óptimo para la reconstrucción mandibular^{14,15}. La posibilidad de realizar reconstrucciones mandibulares con resultados satisfactorios desde el punto de vista estético y funcional nos hace inclinarnos por esta opción, pero todavía no está disponible en todos los hospitales del sistema público de salud de Brasil. La tasa de recurrencia es un factor crucial para la planificación quirúrgica coherente, pero hay otros aspectos que también son importantes y que deben tenerse en cuenta en el momento del abordaje terapéutico, entre los que destaca la morbilidad y la calidad de vida de los pacientes¹⁶.

De acuerdo con Nakamura et al^{8,9}, el tratamiento conservador, como la marsupialización y la enucleación seguidas de curetaje óseo adecuado, se mostró muy eficiente, reduciendo la necesidad de una resección quirúrgica. Sin embargo, cada caso de ameloblastoma debe ser analizado individualmente y meticulosamente, priorizando, en los casos en que el tumor se presente en las etapas iniciales, por un tratamiento conservador, incluso si presentan un mayor riesgo de recurrencia. Tal conducta, a pesar de la controversia, es considerada válida, porque las complicaciones y secuelas de estas cirugías conservadoras son mucho menores que en las causadas por la cirugía radical.

Varias modalidades de tratamiento han sido propuestas para el ameloblastoma, como la criocirugía, la electrocoagulación, la escleroterapia y la radioterapia. La adición de spray de nitrógeno líquido a través de la criocirugía ha reducido la tasa de recidivas al 30%. Se cree que la crioterapia tiene la capacidad de desvitalizar el hueso en una profundidad de 1 a 2 cm, además de causar menos morbilidad postoperatoria. Con respecto a la radioterapia, se ha restringido su uso y puede estar indicada en casos inoperables, ya que el ameloblastoma es, a su vez, radiorresistente¹⁷.

En el plan de tratamiento se debe incluir la rehabilitación del paciente para devolverle la capacidad funcional, anatómica y estética. Para este fin se utilizan placas metálicas de reconstrucción, injertos óseos y materiales aloplásticos. Las placas de reconstrucción aportan mayor estabilidad a los maxilares e injertos, por lo que es indicado su uso simultáneo en casos de reabsorción ósea avanzada.

En nuestro caso presentado, se trata de un ameloblastoma multiquistico. El protocolo utilizado para el tratamiento quirúrgico fue la resección completa de la lesión, con márgenes de seguridad de $\pm 1,5$ cm en la zona del reborde alveolar en el área multiquistica. En el área unquistica se realizó un tratamiento más conservador, con una enucleación quística y ostectomía periférica de aproximadamente 5 mm. Además, se colocó una placa de reconstrucción mandibular de 2,7 mm de titanio para el refuerzo, sin injerto óseo. Durante 5 años de seguimiento, la paciente presentó una ligera regeneración ósea en el área afectada y sin signos de evidencia de recidiva.

Por tanto, podemos concluir que en general, aunque en la comunidad científica exista cierta tendencia a realizar procedimientos terapéuticos más invasivos para los ameloblastomas¹³, principalmente en los tipos multiquisticos o sólidos convencionales, los métodos menos invasivos vienen siendo empleados^{4,8,9,14} con la tentativa de disminuir las mutilaciones y permitir una rehabilitación más fácil y menos traumática, como en el caso presentado.

B I B L I O G R A F Í A

1. Neville BW, Damm DD, Allen CM, Bouquot JE. Oral and maxillofacial pathology. 2nd ed. Filadelfia: Saunders; 2002. p. 586-94.
2. Philip J, Eversole L, Wysocki G. Patología oral y maxilofacial contemporánea. Madrid: Harcourt; 1998. p. 128-34.
3. Vayvada H, Mola F, Menderes A, Yilmaz M. Surgical management of ameloblastoma in the mandible: Segmental mandibulectomy and immediate reconstruction with free fibula or deep circumflex iliac artery flap. *J Oral Maxillofac Surg.* 2006;64:1532-9.
4. Curi MM, Dib LL, Pinto DS. Management of solid ameloblastoma of the jaws with liquid nitrogen spray cryosurgery. *Oral Surg Oral Med Oral Pathol.* 1997;84:339-44.
5. Williams TP. Management of ameloblastoma: A changing perspective. *J Oral Maxillofac Surg.* 1993;51:1064-70.
6. Ferreti C, Polakow R, Coleman H. Recurrent ameloblastoma: Report of 2 cases. *J Oral Maxillofac Surg.* 2000;58:800-4.
7. Philipsen HP, Reichart PA. Unicystic ameloblastoma. A review of 193 cases from the literature. *Oral Oncol.* 1998;34:317-25.
8. Nakamura N, Higuchi Y, Tashiro H, Ohishi M. Marsupialization of cystic ameloblastoma: a clinical and histopathologic study of the growth characteristics before and after marsupialization. *J Oral Maxillofac Surg.* 1995;53:748-54.
9. Nakamura N, Higuchi Y, Mitsuyasu T, Sandra F, Ohishi M. Comparison of long-term results between different approaches to ameloblastoma. *Oral Surg Oral Med Oral Pathol Oral Radiol Endod.* 2002;93:13-20.
10. Falkson R. Zur Kenntniss der Kiefercysten. *Virchows Arch.* 1879;76:504. (Citado por Thawley SE, Panje WR. *Comprehensive Management of Head and Neck tumors.* Filadelfia: Saunders; 1987. p. 1446-509.)
11. Auluck A, Shetty S, Desai R, Mupparapu M. Recurrent ameloblastoma of the infratemporal fossa: diagnostic implications. And a review of the literature. *Dentomaxillofac Radiol.* 2007;36:416-19.
12. Gempel RG, Gaião L, Souza WD, Sobreira T. Tendências de abordagens cirúrgicas no tratamento de ameloblastomas. *RBPO.* 2003;2:13-7.
13. Carlson ER, Marx RE. The ameloblastoma: Primary, curative surgical management. *J Oral Maxillofac Surg.* 2006;64:484-94.
14. Disa GJ, Cordeiro PG. Mandible reconstruction with microvascular surgery. *Semin Surg Oncol.* 2000;19:226-33.
15. Muñoz-Guerra MF, Naval-Gías L, Rodríguez-Campo FJ, Díaz-González FJ. Vascularized free fibular flap for mandibular reconstruction: A report of 26 cases. *J Oral Maxillofac Surg.* 2001;59:140-4.
16. Queiroz SBF, Amorim RFB, Godoy GP, Freitas RA. Tratamento conservador de um caso de ameloblastoma sólido: novos conceitos e abordagens terapêuticas. *Revista Brasileira de Patologia Oral.* 2002;1:39-46.
17. Bataineh AB. Effect of preservation of the inferior and posterior borders on recurrence of ameloblastoma of the mandible. *Oral Surg Oral Med Oral Pathol.* 2000;90:155-63.