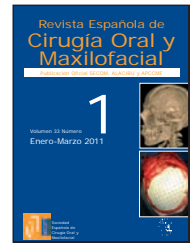


Revista Española de  
**Cirugía Oral y  
 Maxilofacial**

www.elsevier.es/recom



## Caso clínico

# Mioplastia de elongación de músculo temporal para rehabilitación de parálisis hemifacial

L. Pingarrón Martín<sup>a,\*</sup>, T. González Otero<sup>a</sup>, J. Arias Gallo<sup>b</sup>, S. Moraleda Pérez<sup>c</sup>  
 y M. Burgueño García<sup>a</sup>

<sup>a</sup>Servicio de Cirugía Oral y Maxilofacial, Hospital Universitario La Paz, Madrid, España

<sup>b</sup>Práctica privada, Hospital Sanitas La Moraleja, Madrid, España

<sup>c</sup>Servicio de Medicina Física y Rehabilitación, Hospital Universitario La Paz, Madrid, España

### INFORMACIÓN DEL ARTÍCULO

#### Historia del artículo:

Recibido el 24 de diciembre de 2010

Aceptado el 31 de enero de 2011

#### Palabras clave:

Músculo temporal;  
 Parálisis facial;  
 Mioplastia;  
 Técnica de Labbé

#### Keywords:

Temporal muscle;  
 Facial palsy;  
 Myoplasty;  
 Labbé technique

### R E S U M E N

La parálisis facial permanente es una de las secuelas más importantes en patología maxilofacial.

La técnica quirúrgica que se presenta modifica el punto fijo temporal y transpone el punto móvil de la coronoides a los labios. El músculo temporal se transfiere en su totalidad con preservación de su pedículo. Se describe el tratamiento rehabilitador realizado.

La redistribución de las fibras musculares a expensas de su tercio posterior es un hallazgo descrito por Labbé y hace posible la obtención del elongamiento necesario para la distancia entre el proceso coronoides y la comisura labial.

Este procedimiento, más fácil, rápido y de cuidados postoperatorios más simplificados que la rehabilitación microquirúrgica, permite una sonrisa voluntaria independiente de los movimientos mandibulares.

© 2010 SECOM. Publicado por Elsevier España, S.L. Todos los derechos reservados.

### Temporalis lengthening myoplasty for rehabilitation of hemifacial paralysis

#### A B S T R A C T

Permanent facial paralysis is one of the most important sequelae of maxillofacial surgery. The surgical technique presented here modifies the point of temporal insertion and transposes the mobile coronoid point to the lips. The entire temporalis muscle with pedicle is transferred. The rehabilitation is described.

Redistribution of the muscle fibers at the expense of the posterior third of the muscle was reported by Labbé and makes it possible to obtain the lengthening required to bridge the distance between the coronoid process and lip commissure.

This procedure is easier, quicker and has more simplified postoperative care than microsurgical rehabilitation, while resulting in a voluntary smile independent of mandibular movements.

© 2010 SECOM. Published by Elsevier España, S.L. All rights reserved.

\*Autora para correspondencia.

Correo electrónico: lorenapingarron@yahoo.es (L. Pingarrón Martín).

## Introducción

El objetivo de la cirugía de reanimación facial es conseguir una sonrisa simétrica, tanto en reposo como en animación voluntaria y emocional, y lo más importante es lograr una expresión facial sincronizada y coordinada.

Una de las primeras dificultades con que se encuentra el cirujano ante un paciente con esta patología es elegir la adecuada técnica de reanimación dinámica de la hemicara paralizada, dentro del amplio espectro de posibilidades existentes<sup>1</sup>. Las distintas opciones terapéuticas deben considerarse dentro del contexto de los factores individuales del paciente, incluyendo la edad, la comorbilidad, el estado físico general así como los deseos y las expectativas del paciente.

Sin duda, los mejores resultados funcionales se obtienen con las técnicas de anastomosis nerviosa directa o con injertos nerviosos de interposición, siendo éstas la regla de oro del tratamiento de reanimación de la parálisis inmediata. Pero en los casos de parálisis facial de largo tiempo de evolución y/o en pacientes no subsidiarios de técnicas microquirúrgicas, la mioplastia de músculo temporal otorga resultados predecibles, rápidos y muy aceptables, llegando a obtener en casos muy seleccionados una sonrisa emocional.

La mioplastia de músculo temporal descrita por Labbé<sup>2</sup> es una de las principales opciones terapéuticas actuales en pacientes con parálisis facial periférica permanente.

En este artículo los autores realizan una descripción exhaustiva de la rehabilitación de un paciente con parálisis facial establecida grado V de la escala de House-Brackmann<sup>3,4</sup>. Se analiza la técnica quirúrgica elegida al tratarse de un procedimiento con una serie de ventajas con respecto a la regla de oro que sigue siendo la rehabilitación microquirúrgica.

## Caso clínico

Paciente de 63 años con parálisis facial congénita del lado izquierdo. Fue tratada hace 15 años en otro centro hospitalario, realizándosele ritidoplastia del lado afecto para mejorar la asimetría facial por la ptosis de la musculatura atónica. En el mismo tiempo quirúrgico se le trató el lagofthalmos con un injerto de cartílago auricular en el párpado inferior izquierdo, dada la afectación de las ramas frontales y zigomáticas del nervio facial. Presenta un adecuado fenómeno de Bell que la protege de queratitis por exposición, y hasta el momento no ha tenido ningún problema oftalmológico.

Acude a las consultas de cirugía maxilofacial solicitando una mejoría de su situación estética actual.

En la exploración física la paciente presenta parálisis facial grado V de la escala de House-Brackmann, con importante ptosis del tercio medio e inferior hemifacial izquierdo. A nivel ocular, el canto externo del ojo izquierdo está 3 mm por debajo de la línea intercantal. El injerto auricular se percibe muy irregular, combado con concavidad anterior, condición que potencia el ectropión, y con el borde superior casi extruido (fig. 1).

No existe demarcación de los surcos nasogeniano y labio-mentoniano, con desviación de la comisura bucal hacia el lado sano y descenso del modiolo bucal y del gonion de partes blandas en el plano frontal (fig. 1).

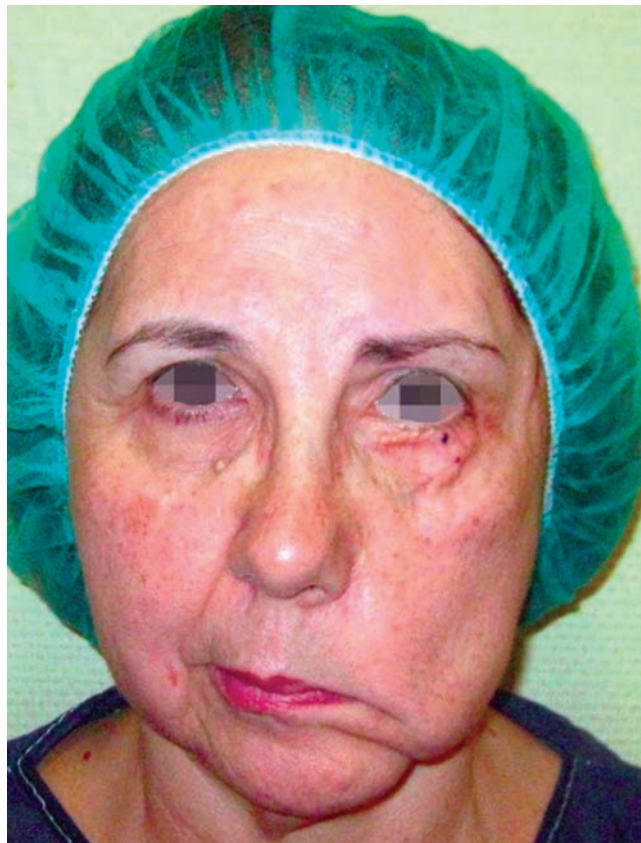

Figura 1 - Visión frontal preoperatoria de la paciente.

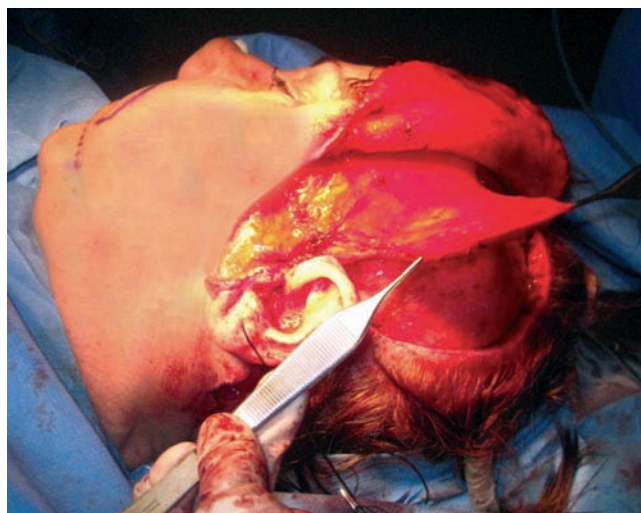
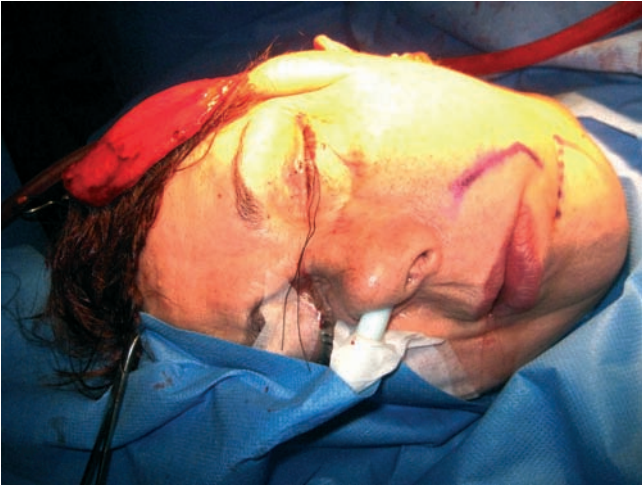
Figura 2 - Colgajo de músculo temporal tras la desinserción completa de la porción posterior en la fosa temporal.

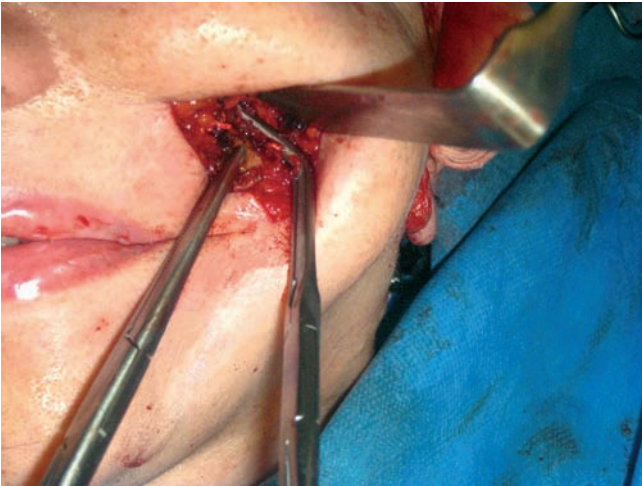
Dada la edad de la paciente y sus expectativas, se optó por la técnica de mioplastia de elongación del temporal de Labbé<sup>5</sup> para rehabilitar la sonrisa.

Bajo anestesia general e intubación nasotraqueal se realizó un abordaje hemicoronal que permitió la desinserción de la mitad posterior del músculo temporal (fig. 2) con despegamiento subperióstico de la mitad anterior, manteniendo su





**Figura 3 - Delimitación del surco nasogeniano del lado paralizado y del modiolo labial donde se reinsertará el punto móvil del colgajo temporal.**



**Figura 4 - Abordaje extraoral. Nótese la inserción del músculo temporal en la coronoides tras la osteotomía.**

inserción anterior a lo largo de la línea de inserción en la fosa temporal.

A través de una incisión de 2,5 cm en el surco nasogeniano, se realizó la osteotomía de la apófisis coronoides para la elongación del músculo. Una vez liberado el tendón muscular del hueso, se procede a su fijación al músculo orbicular del labio superior, modiolo y labio inferior (figs. 3-4).

A través de una incisión subciliar, se extrajo el cartílago auricular y se realizó una cantoplastia externa con strip tarsal.

El tratamiento se completó con un lifting del tercio superior y medio facial.

La paciente fue valorada inicialmente en la consulta de rehabilitación el día 13 del postoperatorio. En esa fecha presentaba la siguiente exploración: parálisis facial grado III de House-Brackmann; hipercorrección de la sonrisa en el lado izquierdo, posquirúrgica; aún no inicia sonrisa en el lado intervenido; espasmos en el mentón.



**Figura 5 - Visión frontal en reposo a los 6 meses del postoperatorio.**

El objetivo del tratamiento rehabilitador es mejorar la simetría y reeducar la movilidad tanto en el lado sano como en el parético. Para ello, se infiltró toxina botulínica A (Botox) en la primera consulta, en el lado derecho (sin afectación neurológica) y en los siguientes músculos: frontal (6 puntos), cigomático (1 punto), risorio (1 punto), platisma (1 punto) y mentalis (3 puntos). En cada punto se infiltran 2,5 U de Botox (excepto en el mentón, donde se infiltraron 5 U de Botox por punto).

Simultáneamente, se comenzó tratamiento mediante fisioterapia, que debe iniciarse entre la segunda y la tercera semana tras la cirugía.

El objetivo fue reeducar el patrón de movimiento para intentar utilizar la contracción del músculo temporal en la ejecución de la sonrisa facial al traccionar de la comisura.

En un principio, para realizar movimiento debe mover la mandíbula suavemente, y más adelante individualizará el gesto gracias a la plasticidad cerebral.

Se enseñó a la paciente a sonreír inicialmente apretando los dientes de manera suave y, progresivamente, de forma individualizada. Precocamente (en revisión realizada a la semana de la primera consulta) se objetivó contracción voluntaria del músculo temporal transpuesto, sin necesidad de apretar los dientes.

A los 6 meses de la intervención la paciente presenta una óptima restitución de la simetría en el plano frontal, tanto en reposo como en sonrisa, con restablecimiento de la altura del canto externo, modiolo y gonion en el lado parético con respecto al lado sano, delineación del surco nasogeniano y una sonrisa social emocional (figs. 5-6).



**Figura 6 - Visión frontal en sonrisa a las 6 meses del postoperatorio.**

## Discusión

Gillies<sup>6</sup> introdujo en 1934 la idea de la elongación del tercio medio del músculo temporal, rodeando el arco cigomático a través de una tira de fascia lata.

En 1949, McLaughlin<sup>7</sup> describió un método consistente en la utilización de todo el músculo temporal tras la osteotomía del proceso coronoides, a través de un abordaje vestibular intraoral. En este caso también se utilizaba una tira de fascia lata.

Desde entonces, para la rehabilitación de la parálisis facial establecida se han descrito numerosos procedimientos, incluyendo mioplastias de músculo masetero o músculo temporal<sup>8</sup> o transposición de músculo inervado microvascularizado<sup>9</sup>.

Los autores describen en el presente artículo la técnica de Labbé de mioplastia de elongación de músculo temporal para rehabilitación bucal, inspirada en la técnica de McLaughlin<sup>7</sup>, con el matiz de tratarse de una auténtica mioplastia al preservar la totalidad del músculo sin utilizar injerto intermedio. De esta forma, el punto pivotante en el proceso coronoides mandibular se transfiere a la comisura labial manteniendo un punto fijo en la línea de inserción de la fosa temporal.

La nueva técnica que se presenta aquí fue descrita en el año 2000 por Labbé et al<sup>2</sup> y se basa en la modificación del punto de fijación del músculo temporal a nivel de la línea de inserción temporal, a la vez que transpone el punto móvil de inserción de la coronoides a los labios. El músculo temporal se transfiere totalmente con toda su vascularización, sin tener que realizar osteotomía del arco cigomático<sup>5</sup>.

Se trata de un procedimiento mucho menos agresivo que las técnicas microquirúrgicas de reanimación facial, con un postoperatorio de 2 o 3 días de ingreso hospitalario, con resultados predecibles a corto plazo, menor riesgo de complicaciones y mínima morbilidad, pudiendo comenzar la fisioterapia ambulatoria a las 3 semanas tras la cirugía.

Las indicaciones para el procedimiento serían la parálisis facial permanente con integridad del músculo temporal ipsilateral, en pacientes colaboradores comprometidos con un exhaustivo programa de rehabilitación fisioterápica postoperatoria.

La inervación del músculo depende de otros nervios al margen del nervio facial (ramas del trigémino para el músculo temporal), por lo que necesitará terapia de rehabilitación activa. El problema principal radica en la sonrisa emocional.

La técnica que los autores presentan es, por tanto, una técnica dinámica: permite la transferencia de un punto móvil a otro, sin necesidad de un fragmento intermedio, y la preservación simultánea del punto de fijación.

Otra ventaja importante es que su realización entraña, en manos experimentadas, una dificultad mucho menor que las técnicas de rehabilitación nerviosa microquirúrgica. No obstante, en este punto se debe recalcar que la técnica de elección en la rehabilitación de la parálisis facial permanente es, hoy en día (y especialmente en niños y adultos jóvenes), la rehabilitación nerviosa microquirúrgica mediante injerto microvascularizado de músculo gracilis o lattissimus dorsi<sup>10-11</sup>, en uno o dos tiempos quirúrgicos, según indicación en cada caso particular.

La amplitud de movimientos, gracias a una adecuada rehabilitación, es de hasta 15 mm<sup>1</sup>. Para conseguir sonreír no es necesario morder, ya que el simple movimiento lateral mandibular proporciona un movimiento en rango normal; la sonrisa temporal voluntaria se obtiene con independencia a partir de cualquier movimiento mandibular, tras un periodo de rehabilitación de al menos 6 meses.

La cicatriz facial a nivel del surco nasolabial es muy discreta y apenas perceptible a los 3-4 meses de la cirugía. Este abordaje se prefiere al abordaje intraoral, ya que permite una mejor reconstrucción del surco nasolabial, reseca la piel redundante propia de los efectos del envejecimiento.

McLaughlin<sup>7</sup> y Grundt fueron los primeros en documentar la idea de utilizar el punto móvil del músculo temporal aplicado sobre la comisura bucal. Desgraciadamente, el inevitable injerto entre el tendón temporal y la comisura labial comprometían los resultados a largo plazo.

Las situaciones que contraindican este procedimiento incluyen:

- Accidente o trauma quirúrgico del músculo temporal o de su pedículo.
- Músculo temporal irradiado que no asegure adecuados resultados funcionales por el dinamismo del músculo.
- Paciente no colaborador que no vaya a adherirse a un adecuado programa de fisioterapia postoperatoria (dado que la mímica no es espontánea y requiere un entrenamiento muscular)<sup>5</sup>.

Se puede concluir que la mioplastia de elongación de músculo temporal se presenta como una adecuada alternativa en

el tratamiento de la parálisis facial permanente<sup>4</sup>. Se trata de un procedimiento mucho menos agresivo que las técnicas microquirúrgicas de reanimación facial, con menor riesgo de complicaciones y mínima morbilidad. El posterior tratamiento rehabilitador es de suma importancia para conseguir un entrenamiento muscular que permita la sonrisa dinámica e incluso emocional del paciente.

---

### Conflicto de intereses

Los autores declaran no tener ningún conflicto de intereses.

### BIBLIOGRAFÍA

- Hontanilla Calatayud B, Aubá Guedea C, Vila Sobral A, Castro García J, San Martín Maya A, Botellé del Hierro J, et al. Protocolo quirúrgico en la reconstrucción de la parálisis facial: nuestra experiencia tras 140 casos tratados. *Cirugía Plástica Ibero-Latinoamericana*. 2008;34:185-93.
- Labbé D, Huault M. Lengthening temporalis myoplasty and lip reanimation. *Plast Reconstr Surg*. 2000;105:1289-97.
- House JW, Brackmann DE. Facial nerve grading system. *Otolaryngol Head Neck Surg*. 1985;93:146.
- Coulson SE, Croxon GR, Adams RD, O'Dweyer NJ. Reliability of the "Sidney", "Sunnybrook", and "House Brackman" facial grading systems to assess voluntary movement and synkinesis after facial nerve paralysis. *Otolaryngol Head Neck Surg*. 2005;132:543-7.
- Labbé D. Myoplastie d'allongement du temporal V.2. et réanimation des lèvres. Lengthening temporalis myoplasty V.2. and lip reanimation. *Annales de chirurgie plastique esthétique*. 2009;54:571-6.
- Gillies H. Experiences with fascia lata grafts in the operative treatment of facial paralysis. *Proc R Soc Med*. 1934;27:1372.
- McLaughlin CR. Surgical support in permanent facial paralysis. *Plast Reconstr Surg*. 1953;11:302-7.
- Baker DC, Conley J. Regional muscle transposition for rehabilitation of the paralyzed face. *Clin Plast Surg*. 1979;6:317-24.
- Takushima A, Harii K, Asato H, Ueda K, Yamada A. Neurovascular free-muscle transfer for the treatment of established facial paralysis following ablative surgery in the parotid region. *Plast Reconstr Surg*. 2004;113:1563-9.
- Harii K, Ohmori K, Tori S. Free gracilis muscle transplantation, with microneurovascular anastomoses for the treatment of facial paralysis. A preliminary report. *Plast Reconstr Surg*. 1976;57:133-9.
- Harii K, Asato H, Yoshimura K, Sugawara Y, Nakatsuka T, Ueda K. One-stage transfer of the latissimus dorsi muscle for reanimation of a paralyzed face: a new alternative. *Plast Reconstr Surg*. 1998;102: 941-7.