


Revista Española de  
**Cirugía Oral y  
 Maxilofacial**

www.elsevier.es/recom



## Artículo original

# Abordaje transparotídeo para la reducción abierta de las fracturas subcondíleas. Técnica quirúrgica y análisis de sus complicaciones

J. Rodríguez Flores<sup>a,\*</sup>, M. Jubilla<sup>b</sup>, R. Gutiérrez Díaz<sup>c</sup>, I. Zubillaga Rodríguez<sup>c</sup>, G. Sánchez Aniceto<sup>d</sup> y J.J. Montalvo Moreno<sup>e</sup>

<sup>a</sup>Médico Residente, Servicio de Cirugía Oral y Maxilofacial, Hospital Universitario 12 de Octubre, Madrid, España

<sup>b</sup>Cirujana Maxilofacial, Servicio de Cirugía Oral y Maxilofacial, Hospital Universitario 12 de Octubre, Madrid, España

<sup>c</sup>Médico Adjunto, Servicio de Cirugía Oral y Maxilofacial, Hospital Universitario 12 de Octubre, Madrid, España

<sup>d</sup>Jefe de Sección, Servicio de Cirugía Oral y Maxilofacial, Hospital Universitario 12 de Octubre, Madrid, España

<sup>e</sup>Jefe de Servicio, Servicio de Cirugía Oral y Maxilofacial, Hospital Universitario 12 de Octubre, Madrid, España

### INFORMACIÓN DEL ARTÍCULO

#### Historia del artículo:

Recibido el 10 de junio de 2010

Aceptado el 20 de enero de 2011

#### Palabras clave:

Abordaje transparotídeo;

Fracturas condíleas;

Fijación interna;

Abordaje externo

### R E S U M E N

**Introducción:** Existen varias opciones para el tratamiento de las fracturas subcondíleas. El abordaje transparotídeo anterior es una de las posibilidades terapéuticas para su reducción abierta y su fijación interna. El objetivo de este artículo es realizar una descripción de la técnica quirúrgica y analizar las complicaciones asociadas.

**Material y métodos:** Se realizó una revisión clínica sobre un total de 31 pacientes con 34 fracturas subcondíleas, todas ellas tratadas quirúrgicamente con un abordaje transparotídeo anterior, usando placas y tornillos de osteosíntesis.

**Resultados:** No se registraron complicaciones de ningún tipo en 22 de los 31 pacientes (70,97%), con buena oclusión posquirúrgica en 28 de ellos (90,32%). Las complicaciones relacionadas con el abordaje en nuestra serie de casos fueron las siguientes: 2 casos de paresia facial (5,88%), que en ambos fue leve y transitoria; 6 casos de fístula salival (17,65%), siendo en todos ellos autolimitadas, y 3 infecciones de la herida quirúrgica (8,82%): 2 resueltas con antibióticos y una que requirió también drenaje quirúrgico. Como complicación no relacionada con el tipo de abordaje sino con el tipo de osteosíntesis, hubo 2 casos de fractura de placa de osteosíntesis (5,88%).

**Conclusiones:** El abordaje transparotídeo anterior es seguro, con un bajo riesgo lesivo para el nervio facial. Esta técnica proporciona un adecuado campo quirúrgico que permite la colocación y la fácil fijación de una segunda placa de osteosíntesis en la parte anterior de la fractura. La cicatriz resultante es estética.

© 2010 SECOM. Publicado por Elsevier España, S.L. Todos los derechos reservados.

\*Autor para correspondencia.

Correo electrónico: jrodri20@hotmail.com (J. Rodríguez Flores).

## Transparotid approach for the open reduction of subcondylar fractures. Surgical technique and analysis of complications

### A B S T R A C T

#### Keywords:

Transparotid approach;  
Condylar fractures;  
Internal fixation;  
External approach

**Introduction:** Several options exist for the treatment of subcondylar jaw fractures. The anterior transparotid approach is one of the therapeutic options for open reduction and internal fixation. The aim of this communication was to describe the surgical technique and analyze the related complications.

**Patients and methods:** A clinical review was made of 31 patients with 34 subcondylar fractures, all treated surgically via an anterior transparotid approach using osteosynthesis plates and screws.

**Results:** No complications occurred in 22 of 31 patients (70.97%) and the postoperative occlusion was good in 28 patients (90.32%). The complications related with the approach in our case series were: 2 cases of facial paresia (5.88%), both mild and transitory; 6 cases of salivary fistulae (17.65%), all self-limited; and 3 surgical wound infections (8.82%), 2 resolved with antibiotics and one with antibiotics and surgical drainage. Plate fracture, a complication unrelated to the approach but related to the type of osteosynthesis, occurred in 2 cases (5.88%).

**Conclusions:** The anterior transparotid approach is safe, with a low risk of facial nerve injury. The technique gives the surgeon an adequate surgical field that allows the placement and easy fixation of a second osteosynthesis plate in the anterior part of the fracture. The resulting scar is cosmetically acceptable.

© 2010 SECOM. Published by Elsevier España, S.L. All rights reserved.

## Introducción

La reducción adecuada de las fracturas faciales es la clave para obtener un buen resultado postoperatorio. En el caso de la mandíbula esto es incluso más importante, ya que se trata de un hueso muy funcional que está sometido a grandes fuerzas durante sus movimientos. A pesar de este hecho, la reducción abierta y la fijación interna no son siempre el tratamiento de elección en las fracturas mandibulares, especialmente en el caso de las fracturas de la región condílea, donde hoy en día aún existe una controversia bien conocida sobre la elección de su enfoque terapéutico.

Uno de los motivos principales que hacen que muchos cirujanos aboguen por un tratamiento conservador (generalmente con bloqueo intermaxilar), evitando el tratamiento quirúrgico, es la relación anatómica de la región condilar con el nervio facial. Aunque la indicación de tratamiento conservador para una fractura intracapsular aislada de la cabeza del cóndilo está internacionalmente aceptada, durante las últimas décadas ha habido grandes discusiones sobre las indicaciones de la reducción abierta para las fracturas de la región subcondílea, habiéndose confeccionado numerosas listas al respecto. Entre ellas, la más aceptada en la actualidad es la lista de indicaciones para la reducción abierta realizada por la American Association of Oral and Maxillofacial Surgeons, como se muestra en la tabla 1<sup>1</sup>.

Cuando se establece la indicación de reducción abierta y fijación interna de una fractura subcondílea, podemos realizar distintos tipos de abordajes de la fractura. El abordaje submandibular, el abordaje retromandibular y el abordaje intraoral son las técnicas más frecuentemente utilizadas, y

**Tabla 1 – Indicaciones para la reducción abierta de las fracturas de la región subcondílea establecidas por el American Association of Oral and Maxillofacial Surgeons Special Committee**

- Evidencia física de fractura
- Evidencia radiológica de fractura
- Maloclusión
- Disfunción mandibular
- Relaciones anatómicas anormales mandibulares
- Presencia de cuerpos extraños
- Laceraciones y/o hemorragia en el conducto auditivo externo
- Hemotímpano
- Emisión auricular de líquido cefalorraquídeo
- Derrame articular
- Hemartrosis

proporcionan una buena exposición del cuerpo y la rama mandibulares, pero por encima de la rama, la región subcondílea es difícil de abordar técnicamente mediante el uso de estos abordajes. El abordaje preauricular sí proporciona una buena exposición de las regiones condílea y subcondílea, pero supone una incisión excesiva y, consiguientemente, una cicatriz excesiva. Como opción quirúrgica alternativa, en este artículo se presenta el abordaje transparotídeo anterior.

## Material y métodos

Desde octubre de 2004 hasta diciembre de 2008, 31 pacientes con 34 fracturas subcondíleas fueron tratados mediante reduc-

ción abierta y fijación interna usando un abordaje transparotídeo anterior. La distribución por sexos fue de 21 hombres (67,74%) y 10 mujeres (32,26%). El seguimiento postoperatorio osciló entre los 3 meses y los 3 años. En 8 pacientes (25,81%) la fractura subcondílea se presentó de manera aislada, 19 pacientes (61,29%) presentaron otras fracturas mandibulares asociadas (de éstos, uno presentó una fractura del proceso condilar contralateral), y 4 pacientes (12,90%) presentaron fracturas subcondíleas en el marco contextual de fracturas panfaciales (de éstos, 2 presentaron fractura bilateral del proceso condilar).

### Anatomía quirúrgica

El recorrido del nervio facial es anatómicamente conocido, y en la práctica quirúrgica habitual debemos evitar lesionarlo. El nervio facial emerge por la base del cráneo a través del orificio estilomastoideo, viaja anteriormente hacia la parte posterior de la rama mandibular y luego emerge hacia la parte lateral de la rama mandibular para emitir varias ramas<sup>2</sup>. Anatómicamente, los ramos anteriores del nervio facial de craneal a caudal son: las ramas frontotemporales, las ramas cigomáticas, las ramas bucales, la rama marginal mandibular y la rama cervical.

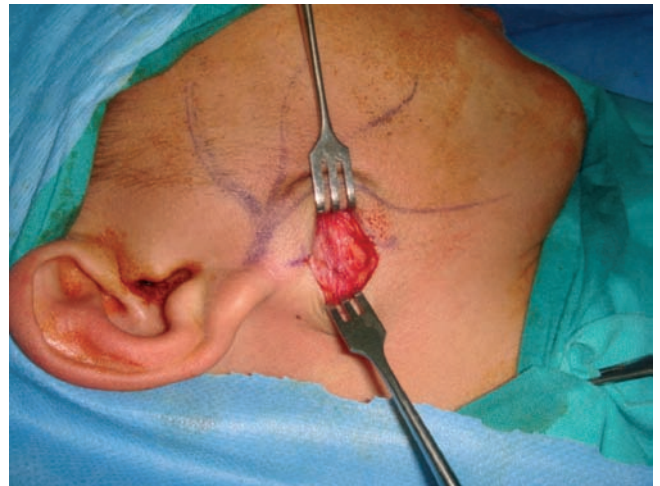
La incisión para realizar un abordaje transparotídeo anterior debe emplazarse a nivel subauricular retromandibular, levemente anterior: en la zona de seguridad entre la rama bucal y la rama marginal del nervio facial.

La incisión se ubica sobre el ángulo mandibular, paralela a la rama mandibular, y su longitud es de unos 2 cm. Abrimos el plano subcutáneo y, bajo el sistema músculo-aponeurótico superficial (SMAS), observamos la fascia parotídea (fig. 1). Tras este plano, debe continuarse la disección de un modo romo, paralelamente a la dirección de las ramas del nervio facial. Las ramas del nervio facial no se visualizan siempre cuando se realiza este abordaje, pero deben preservarse y protegerse cuidadosamente cuando son detectadas. La rama bucal es generalmente la única rama del nervio facial que podemos ver al realizar este abordaje; cuando la vemos, la rama es retirada del campo por retracción, disecándola previamente si fuera necesario. Una vez evitado el nervio facial, se seccionan las fibras profundas del músculo masetero para alcanzar la superficie del hueso.

### Fijación de la fractura subcondílea

El abordaje transparotídeo nos brinda la posibilidad de exponer completamente la superficie ósea fracturada del proceso condilar. Existen varias técnicas de fijación y osteosíntesis de las fracturas mandibulares condíleas y subcondíleas. Nuestra experiencia nos guía a la colocación de dos placas siempre que sea posible, para conseguir la reducción anatómica adecuada y el mantenimiento estable de la misma. Biomecánicamente, ha sido demostrado que un sistema de fijación basado en dos placas emplazadas en las regiones anterior y posterior del proceso condilar es más estable que la fijación mediante una sola placa<sup>3</sup>.

En la serie de casos presentados en este estudio se usaron distintas combinaciones de osteosíntesis que fueron variando a medida que progresaba la curva de aprendizaje. La litera-



**Figura 1 – Localización de la incisión respecto al nervio facial para la realización de una reducción abierta y fijación interna de una fractura subcondílea mediante un abordaje transparotídeo anterior. Imagen quirúrgica de la fascia parotídea tras la sección de los planos cutáneo, subcutáneo y SMAS.**

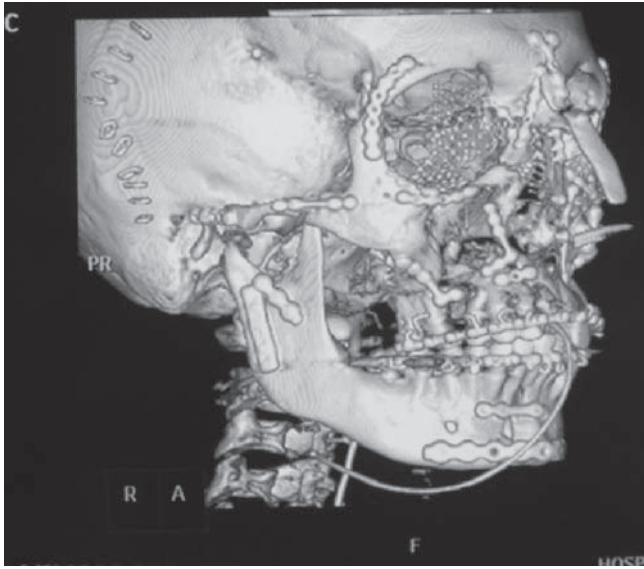
tura recomienda no usar miniplacas para la fijación de estas fracturas, porque éstas tienen una alta incidencia de fractura, especialmente cuando se usan como única fijación. Para la fijación interna de las fracturas subcondíleas se recomienda usar placas de titanio potentes, con tornillos bicorticales al menos en la parte posterior, para conseguir una fijación suficientemente estable<sup>4,5</sup>. El sistema de fijación que aporta una mejor estabilidad desde el punto de vista biomecánico son las Dynamic Compression Plates (DCP)<sup>6</sup>.

Los primeros casos incluidos en la casuística presentada fueron tratados mediante fijación interna usando miniplacas, y hubo algunas fracturas subcondíleas que se fijaron usando sólo una placa. Pero atendiendo a la literatura sobre el tema de los pasados 10 años y a nuestra propia curva de aprendizaje, nuestro protocolo actual intenta colocar dos placas siempre que la fractura lo permita. Usamos placas fuertes de titanio, y para fijar la parte posterior de la fractura se emplea generalmente una placa de tipo DCP (figs. 2 y 3).

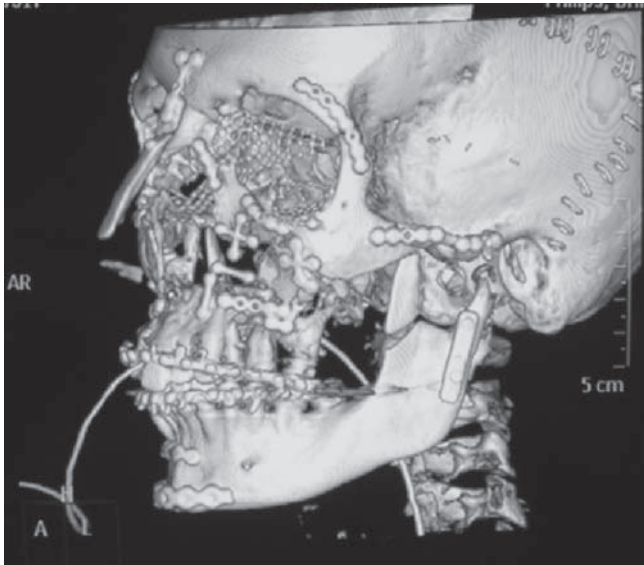
## Resultados

En 22 de 31 pacientes (70,97%) no hubo complicaciones de ningún tipo (figs. 4-7). Las complicaciones relacionadas con el abordaje que ocurrieron en nuestra serie de casos fueron: paresia facial, fístula salival e infección. Hubo 2 casos de paresia facial (5,88%), y en ambos casos ésta fue leve y transitoria: un paciente presentó paresia transitoria de los ramos bucales, que se resolvió totalmente en menos de 2 meses, y en otro paciente la paresia fue de la rama marginal mandibular, que también se resolvió completamente en menos de 2 meses. Se produjeron 6 casos de aparición de fístula salival (17,65%), y en todos los casos se solucionó de manera autolimitada, sin precisar ningún tipo de tratamiento, pero requiriendo estricto



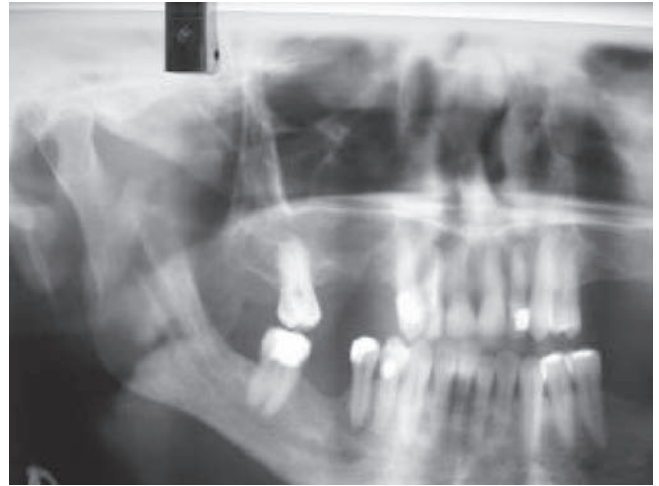


**Figura 2 – Fractura subcondílea bilateral en un paciente con una fractura panfacial. Se realizó un abordaje transparotídeo anterior bilateral para la reducción abierta y la fijación interna. El lado derecho fue fijado con dos placas. En la fractura subcondílea izquierda sólo pudo emplazarse una placa, que fue de tipo DCP.**

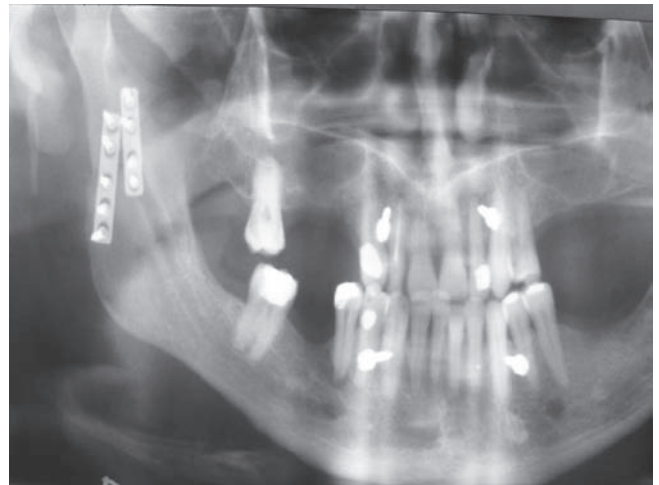


**Figura 3 – Fractura subcondílea bilateral en un paciente con una fractura panfacial. Se realizó un abordaje transparotídeo anterior bilateral para la reducción abierta y la fijación interna. El lado derecho fue fijado con dos placas. En la fractura subcondílea izquierda sólo pudo emplazarse una placa, que fue de tipo DCP.**

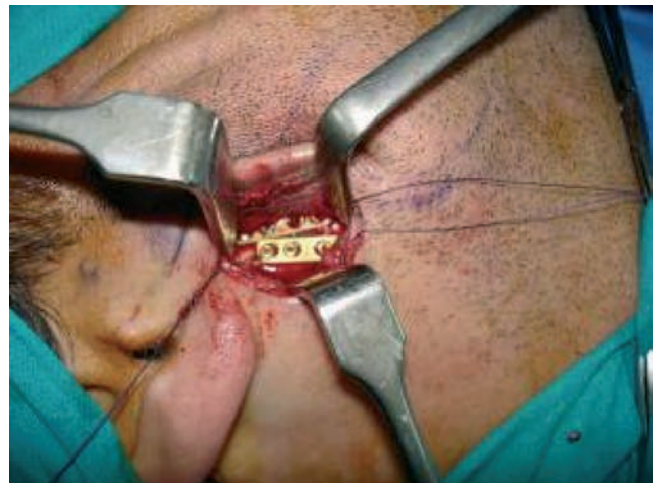tos controles clínicos para detectar la infección en caso de que ésta hubiera ocurrido. Hubo 3 pacientes (8,82%) que presentaron infección tras el abordaje: 2 se resolvieron con antibioterapia, y uno con antibioterapia y drenaje quirúrgico. El que requirió drenaje quirúrgico fue un caso de evolución



**Figura 4 – Fractura subcondílea.**



**Figura 5 – Fijación interna usando dos Dynamic Compression Plates.**



**Figura 6 – Imagen intraoperatoria del abordaje transparotídeo anterior.**

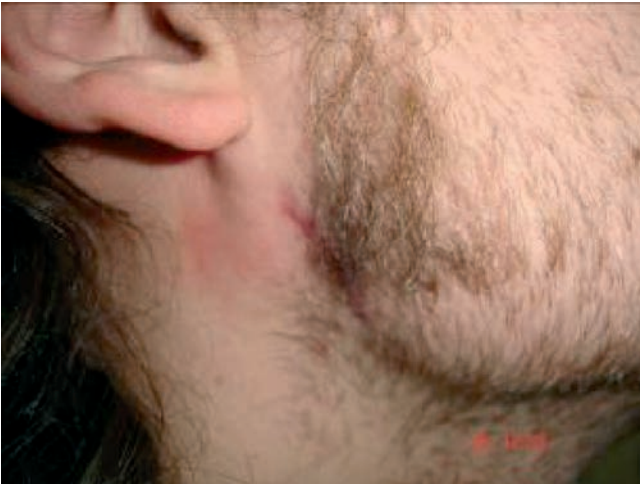

Figura 7 - Cicatriz estética tras una semana de la cirugía.

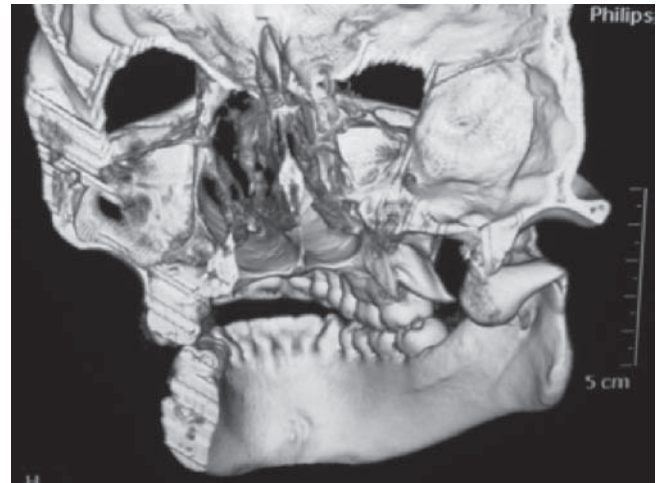


Figura 9 - TAC inicial preoperatorio, reconstrucción 3D. Se realizó una fijación interna de la fractura usando un abordaje transparotídeo anterior.

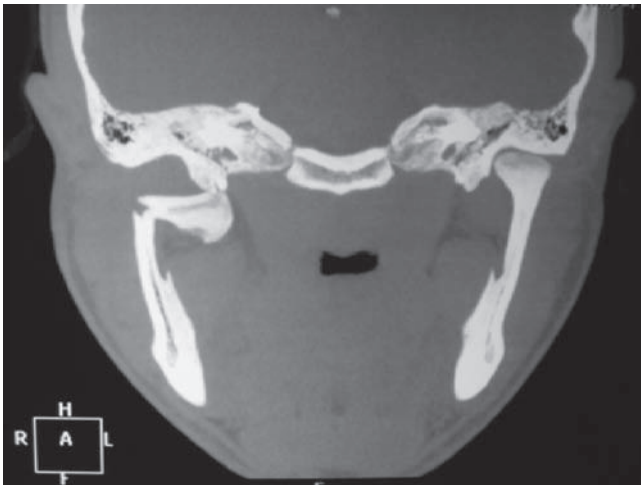


Figura 8 - TAC inicial preoperatorio, sección coronal. Se realizó una fijación interna de la fractura usando un abordaje transparotídeo anterior.

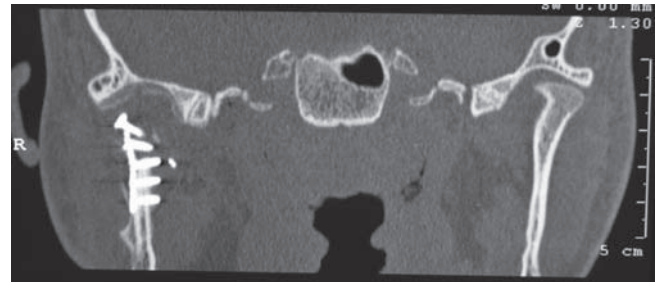


Figura 10 - TAC en el que se aprecia necrosis alrededor de la zona condílea. Este paciente requirió una segunda cirugía para retirar el material de osteosíntesis y realizar la exéresis de la cabeza condilar necrosada.

tópida en que el paciente desarrolló una necrosis avascular del cóndilo. Este paciente presentaba una fractura condilar alta muy desplazada, y durante la cirugía la cabeza del cóndilo fue totalmente dislocada de la fosa glenoidea mientras se intentaba la reducción fracturaria, lo que incrementó el riesgo de devascularización del proceso condilar y la consiguiente evolución necrótica del mismo (figs. 8-10).

La oclusión fue catalogada como mala en 3 de los 31 pacientes (9,68%). Uno de estos casos fue el paciente que presentó la necrosis avascular del proceso condilar. En otro caso, al paciente se le realizó una segunda cirugía para retirar el material de osteosíntesis, se refracturó el foco de fractura y se trató mediante bloqueo intermaxilar. En el tercer caso, la maloclusión fue aceptada y se tomó la decisión conjunta entre el paciente y el cirujano de no realizar otras intervenciones quirúrgicas por este motivo.

Como complicación relacionada con la osteosíntesis, hubo 2 casos de fractura de placa (5,88%). En los pacientes en los

que la placa se fracturó no se presentaron alteraciones funcionales ni alteraciones de la consolidación fracturaria.

## Discusión

El tratamiento de las fracturas subcondíleas es un tema en el que persiste la controversia de opiniones y tendencias dentro del campo de la traumatología maxilofacial<sup>7</sup>. Existe el consenso general de proceder al tratamiento conservador mediante bloqueo intermaxilar en las fracturas intracapsulares y en las fracturas condíleas en la edad pediátrica. Existe disparidad de criterios para el tratamiento de las fracturas extracapsulares en adultos: algunos cirujanos prefieren la reducción abierta con fijación interna, mientras que otros están en contra. Sin embargo, los principales estudios sobre las fracturas de la región condílea muestran mejores resultados clínicos cuando se realiza un abordaje para su reducción y osteosíntesis, y consiguientemente esto se traduce en una mejor restitución de la función articular y la oclusión dental. A pesar de estas evidencias, es cierto también que las técnicas

abiertas producen cicatrices faciales, y presentan el riesgo de poder lesionar las ramas del nervio facial. El abordaje intraoral endoscópicamente asistido permite una reducción anatómica con una fijación estable cuando lo realiza un cirujano experimentado, a la vez que no deja cicatrices faciales visibles, presentando un bajo riesgo de lesión del nervio facial. Asimismo, el abordaje intraoral endoscópicamente asistido puede presentar dificultades técnicas para la reducción y la fijación de ciertas fracturas subcondíleas, especialmente para las fracturas subcondíleas altas. Además, el abordaje intraoral requiere instrumentos quirúrgicos especiales y entrenamiento con el uso del endoscopio, lo que implica una lenta curva de aprendizaje, con sus riesgos y dificultades inherentes. Un cirujano que reduce y fija fracturas endoscópicamente tiene que estar familiarizado también con los abordajes abiertos, para resolver los fracasos de la técnica endoscópica, especialmente frecuentes durante el principio de su curva de aprendizaje.

Los abordajes extraorales más comúnmente utilizados son el submandibular, el retromandibular, el preauricular y el de ritidectomía. Los abordajes submandibular y retromandibular permiten un acceso limitado a la parte alta del proceso condilar, y esto puede hacer técnicamente dificultosas la colocación y la fijación de una placa en la parte anterior de la fractura. Estos abordajes a menudo tienen que combinarse con el emplazamiento de tornillos transbucalmente. El abordaje preauricular deja una cicatriz estéticamente aceptable pero no permite la adecuada visualización de la región subcondílea baja. El abordaje de *lifting* facial ofrece una buena exposición de toda la región subcondílea pero deja una cicatriz excesiva inaceptable.

El abordaje transparotídeo anterior es un abordaje estético, debido a la incisión limitada de 2 cm de longitud, que deja una cicatriz poco perceptible, pequeña y ubicada en una zona relativamente escondida. Este abordaje es técnicamente efectivo, ya que permite realizar la cirugía perpendicularmente al foco fracturario, y consiguientemente posibilita la colocación vertical de los tornillos, que es crucial para la estabilidad de la osteosíntesis. El abordaje es seguro respecto al nervio facial, ya que la incisión se emplaza entre la rama bucal y la rama marginal. Cuando el nervio cruza el campo quirúrgico, puede ser bien preservado, evitando dañarlo mediante la realización de una disección roma en los planos parotídeo y muscular, y protegiéndolo mediante retracción en caso de su identificación.

## Conclusiones

Atendiendo a los resultados clínicos, puede concluirse que el uso de un abordaje transparotídeo anterior es una excelente elección para el tratamiento abierto y la fijación rígida de las fracturas subcondíleas. La reducción de las fracturas subcondíleas debe ser realizada cuidadosamente para evitar el incremento del riesgo de devascularización del proceso condilar. La mejor fijación viene dada por el uso de dos placas fuertes de titanio fijadas mediante tornillos bicorticales. La placa con las mejores características biomecánicas es la Dynamic Compression Plate.

El abordaje transparotídeo anterior es un abordaje seguro de las fracturas subcondíleas con un bajo riesgo lesivo para el nervio facial. Éste proporciona una buena exposición fracturaria que permite la colocación de una segunda placa en la parte anterior de la fractura. La cicatriz resultante es estéticamente aceptable.

## BIBLIOGRAFÍA

1. Haug RH, Brandt MT. Closed reduction, open reduction, and endoscopic assistance: Current thoughts on the management of mandibular condyle fractures. *Plast Reconstr Surg*. 2007;120 Suppl 2:90S.
2. Owsley JQ, Agarwal CA. Safely navigating around the facial nerve in three dimension. *Clin Plast Surg*. 2008;35:469.
3. Choi BH, Kim KN, Kim HJ, Kim MK. Evaluation of condylar neck fracture plating techniques. *J Craniomaxillofac Surg*. 1999;27:109.
4. Ellis E, Throckmorton G, Palmieri C. Open treatment of condylar process fractures: Assessment of adequacy of repositioning and maintenance of stability. *J Oral Maxillofac Surg*. 2000;58:27.
5. Hammer B, Schier P, Prein J. Osteosynthesis of condylar neck fractures: A review of 30 patients. *Br J Oral Maxillofac Surg*. 1997;35:288.
6. Haug RH, Peterson GP, Goltz M. A biomechanical evaluation of mandibular condyle fracture plating techniques. *J Oral Maxillofac Surg*. 2002;60:73.
7. Sharif MO, Fedorowicz Z, Drews P, et al. Interventions for the treatment of fractures of the mandibular condyle. *Cochrane Database Syst Rev* 2010;14:CD006538.