




Revista Española de
**Cirugía Oral y
 Maxilofacial**

www.elsevier.es/recom



Caso clínico

Actinomicosis cervicofacial tras cirugía ortognática. A propósito de un caso

Germán Macía*, Fernando Nájera, Ana Belén Guerra, Alejandro Gutiérrez-Jiménez,
 Gonzalo de la Peña y Julio Acero

Servicio de Cirugía Oral y Maxilofacial, Hospital Universitario Quirón, Madrid, España

INFORMACIÓN DEL ARTÍCULO

Historia del artículo:
 Recibido el 21 de enero de 2011
 Aceptado el 21 de febrero de 2011

Palabras clave:
 Actinomicosis;
 Cervicofacial;
 Ortognática;
 Complicaciones

Keywords:
 Actinomycosis;
 Cervicofacial;
 Orthognathic;
 Complications

R E S U M E N

Objetivos: Presentar un caso de actinomicosis cervicofacial tras cirugía ortognática.
Material y métodos: Varón de 32 años, intervenido de cirugía ortognática bimaxilar en otro centro, que al cabo de varias semanas comienza a desarrollar una masa laterocervical derecha con signos de inflamación local intermitente. Las pruebas de imagen cervical informan de tumoración sólida o vascular. La citología refiere linfocitosis.
Resultados: Al cabo de 2 años es intervenido y se le realiza una incisión tipo Risdon cervical, en la que se observa un granuloma caudal a la celda submaxilar derecha y una fístula con trayecto hasta el nivel del ángulo mandibular. El informe de anatomía patológica describe absceso con cambios crónicos y colonia de actinomicosis.
Conclusiones: El diagnóstico temprano de actinomicosis cervicofacial es difícil y sólo un 10% se diagnostican en el inicio de su presentación. Aunque es un hecho infrecuente, debemos considerar la actinomicosis cervicofacial en pacientes intervenidos de cirugía ortognática que desarrollaron una masa cervical varias semanas después de la intervención.

© 2011 SECOM. Publicado por Elsevier España, S.L. Todos los derechos reservados.

Cervicofacial actinomycosis after orthognathic surgery: a case report

A B S T R A C T

Objectives: Presentation of a case of cervicofacial actinomycosis after orthognathic surgery.
Material and methods: A 32-year-old male underwent bimaxillary orthognathic surgery at another clinic. Several weeks after surgery, the patient developed a right lateral mass in the neck with intermittent signs of local inflammation. Cervical imaging suggested a solid or vascular tumor. The cytology revealed lymphocytosis.
Results: Two years after the index intervention, surgery performed through a Risdon-type cervical incision revealed a granuloma in the lower right submaxillary cell with a fistula to the mandibular angle. The pathology report was consistent with chronic abscess with actinomyces colonization.

*Autor para correspondencia.

Correo electrónico: german.macia@yahoo.es (G. Macía Colón).

Conclusions: Early diagnosis of cervicofacial actinomycosis is difficult and only 10% of cases are detected at onset. Although uncommon, cervicofacial actinomycosis should be considered in patients with orthognathic surgery who develop a cervical mass in the weeks after surgery.

© 2010 SECOM. Published by Elsevier España, S.L. All rights reserved.

Introducción

La actinomicosis es una infección bacteriana crónica supurativa causada por bacterias grampositivas del género *Actinomyces*, caracterizada por trayectos sinuosos que descargan material purulento en forma de gránulos de azufre. La actinomicosis cervicofacial se presenta frecuentemente de forma indolora, lenta y con edema fluctuante. La bacteria más comúnmente encontrada es *Actinomyces israelii*, que se encuentra en la flora normal oral bacteriana¹. Este organismo tiene poca virulencia y por eso la enfermedad es rara. La infección a nivel del territorio oral y maxilofacial puede originarse cuando se rompe la barrera de mucosa oral, como ocurre en las fracturas de mandíbula o en las extracciones dentarias². No hay asociación clara con la inmunodepresión para que haya infección activa. El diagnóstico precoz y el tratamiento son difíciles por la cronicidad de la enfermedad, síntomas leves y resistencia al tratamiento antibiótico.

Tan sólo hemos encontrado dos artículos en la bibliografía^{3,4} de actinomicosis tras cirugía ortognática ocurridos en tres pacientes. Aportamos un caso más que ocurrió varios meses después de una intervención de cirugía ortognática bimaxilar.

Caso clínico

Varón de 32 años, sin antecedentes de enfermedades de interés, sin hábitos tóxicos ni alergias medicamentosas conocidas. Fue intervenido en otro centro por deformidad dentofacial 2 años antes de consultarnos. Se le realizaron osteotomías de avance maxilar y osteosíntesis con 2 miniplacas y retrusión mandibular y osteosíntesis para estabilizar los fragmentos con otras 2 miniplacas, una a cada lado a nivel del ángulo mandibular. Durante la intervención se le administraron 2 g de amoxiclavulánico y durante 10 días después de la cirugía recibió tratamiento antibiótico con amoxiclavulánico 875/125 administrado cada 8 horas por vía oral. El paciente refiere seguimiento en consultas después de la intervención a la semana y al mes, con una evolución normal en la que remite la inflamación facial, sin signos de infección local. Al cabo de 3 meses el paciente refiere haber comenzado a presentar una tumoración sólida bajo el ángulo mandibular derecho con episodios de dolor leve e inflamación local de 5 días de evolución y una periodicidad de dos veces al mes.

Tras 2 años de la intervención, acude a nuestro servicio y en la exploración se observa una tumoración sólida de unos 5 cm de diámetro caudal a la celda submaxilar derecha que se continúa con una induración que rememora una cuerda de

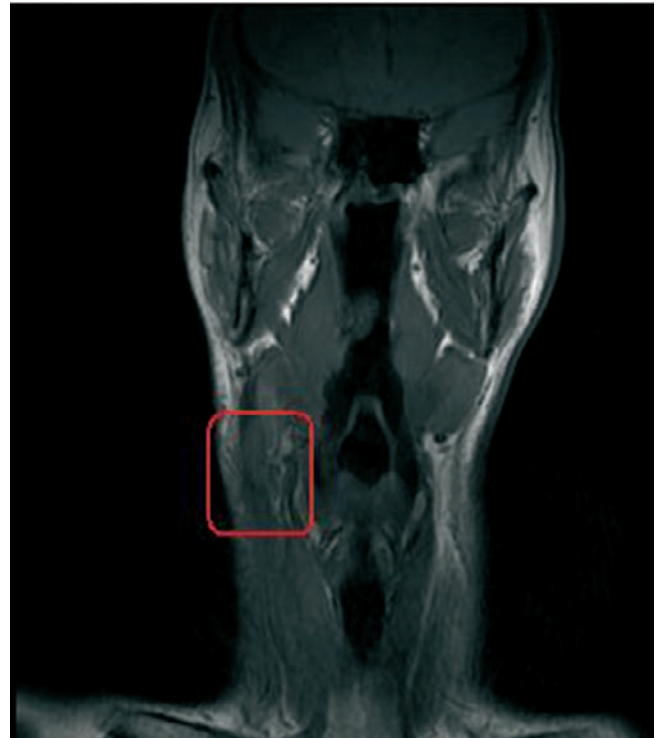


Figura 1 – Resonancia magnética cervical. Tumoración sólida.

guitarra a nivel del borde anterior del músculo esternocleidomastoideo y llega hasta el ángulo mandibular derecho.

La resonancia magnética (fig. 1) y la tomografía computarizada (TC) cervical informan de posible adenopatía inflamatoria o bien tumoración vascular. La angiorresonancia no descarta la posibilidad de tumoración vascular cervical. La ecografía lo describe como un tumor sólido. La ortopantomografía (fig. 2) es normal sin signos de osteomielitis. Se realizó punción aspirativa con aguja fina y el resultado fue de linfocitosis.

Resultados

Con el diagnóstico de presunción de lesión inflamatoria crónica relacionada con la zona de osteotomía mandibular derecha, el paciente fue intervenido con anestesia general a través de una incisión tipo Risdon derecha. A nivel del borde anterior del músculo esternocleidomastoideo y subfacial, presentaba una tumoración sólida y adherida al músculo por fibrosis. De su interior drenaba una materia de color verde y consistencia sólida. La tumoración se continúa con un trayecto fistuloso

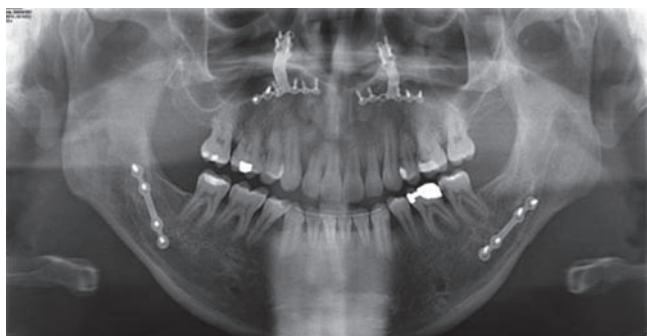

Figura 2 – Ortopantomografía. Imagen radiológica dentro de la normalidad.

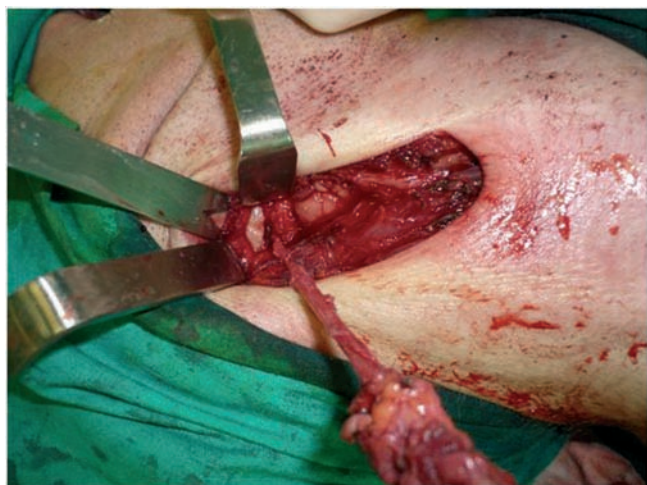


Figura 3 – Imagen intraoperatoria del granuloma y la fístula con trayecto hasta nivel del ángulo mandibular.

a modo de cordón fibroso que recorre el borde anterior del músculo y que llega hasta la cara lingual del ángulo mandibular (fig. 3). Se realizó un abordaje intraoral para explorar la miniplaca a nivel vestibular del ángulo mandibular y se comprobó su completa osteointegración.

El informe anatomopatológico y microbiológico describe absceso con cambios crónicos y colonia de actinomicos.

La evolución postoperatoria del paciente fue buena. Ante este diagnóstico, se mantuvo tratamiento con amoxicilina 500 mg cada 8 horas por vía oral durante 6 meses después de la intervención.

Discusión

Hay tres formas de infección por actinomicos: torácica, gastrointestinal y cervicofacial, y esta última es la de mejor pronóstico.

Actinomyces es un anaerobio grampositivo que se encuentra en la flora oral normal bacteriana, las caries, el sarro dental, las criptas amigdalares, el tubo digestivo, la vagina y el tracto respiratorio, sin ser patógeno⁵. La infección se origina después de algún traumatismo o cirugía en la mucosa de la

boca o faringe y puede invadir tejidos contiguos, o también en relación con extracciones dentarias o afección subyacente, como diabetes mellitus, neoplasias o inmunodepresión. Predomina en el sexo masculino. Las localizaciones más frecuentes de la actinomicosis cervicofacial son la mandíbula, seguido de la mejilla, el mentón y la región submaxilar. La sintomatología más frecuente es el dolor leve con hinchazón progresiva que se vuelve consistente y firme y las masas nodulares se convierten en leñosas. A veces se forman abscesos y granulomas múltiples que pueden formar trayectos fistulosos sobre la superficie cutánea. No suelen aparecer adenopatías regionales. Puede desarrollar periostitis con la destrucción de la corteza ósea (osteomielitis)⁶. Las posibles complicaciones pueden ser la extensión a la médula y cavidad craneal, que pueden causar una meningitis de evolución fatal. También puede ser ocasional la trombosis de la vena yugular, que se disemina hasta la porción superior de la caja torácica⁷. El diagnóstico y el tratamiento de la actinomicosis cervicofacial está bien descrito en la bibliografía. Debe considerarse el diagnóstico diferencial de cualquier nódulo o induración en el tejido blando de la región cervicofacial, incluidas otras enfermedades granulomatosas, como la tuberculosis, micóticas y tumores. El diagnóstico definitivo requiere el cultivo y la identificación del agente infeccioso con el cultivo del material purulento. La forma cervicofacial es la de mejor pronóstico, ya que se puede curar con un tratamiento antibiótico adecuado y una desbridación quirúrgica. En el pasado la penicilina intravenosa era el tratamiento de primera elección. Sin embargo, amoxicilina en dosis de 500 mg cada 8 horas produce concentraciones séricas mayores contra el *A. israelii* y es probable que sea la mejor opción terapéutica. Hay controversia en cuanto a la duración del tratamiento y hace falta individualizar cada caso, posiblemente no se puede estandarizar, pero es cierto que el pronóstico de la enfermedad mejora con las pautas largas de 6 meses de tratamiento⁸.

La actinomicosis cervicofacial es una complicación posquirúrgica rara. Todos los pacientes descritos en la bibliografía que han presentado esta complicación después de cirugía ortognática eran pacientes sanos, jóvenes y recibieron antibióticos por vía intravenosa en la intervención y el postoperatorio. A todos se les realizó osteotomía mandibular y no presentaron complicaciones postoperatorias, como hematomas, dehiscencia de suturas o infecciones agudas. En tres de los casos descritos, la osteosíntesis se realizó mediante fijación rígida con miniplacas, mientras que en un paciente dicha osteosíntesis fue con alambres. Ninguno de los pacientes comenzó con los síntomas antes de la quinta semana posquirúrgica. En nuestro caso, la placa de osteosíntesis a nivel del ángulo mandibular estaba perfectamente fijada y no se mostraban signos inflamatorios, todos los tornillos estaban osteointegrados. En la ortopantomografía no se observaban signos de infección local ni fractura mandibular, la densidad ósea era igual en ambos ángulos mandibulares. En la TC mandibular no se aprecian signos de necrosis mandibular, ni pseudoartrosis mandibular. Por tanto, todas nuestras pruebas complementarias son normales o dudosas acerca del diagnóstico del paciente. Para realizar un diagnóstico certero, tuvimos que realizar un abordaje cervical y extirpación de la tumoración, en la que se mostró el origen del trayecto fistu-

loso a nivel del ángulo mandibular en la zona de la osteotomía descrita.

Conclusiones

Sólo un 10% de las infecciones por *Actinomyces* se diagnostican correctamente en el inicio de su presentación y, hoy por hoy, continúa siendo una enfermedad que sigue eludiendo al clínico.

Aunque es un hecho infrecuente, debemos considerar la actinomicosis cervicofacial en pacientes intervenidos de cirugía ortognática que desarrollaron una masa cervical varias semanas después de la intervención.

Afortunadamente, el tratamiento es excelente con la administración de antibióticos y desbridación quirúrgica.

Conflicto de intereses

Los autores declaran no tener conflicto de intereses.

BIBLIOGRAFÍA

1. Bowden GW: Actinomyces, propionobacterium propionicus and streptomyces, in Baron S (ed): Medical Microbiology. Galveston, TX: University of Texas Press; 1996. p. 442.
2. Dusek JJ, Howe AG, Carr RF, Davis LF. Clinicopathologic conferences. Case 37, Part II: Cervicofacial actinomycosis. J Oral Maxillofac Surg. 1982;40:113-6.
3. Ozaki W, Abubaker AO, Sotereanos GC, Patterson GT. Cervicofacial actinomycosis following sagittal split ramus osteotomy. J Oral Maxillofacial Surg. 1992;50:649-52.
4. Schwartz HC, Wilson MC. Cervicofacial actinomycosis following orthognatic surgery: report of 2 cases. J Oral Maxillofac Surg. 2001;59:447-9.
5. Miller M, Haddad AJ. Cervicofacial actinomycosis. Oral Surg Oral Med Oral Pathol. 1998;85:496.
6. Jeansonne BG. Periapical actinomyces: a review. Quintessence Int. 2005;36:149-53.
7. Palonta F. Actinomycosis of the masseter muscle: report of a case and review of the literature. J Craniofac Surg. 2003;14:915-8.
8. Sudhakar SS. Short-term treatment of actinomycosis: two cases and a review. Clin Infect Dis. 2004;38:444-7.