




Revista Española de
**Cirugía Oral y
 Maxilofacial**

www.elsevier.es/recom



Original

Estudio morfológico en tres planos del meato inferior en las fisuras unilaterales operadas

Vicente Contreras*, Alonso Carrasco-Labra, Nelson Andrews, Romina Brignardello-Petersen y Roberto Pantoja

Servicio de Cirugía Máxilo-Facial, Hospital Clínico San Borja Arriarán, Facultad de Odontología, Universidad de Chile, Santiago, Chile

INFORMACIÓN DEL ARTÍCULO

Historia del artículo:

Recibido el 19 de abril de 2011

Aceptado el 19 de mayo de 2011

Palabras clave:

Fisura unilateral
 Respiración
 Deformidad nasal
 Tomografía

R E S U M E N

Objetivo: Comparar el área disponible en tres planos del meato inferior en pacientes operados de fisura labio-máxilo-palatina unilateral, con respecto a la de los pacientes no fisurados. **Material y método:** Correspondió a un estudio de corte transversal. La muestra consistió en un grupo estudio de 29 pacientes operados de fisura labio-máxilo-palatina unilateral entre 5 y 17 años, controlados en el Hospital San Borja Arriarán y Facultad de Odontología de la Universidad de Chile, y un grupo control de 29 pacientes no fisurados, pareados por género y edad con el grupo estudio. El área disponible del meato inferior fue definida como el espacio anatómicamente disponible en cada meato inferior para el flujo aéreo. Esta área fue medida en cada fosa nasal a distintas profundidades en el eje antero-posterior mediante tomografía computarizada de haz cónico, y sometida a un análisis estadístico de modelos mixtos para datos anidados.

Resultados: Los valores del promedio del área disponible del meato inferior en el grupo estudio fueron significativamente menores que en el grupo control, en cada profundidad estudiada ($p < 0,05$).

Conclusiones: Los pacientes operados de fisura labio-máxilo-palatina unilateral presentan menor área disponible en cada meato inferior para el flujo aéreo respecto a pacientes no fisurados en el mismo rango de edad. Este hecho debe ser considerado en la evaluación de la deformidad nasal de estos pacientes, con el objeto de optimizar funcionalmente los resultados quirúrgicos.

© 2011 SECOM. Publicado por Elsevier España, S.L. Todos los derechos reservados.

Morphological study of the inferior meatus in three planes in patients with operated unilateral clefts

A B S T R A C T

Objective: To compare the available inferior meatus area in three planes between operated unilateral cleft lip and palate patients and non-cleft patients.

Materials and methods: Cross-sectional study design. The study group consisted of 29 complete unilateral cleft patients between 5 and 17 years-old, attending San Borja Arriarán Hospital and the University of Chile's School of Dentistry. Twenty nine non-cleft patients

Keywords:

Unilateral cleft
 Breathing
 Nasal deformity
 Tomography

* Autor para correspondencia.

Correo electrónico: contreras.vicente@gmail.com (V. Contreras).

1130-0558/\$ – see front matter © 2011 SECOM. Publicado por Elsevier España, S.L. Todos los derechos reservados.

doi:10.1016/j.maxilo.2011.05.006

on orthodontic treatment served as controls. The groups were matched by age and sex. The available inferior meatus area was defined as the anatomically available area in each meatus for airflow. This area was measured in each nasal fossa at different depths across the anteroposterior axis by cone-beam computed tomography. A mixed model regression for nested data was performed for data analysis.

Results: The available inferior meatus area values in cleft patients were significantly smaller than those in controls, in all depths studied ($P < .05$).

Conclusion: Complete unilateral cleft patients have less available area in each meatus for airflow than non-cleft patients in the same age range. This fact should be considered in the evaluation of the nasal deformity of these patients, with the aim of functionally improving the surgical results.

© 2011 SECOM. Published by Elsevier España, S.L. All rights reserved.

Introducción

El compromiso de las estructuras nasales es frecuente en los pacientes con fisura labio-máxilo-palatina unilateral y ha sido estudiado previamente mediante radiografías anteroposteriores¹ y tomografía axial computarizada². La desviación del tabique nasal, hipertrofia de los cornetes, estenosis de las narinas, y espolones del vómer, han sido citados como factores que tienden a reducir la vía aérea y por lo tanto incrementar la resistencia al flujo aéreo nasal en estos pacientes³⁻⁵.

Sandham y Murray³ estudiaron el tabique nasal de 21 pacientes con fisura labio-máxilo-palatina unilateral. Mediante una inspección visual de las cavidades nasales encontraron que en estos pacientes, el tabique óseo tiende a protruir hacia el lado fisurado y que la punta del cartílago septal tiende a dislocarse hacia el lado no fisurado. Las mediciones rinomanométricas de estos pacientes habían sido publicadas en un estudio previo⁶ y muestran mayores valores de resistencia nasal en el lado fisurado que en el lado no fisurado. La resistencia nasal fue estudiada en 29 individuos normales y 27 con fisuras labiales y palatinas por Warren et al.⁴. Sus resultados indican que la resistencia es mayor en la población fisurada y que esto se debería a las deformidades nasales y déficit en el crecimiento maxilar, los cuales tienden a reducir el tamaño de los corredores nasales. Además se observó que la frecuencia de deformidades nasales en mucho mayor cuando tanto el labio como el paladar se hallan involucrados. Resultados similares fueron encontrados por Warren et al.⁵.

En un trabajo previo⁷ demostramos que la resistencia al flujo aéreo nasal era notablemente superior en niños operados de fisura labio-máxilo-palatina unilateral respecto a pacientes sanos, tanto en el lado sano como en el lado de la fisura. Nuestros resultados sugieren la existencia de una obstrucción global de la vía aérea nasal en estos pacientes, que podría explicarse por diversos factores tales como desviación del tabique, hipertrofia de cornetes y déficit del crecimiento maxilar. Todos estos factores confluyen en un elemento de la cavidad nasal que nosotros hemos denominado «Área disponible del meato inferior», el cual corresponde al espacio anatómicamente disponible en cada meato inferior para el flujo aéreo.

Con el propósito de analizar las características anatómicas de la fosa nasal de los pacientes operados de fisura labio-máxilo-palatina que expliquen este aumento de la resistencia, hemos realizado esta investigación para comparar el área

disponible del meato inferior en tres áreas de sección transversal, anterior, media y posterior de estos pacientes con la de niños no fisurados de la misma edad y sexo.

Material y método

Veintinueve pacientes operados de fisura labio-máxilo-palatina unilateral (12 niñas y 17 niños, edad $12 \pm 3,27$) fueron reclutados entre los pacientes en control en el Complejo de Salud San Borja Arriarán de Santiago y Facultad de Odontología de la Universidad de Chile, desde marzo del 2009 hasta enero del 2010. El cierre de labio y paladar blando había sido realizado para todos los pacientes, entre los 3 y 18 meses de edad. El cierre maxilar había sido realizado para todos los pacientes entre los 12 y 36 meses de edad. La gingivoperiostiotomía había sido realizada en 21 pacientes. No fueron admitidos aquellos pacientes con: (1) fisura asociada a síndrome, (2) historia de fractura nasal, (3) historia de septoplastia y/o turbinoplastia, (4) historia de infección otorrinolaringológica aguda en las últimas dos semanas previas al examen. El grupo control consistió en 29 exámenes de pacientes no fisurados que habían recibido un estudio radiológico con finalidad ortodóncica, y fue pareado para las variables edad y sexo (16 niñas y 13 niños, edad $11,7 \pm 3,57$).

A cada paciente se le tomó, habiendo firmado un acta de consentimiento informado, una tomografía computarizada de haz cónico de cavidades paranasales. El examen fue realizado por un técnico radiólogo de un centro acreditado, utilizando un equipo i-CAT (*Imaging Sciences Internacional*, Hatfield, Pennsylvania; EE.UU.), con un voltaje de tubo de 120 kVp en combinación con 20 a 30 mA y un campo de visión de 13 x 18 cm, con voxel de 0,2 mm y 40 segundos de exposición, sin descongestión nasal previa. La orientación que se le dio a la cara, en la toma de los exámenes, fue paladar duro paralelo al piso y línea bipupilar paralela al piso.

A partir de cada examen se obtuvieron cortes frontales cada cinco milímetros, desde donde comenzaban hasta donde terminaban los cornetes nasales inferiores. Se seleccionaron 3 planos denominados anterior (primer corte donde se visualizaba claramente la porción ósea de los cornetes), medio (porción del cornete donde se observaba el ostium del seno maxilar) y posterior (último corte donde se visualizaba claramente la porción ósea de los cornetes).

En cada plano, se trazó a ambos lados del tabique nasal un área conformada por un límite inferior dado por la cara

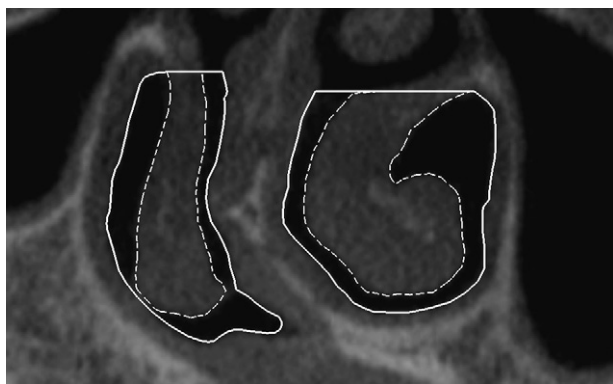


Figura 1 – Corte coronal de cavidades paranasales. Línea continua: área total del meato inferior (ATMi). Línea discontinua: área del cornete inferior (ACi). Coeficiente de área libre del meato inferior = $ATMi / ACi$.

superior del piso de la fosa nasal; límite medial dado por la cara lateral del tabique nasal óseo; límite lateral dado por la cara interna de la pared lateral de la fosa nasal y un límite superior delimitado por una línea horizontal, dirigida desde el punto más alto del meato inferior hasta contactar con la cara lateral del tabique nasal óseo. El área de sección transversal comprendida por estos límites fue definida como área total del meato inferior (fig. 1). Luego el cornete inferior comprendido dentro de esta área fue delimitado siguiendo su borde mucoso. Esta área fue llamada área del cornete inferior (fig. 1). El área disponible del meato inferior está representada por el valor obtenido mediante la división del área total del meato inferior por el área del cornete inferior. Este valor fue llamado coeficiente de área disponible del meato inferior. Este método ha sido adaptado de los trabajos de Akoğlu et al.⁸, Egeli et al.⁹, y Nagasao et al.¹⁰. Todas las mediciones fueron efectuadas utilizando el programa de diseño computacional Solid Edge v16 (2004 UGS PLM Solutions Inc), con un error de medición estimado de 0,44 mm².

Los resultados fueron analizados utilizando un modelo de regresión mixto para datos anidados^{11,12}. Valores de $p < 0,05$ fueron considerados estadísticamente significativos. Todos los cálculos fueron realizados utilizando el programa STATA/SE Versión 10.1 para Macintosh.

Resultados

En todos los planos estudiados, anterior, medio, y posterior, el coeficiente de área disponible del meato inferior presentó

valores menores en el grupo de estudio que en el grupo control, resultando diferencias estadísticamente significativas entre ambos (tabla 1).

Discusión

Los resultados obtenidos muestran que el área disponible del meato inferior es menor en los pacientes fisurados comparado con controles no fisurados pareados por edad y por sexo, a lo largo del eje antero-posterior de las fosas nasales. Además, el área disponible del meato inferior se encuentra disminuida a ambos lados de la cavidad nasal. Estos resultados guardan relación con los hallazgos rinomanométricos reportados previamente por nosotros⁷ y también por otros autores³⁻⁵.

En los trabajos de Sandham y Murray³, Warren et al.^{4,5} se utilizó un método de visualización directa de las fosas nasales para determinar la frecuencia de desviaciones septales e hipertrofia de cornetes, entre otras anomalías nasales. El uso de tomografía computarizada nos parece un método más objetivo para poder evaluar las distintas deformidades nasales, además que permite visualizar las estructuras del complejo nasomaxilar en profundidad¹³. Además, el método utilizado en el presente estudio, permite integrar en un solo elemento, el área disponible del meato inferior, los tres principales factores que intervienen en la morfología de la fosa nasal del paciente fisurado unilateral, la convexidad del tabique nasal óseo hacia el lado fisurado, la hipertrofia del cornete inferior y la falta de desarrollo vertical y transversal del maxilar superior como resultado de las cirugías realizadas para el cierre de los distintos segmentos.

La disminución del área disponible del meato inferior en los pacientes fisurados labio-máxilo-palatino unilaterales ayudaría a explicar por qué es posible encontrar una resistencia aumentada en dichos pacientes. La parte superior del vómer y la lámina perpendicular del etmoides forman una fuerte convexidad hacia el lado fisurado, oponiendo así resistencia al flujo aéreo en ese lado de la cavidad nasal. El espacio expandido de la fosa nasal contralateral es ocupado por el cornete inferior, que se hipertrofia como un mecanismo compensatorio originado para proteger el lado más permeable al exceso de flujo aéreo que puede provocar la deshidratación de la mucosa nasal. Este aumento en el tamaño del cornete inferior disminuye el área de sección transversal del tubo aéreo nasal, facilitando la obstrucción. El cornete inferior del lado de la fisura también puede sufrir una hipertrofia debido a la irritación crónica de la mucosa nasal por la saliva y alimentos en caso de existir una comunicación buco-nasal. A todo lo anterior se suma la disminución del ancho del piso de la bóveda

Tabla 1 – Coeficiente de área disponible del meato inferior

	Anterior		Medio		Posterior	
	Media	DS	Media	DS	Media	DS
Grupo Fisurado (n = 58)	1,74	0,62	1,74	0,50	1,72	0,57
Grupo control (n = 58)	2,40	0,69	2,38	0,72	2,16	0,68
Análisis estadístico	p < 0,001		p < 0,001		p = 0,001	

DS: desviación estándar.

nasal producto de la falta de desarrollo transversal del maxilar superior, que también contribuye a disminuir el espacio disponible para el flujo aéreo.

Considerando que uno de los objetivos de la cirugía funcional primaria de los pacientes fisurados es conseguir una buena respiración nasal, por la importancia que ella tiene en los procesos de crecimiento y desarrollo del maxilar y de la cara¹⁴, todos aquellos factores que componen el área disponible del meato inferior deben ser considerados en la evaluación funcional de la deformidad nasal en pacientes operados de fisura labio-máxilo-palatina unilateral.

Conflicto de intereses

Los autores declaran no tener ningún conflicto de intereses

BIBLIOGRAFÍA

- Molsted K, Dahl E. Asymmetry of the maxilla in children with complete unilateral cleft lip and palate. *Cleft Palate J*. 1990;27 Suppl 2:184-90.
- Suzuki H, Yamaguchi T, Furukawa M. Rhinologic computed tomographic evaluation in patients with cleft lip and palate. *Arch Otolaryngol Head Neck Surg*. 1999;125 Suppl 9:1000-4.
- Sandham A, Murray JA. Nasal septal deformity in Unilateral Cleft Lip and Palate. The nasal airway and hearing in patients with cleft palate. *Cleft Palate Craniofac J*. 1993;30 Suppl 2:222-6.
- Warren DW, Duany LF, Fischer ND. Nasal pathway resistance in normal and cleft lip and palate subjects. *Cleft Palate J*. 1969;6:134-40.
- Warren DW, Hairfield WM, Dalston ET, Sidman JD, Pillsbury HC. Effects of cleft lip and palate on the nasal airway in children. *Arch Otolaryngol Head Neck Surg*. 1988;114 Suppl 9:987-92.
- Sandham A, Solow B. Nasal respiratory resistance in cleft lip and palate. *Cleft Palate J*. 1987;24 Suppl 4:278-85.
- Rivera M, Lizarraga JP, Pantoja F, Pantoja R. Study of nasal permeability in patients with operated unilateral clefts. *Rev Stomatol Chir Maxillofac*. 2005;106 Suppl 3: 192-4.
- Akoğlu E, Karazincir S, Balci A, Okuyucu S, Sumbas H, Dağlı AS. Evaluation of the turbinate hypertrophy by computed tomography in patients with deviated nasal septum. *Otolaryngol Head Neck Surg*. 2007;136 Suppl 3: 380-4.
- Egeli E, Demirci L, Yazıcı B, Harputluoglu U. Evaluation of the inferior turbinate in patients with deviated nasal septum by using computed tomography. *Laryngoscope*. 2004;114 Suppl 1:113-7.
- Nagasao T, Miyamoto J, Yasuda S, Ogata H, Imanishi Y, Zhu X, et al. An anatomical study of the three-dimensional structure of the nasal septum in patients with alveolar clefts and alveolar-palatal clefts. *Plast Reconstr Surg*. 2008;121 Suppl 6:2074-83.
- Dean CB, Nielsen JD. Generalized linear mixed models: a review and some extensions. *Lifetime Data Anal*. 2007;13 Suppl 4:497-512.
- Lin X, Raz J, Harlow SD. Linear mixed models with heterogeneous within-cluster variances. *Biometrics*. 1997;53 Suppl 3:910-23.
- Suri S, Utreja A, Khandelwal N, Mago SK. Craniofacial computerized tomography analysis of the midface of patients with repaired complete unilateral cleft lip and palate. *Am J Orthod Dentofacial Orthop*. 2008;134 Suppl 3:418-29.
- Talmant JC, Talmant JC, Lumineau JP. A functional approach in the primary treatment of labial-alveolar-velopalatine clefts for a minimum of sequels. *Rev Stomatol Chir Maxillofac*. 2007;108 Suppl 4:255-63.