

**Tabla 1 – CLASIFICACIÓN TNM**

T1	< 2 cm sin extensión parenquimatosa
T2	> 2 a 4 cm sin extensión parenquimatosa
T3	> 4 y/o extensión extraparenquimatosa
T4a	Piel, mandíbula, canal auditivo, nervio facial
T4b	Cráneo, pterigoides, arteria carótida

Fuente: AJCC, 7.ª edición, 2010

asociada a vaciamiento cervical en aquellos pacientes con adenopatías positivas clínicas o radiológicas. Algunos autores consideran la radioterapia postoperatoria en la totalidad de los casos por la alta tasa de recidiva, sin embargo, es un tumor poco radiosensible. Es recomendable en aquellos casos que presentan invasión perineural o perivascular<sup>5</sup>, márgenes positivos y tumores con clasificación TNM mayor o igual a T2. Los resultados del tratamiento combinado de cirugía y radioterapia son mejores que la cirugía aislada (80-95% casos de control locorregional en el tratamiento combinado, frente al 50% en el caso de tratamiento con cirugía aislada)<sup>1</sup>.

Es importante un diagnóstico diferencial con otro tipo de neoplasias malignas que afectan a esta glándula, como el tumor mucoepidermoide y el adenocarcinoma. Existen otros tumores más raros como el carcinoma de células acinares, carcinoma de células ductales, carcinoma oncócítico, carcinosarcoma y carcinoma escamoso primarios.

En esta paciente debido a la ausencia de limitación para la vida diaria y a la irsecabilidad de la tumoración debido a su gran extensión que comprende el espacio paravertebral, suelo de la boca, región sinfisaria mandibular e infiltración de la pared faríngea se decidió tomar una actitud expectante con control de los trastornos funcionales que le pudiera ocasionar.

#### BIBLIOGRAFÍA

1. Maciejewski A, Szymczyk C, Wierzgon J. Outcome of surgery for adenoid cystic carcinoma of head and neck region. *J Craniomaxillofac Surg.* 2002;30:59-61.
2. Cohen AN, Damrose EJ, Huang RJ, Nelson SD, Blackwell KE, Calcaterra TC. Adenoid cystic carcinoma of the submandibular gland: A 35-year review. *Otolaryngol Head Neck Surg.* 2004;131:994-1000.
3. Salama AR, Ord RA. Clinical implications of the neck in salivary gland disease. *Oral Maxillofac Surg Clin North Am.* 2008;40:445-58.
4. Darling MR, Schneider JW, Phillips VM. Polymorphous low-grade adenocarcinoma and adenoid cystic carcinoma: a review and comparison of immunohistochemical markers. *Oral Oncol.* 2002;38:641-5.
5. Avery CME, Moody AB, McKinna FE, Taylor J, Henk JM, Langdon JD. Combined treatment of adenoid cystic carcinoma of the salivary glands. *Int J Oral Maxillofac Surg.* 2000;29: 277-82.

doi:10.1016/j.maxilo.2011.09.002

## Abordaje transmandibular con extensión preauricular para el tratamiento de tumores del espacio parafaríngeo con expansión a base de cráneo

### Transmandibular approach with preauricular extension for the treatment of parapharyngeal space tumours with skull base growth

Alfonso Mogedas Vegara\*, Javier Gutiérrez Santamaría, Ismael Stern Cimino, Sergio Bordonaba Leiva e Nicolás Sierra Perilla Daniel Malet Hernández

Servicio de Cirugía Oral y Maxilofacial, Hospital Universitario Vall d'Hebron, Barcelona, España

La aparición de tumores de gran tamaño con afectación de espacios profundos como la base del cráneo y la parafaringe representan un reto para el cirujano maxilofacial debido a la gran cantidad de estructuras anatómicas vitales y a su compleja accesibilidad.

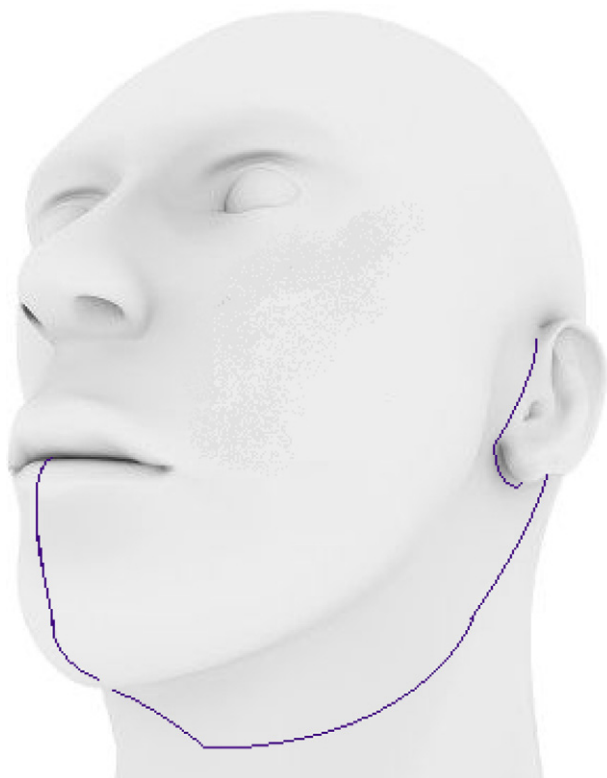El adenoma pleomorfo de glándula salival es el tumor que más frecuentemente se encuentra afectando el espacio parafaríngeo<sup>1</sup>.

Se debe elegir un abordaje quirúrgico que permita el control proximal de los grandes vasos, la preservación de todos

Véase contenido relacionado en DOI:  
10.1016/j.maxilo.2011.11.002.

\* Autor para correspondencia.

Correo electrónico: [alfmgvg@hotmail.com](mailto:alfmgvg@hotmail.com) (A. Mogedas Vegara).



**Figura 1 – Delineado del abordaje.**

los pares craneales y que logre acceder a la totalidad de la tumoración a resecar.

El empleo de pruebas radiológicas de extensión como la tomografía axial computerizada o la RM permiten conocer la magnitud y las relaciones anatómicas de la masa a estudio.

## Discusión

Los tumores que se encuentran a nivel parafaríngeo representan menos de un 1% de todos los que afectan a la cabeza y cuello<sup>1-4</sup>.

En la literatura se encuentran descritos gran cantidad de abordajes que posibilitan alcanzar esta zona, pero antes de decantarnos por uno u otro, debemos tener en cuenta varias premisas como: el tamaño de la tumoración, la cercanía a la orofaringe, la etiología de la masa junto con su vascularización y por último la relación con el paquete vasculonervioso cervical<sup>2</sup>.

Algunos abordajes como el transmaxilar con segmentación en la línea media, la translocación facial con acceso a la región del clivus, el abordaje infratemporal y el intraoral, se descartan porque no facilitan tener control del paquete vasculonervioso cervical ni ofrecen una visión suficiente del campo operatorio.

Nos hemos decantado por emplear en la paciente tratada, el abordaje transmandibular con extensión preauricular (fig. 1), ya que permite realizar una exéresis radical de los tumores de gran tamaño localizados en la base del cráneo y tener un control de los vasos cervicales. Igualmente ofrece la posibilidad de disección del nervio facial<sup>3,4</sup>.

El abordaje transmandibular fue descrito por vez primera en 1836 por Roux para lograr un adecuado acceso a lesiones localizadas en la lengua, suelo de boca y orofaringe<sup>5</sup>.

Consiste en realizar una incisión a nivel de la línea media del labio inferior, que continúa hacia el mentón y baja hasta el nivel del hueso hioides. A continuación se sigue la incisión de la cervicotomía intentando aprovechar alguna arruga de la piel. Para la disección del nervio facial a nivel parotídeo se realiza una extensión de la incisión hasta el nivel preauricular.

En los pasos iniciales de este abordaje se debe tener especial cuidado en no dañar estructuras anatómicas importantes. A nivel del labio inferior debemos ligar la arteria labial inferior. En el cuello, tras atravesar el músculo platisma, la rama marginal del nervio facial debe ser protegida mediante la maniobra descrita por Hayes E. Martin que consiste en ligar las arterias y las venas faciales por debajo de la rama nerviosa y dejar esta a un nivel superior. La glándula submandibular se puede retraer anteriormente o extraer si fuera necesario.

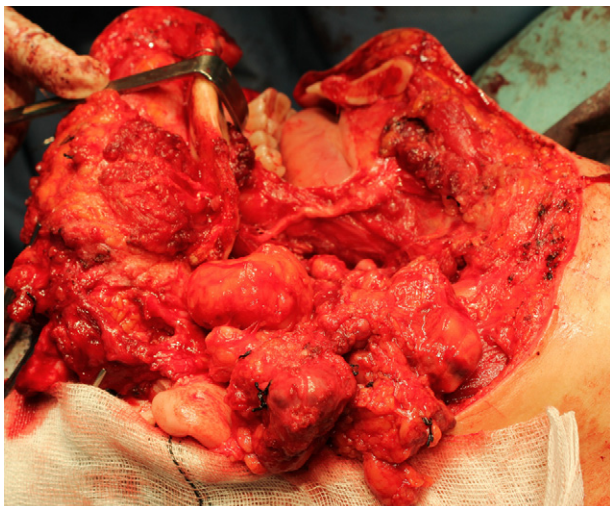
Previo a la realización de la mandibulotomía se moldean las placas que se emplearán para efectuar la osteosíntesis. Se utilizan dos placas de osteosíntesis de titanio de un grosor de 2.0 junto con unos tornillos bicorticales. La mandibulotomía elegida ha sido la paramediana entre el canino y el incisivo lateral. Una ortopantomografía preoperatoria nos sirve para conocer la dirección de los ápices dentarios y no lesionarlos<sup>6</sup>. Este tipo de mandibulotomía descrita por Jatin P. Shah ofrece ventajas respecto a la lateral y la que se realiza en la línea media, como son: una amplia exposición, conservación de la musculatura genihioidea y genioglosa y no causa alteraciones en la vascularización ni la innervación de la piel del mentón, los dientes y la mandíbula. La fijación a este nivel resulta sencilla y no queda en el campo de radioterapia lateral si el paciente fuera tributario a recibirla<sup>7</sup>.

En la literatura indexada, encontramos abordajes que emplean osteotomías dobles incluyendo además de la parasinfisaria, la de ángulo o la vertical de rama. Contrariamente a estos abordajes dobles, nos decantamos por realizar una sola apertura en el hueso y a traccionar del ramus mandibular hacia arriba, dislocando de esta forma la articulación temporomandibular, obteniendo así un adecuado campo, evitando la sección del nervio dentario inferior y siendo menos lesivo<sup>8,9</sup> (fig. 2).

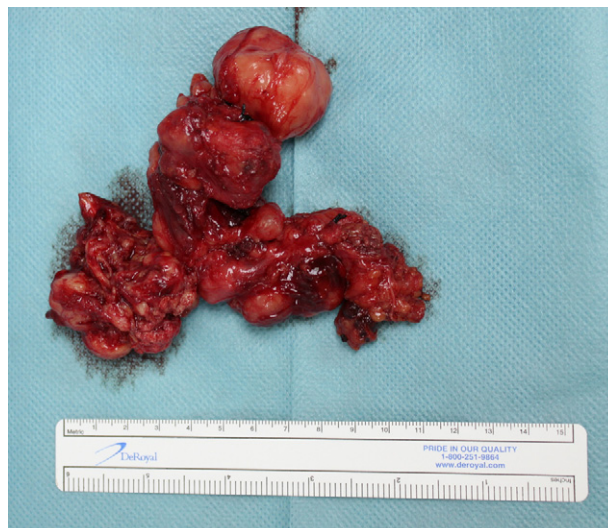El fresado del hueso se realiza mediante sierras oscilantes prestando especial atención en no lesionar las raíces dentarias. A nivel del suelo de la boca la incisión discurre por la vertiente lingual, preservando el nervio lingual y se extiende hacia la hipofaringe hasta alcanzar el campo deseado. Se debe ligar la arteria carótida externa y seccionar el vientre posterior del músculo digástrico y los músculos estilohioideos.

A continuación se disecan los vasos cervicales y se identifican todos los pares craneales (V3,VII,IX,X,XI,XII). Se sigue una disección ascendente de los vasos, separando la tumoración de dichas estructuras. En nuestro caso, la tumoración alcanza prácticamente la arteria carótida interna contralateral. La disección ha de ser roma con una hemostasia rigurosa (fig. 3).

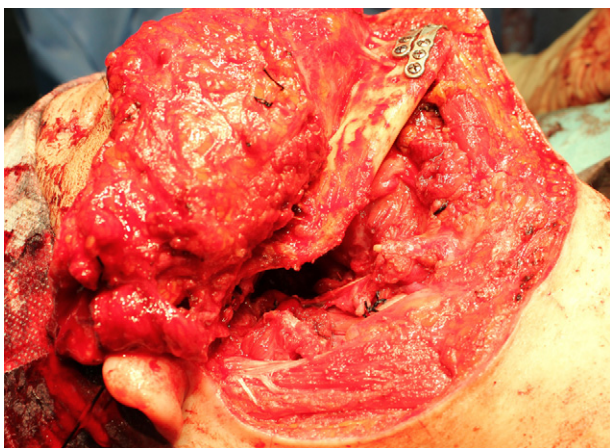
Se recomienda la realización de una traqueostomía para mantener la vía aérea ya que los pacientes pueden desarrollar un extenso edema de la laringe e hipofaringe en los primeros días postoperatorias. De igual modo, la colocación de una



**Figura 2 - Imagen perioperatoria.**



**Figura 4 - Pieza quirúrgica.**



**Figura 3 - Lecho quirúrgico tras resección.**

sonda nasogástrica ayudará al paciente a mantener una adecuada ingesta previa a la tolerancia oral<sup>4</sup>.

La pieza reseada mide 10 cm \* 11 cm y pesa 102 gr (fig. 4). El estudio histopatológico confirma el diagnóstico de un adenoma pleomorfo.

El adenoma pleomorfo o también conocido como tumor benigno mixto, es con un porcentaje de aproximadamente el 60%, el tumor que más frecuentemente afecta a las glándulas salivales. Constituye la tumoración que con mayor asiduidad se encuentra en el espacio parafaríngeo<sup>1,10</sup>.

La RM constituye la prueba de elección a la hora de determinar el tamaño y su relación con las estructuras vecinas.

Se ha asociado una correlación entre la edad y las recurrencias. Los pacientes más jóvenes son los que con más frecuencia desarrollan recidivas tumorales. Esto se explica por el poder de crecimiento de las células tumorales a edades tempranas<sup>11</sup>.

El tratamiento de elección es el quirúrgico y consiste en la parotidectomía superficial conservando el nervio facial. La ruptura de la cápsula del tumor se relaciona con un mayor porcentaje de siembras tumorales y por lo tanto de recidiva.

A la hora de tratar las recurrencias del tumor, tenemos que conocer que procedimiento se ha realizado anteriormente.

Si se ha efectuado una enucleación, la parotidectomía superficial o total es el tratamiento a llevar a cabo. La superficial se emplea para recurrencias que afectan a la parte lateral de la glándula, mientras que la total, para tumoraciones que comprometen el lóbulo profundo. La enucleación se puede emplear para recurrencias repetidas de pequeño tamaño. El empleo como en nuestro caso de recidivas de gran tamaño, una resección radical es el tratamiento a seguir. El papel de la radioterapia postoperatoria no queda claro en la bibliografía revisada<sup>12</sup>.

En cuanto a las posibles complicaciones de las recidivas sucesivas, encontramos: necesidad de múltiples reintervenciones en una zona de compleja maniobrabilidad, riesgo de daño de las ramas del nervio facial, desarrollo del síndrome de Frey y la posible transformación maligna.

## Conclusiones

El abordaje transmandibular con extensión preauricular constituye una excelente opción a la hora de acceder a tumores que afecten a los espacios profundos como el parafaríngeo o la base del cráneo, que por su gran tamaño y vecindad con estructuras anatómicas vitales, requieran de una gran exposición quirúrgica para poder researlos sin riesgo.

Dentro de las masas que más frecuentemente invaden esta localización, se encuentra el adenoma pleomorfo de parótida. La parotidectomía superficial con conservación del nervio facial, es el tratamiento de elección. Se debe evitar la ruptura capsular ya que esta última se relaciona directamente con la tasa de recidivas tumorales.

## Conflicto de intereses

Los autores declaran no tener ningún conflicto de intereses.

## BIBLIOGRAFÍA

1. Zhi K, Ren W, Zhou H, Wen Y, Zhang Y. Management of parapharyngeal-space tumors. *J Oral Maxillofac Surg.* 2009;67:1239-44.
2. Papadogeorgakis N, Petsinis V, Goutzaris L, Kostakis G, Alexandridis C. Parapharyngeal space tumors: surgical approaches in a series of 13 cases. *Int J Oral Maxillofac Surg.* 2010;39:243-50.
3. Khafif A, Segev Y, Kaplan DM, Gil Z, Fliss DM. Surgical management of parapharyngeal space tumors: A 10-year review. *Otolaryngol Head Neck Surg.* 2005;132:401-6.
4. Ducic Y, Oxford L, Pontius AT. Transoral approach to the superomedial parapharyngeal space. *Otolaryngology-Head and Neck Surgery.* 2006;134:466-70.
5. Freeman JL, Fliss DM. The mandibular swing approach to posterior oral, oropharyngeal and parapharyngeal lesions. *Operative techniques in otolaryngology- Head Neck Surg.* 1993;2:92-5.
6. Holsinger FC, Laccourreye O, Weber RS. Surgical approaches for cancer of the oropharynx. *Operative techniques in otolaryngology.* 2005;16:40-8.
7. Shah JP, Patel AG. *Cirugía y oncología de cabeza y cuello.* Elsevier; 2004.
8. Lazaridis N, Antoniadis K. Condylotomy or vertical subsigmoid osteotomy with a mandibulotomy anterior to the mental foramen for improved acces to the parapharyngeal space tumors. *J Oral Maxillofac Surg.* 2008;66:597-606.
9. Kolokythas A, Fernandes RP, Ord R. A non-lip-splitting double mandibular osteotomy technique applied for resection of tumors in the parapharyngeal and pterygomandibular spaces. *J Oral Maxillofac Surg.* 2007;65:566-9.
10. Lingam RK, Dagher AA, Nigar E, Abbas SAB, Kumar M. Pleomorphic adenoma(benign mixed tumour) of the salivary glands: its diverse clinical, radiological and histopathological presentation. *British J Oral and Maxillofac surgery.* 2011;49:14-20.
11. Leonetti JP, Marzo SJ, Petruzzelli GJ, Herr B. Recurrent pleomorphic adenoma of the parotid gland. *Otolaryngology Head Neck Surg.* 2005;133:319-22.
12. Laskawi R, Schott T, Schröder M. Recurrent pleomorphic adenomas of the parotid gland: clinical evaluation and long-term follow-up. *British J Oral and Maxillofac Surg.* 1998;36:48-51.

doi:10.1016/j.maxilo.2011.12.001