

## Original

# Análisis de la ubicación vertical y profundización del pin frontal en cirugía ortognática

Pedro Solé y David Reininger\*

Departamento de Cirugía Oral y Maxilofacial, Facultad de odontología, Universidad de los Andes, Santiago, Chile

### INFORMACIÓN DEL ARTÍCULO

#### Historia del artículo:

Recibido el 8 de noviembre de 2011

Aceptado el 10 de enero de 2012

On-line el 6 de marzo de 2012

#### Palabras clave:

Reposición vertical del maxilar

Osteotomía Le Fort I

Predictibilidad en la reposición del maxilar

Cirugía ortognática

Osteotomía del maxilar

### R E S U M E N

**Introducción:** Al reposicionar verticalmente el maxilar es necesario contar con un aditamento externo llamado pin, que permite realizar las mediciones durante la cirugía, y así movilizar el maxilar según lo planificado. Los sitios más utilizados para introducir el pin son el nasion y glabella, pero ¿cuál de estos es el ideal?, siendo ideal aquella zona que de mayor retención, estabilidad y menor posibilidad de complicaciones.

**Objetivo:** Analizar desde un punto de vista anatómico el mejor sitio para la introducción del pin, y proponer una ubicación única universal tanto en sentido vertical como sagital, utilizable para todo tipo de paciente.

**Material y método:** Se realizó un estudio exploratorio, seleccionando al azar 99 pacientes de edad entre los 21 a los 27 años, todos estudiantes de odontología de la Universidad de los Andes Santiago de Chile, a los cuales se les efectuó una radiografía de perfil, midiendo el grosor de tejido óseo y blando a nivel del nasion y glabella. Se dividió a los pacientes por sexo y biotipo con el fin de evaluar similitudes en las mediciones de grosores.

**Resultados:** Se encontró gran diferencia de los grosores en los distintos grupos tanto en nasion como en glabella. Se determinó un mayor grosor de tejido óseo y blando a nivel de nasion, resultando un grosor mínimo total de 13,83 mm en nasion y 6,37 mm en glabella.

**Conclusión:** Debido al gran margen de grosores es muy difícil determinar un valor único estándar en la introducción del pin, considerando como sitio de elección el nasion.

© 2011 SECOM. Publicado por Elsevier España, S.L. Todos los derechos reservados.

### Analysis of the vertical position and depth of the external pin in orthognathic surgery

#### A B S T R A C T

**Introduction:** To vertically reposition the maxilla it is necessary to have an attachment called the external pin, which allows for measurements to be taken during surgery. The sites most often used to insert the pin are the nasion and glabella, but the question remains as to which of these two sites is the optimum as regards increased retention, stability, and less chance of intraoperative and postoperative complications.

**Objectives:** The objective of this study is to analyze the best place for the introduction of the pin from an anatomical point of view, and propose a universal unique location in both vertical and sagittal directions that will be usable for all types of patients.

#### Keywords:

Vertical maxillary repositioning

Le Fort I osteotomy

Predictability of maxillary repositioning

Orthognathic surgery

Maxillary osteotomy

\* Autor para correspondencia.

Correo electrónico: d.reininger@gmail.com (D. Reininger).

**Materials and methods:** We performed an exploratory study, randomly selecting 99 patients aged 21 to 27 years, all of whom were dental students at the University of the Andes, Santiago de Chile. They all had a lateral radiograph, measuring the bone and soft tissue thickness at nasion and glabella level. The patients were grouped by sex and biotype to assess similarities in the thickness measurements.

**Results:** There were no significant differences in the thicknesses of the nasion and glabella in the various groups. Greater bone and soft tissue thickness was found at nasion level (a total minimum thickness of 13.83 mm) than in the glabella, 6.37 mm.

**Conclusion:** Due to the wide range of thicknesses it was impossible to determine a single value standard for the introduction of the pin, with the nasion being considered the site of choice.

© 2011 SECOM. Published by Elsevier España, S.L. All rights reserved.

## Introducción

El uso del pin es hoy en día la referencia externa más utilizada para la reposición vertical del maxilar durante la cirugía ortognática<sup>1</sup>, el cual tiene el objetivo de ayudarnos a realizar las medidas iniciales y finales durante la cirugía, con el fin de reubicar el maxilar según lo planificado. El pin puede ser un tornillo o una aguja de Kirschner, siendo esta elección indiferente en los resultados posquirúrgicos<sup>2</sup>. Su ubicación es generalmente a nivel del nasion (NA) o glabella (GB)<sup>1,3</sup>, lo cual debe ser decidido por el cirujano, ya que hasta la fecha no hay estudios que indiquen una posición fija en cuanto a la ubicación vertical ni tampoco a la profundidad a la cual se debe introducir el pin.

Por ende los principales objetivos de este estudio son:

- 1.- Analizar desde un punto de vista anatómico el mejor sitio para la introducción del pin, considerando que a mayor grosor óseo mayor será la retención, menor posibilidad de desprendimiento, menor movilidad y menor probabilidad de provocar injuria sobre tejidos nobles.
- 2.- Determinar criterios terapéuticos únicos sobre la ubicación vertical y la profundidad del pin frontal, que se puedan utilizar universalmente en todo tipo de pacientes.

## Material y método

Estudio exploratorio de 99 pacientes elegidos al azar, entre estudiantes de odontología de la Universidad de los Andes en Santiago de Chile, durante los años 2009 y 2010. Se consideró como criterio de inclusión la edad, la cual debe ser entre 21 y 27 años, excluyendo a aquellos que han sido previamente intervenidos con: cirugía ortognática, cirugías faciales de tercio medio y superior, cirugías en base a Le Fort I, II o III, o que hayan presentado fracturas nasales, fracturas de seno frontal, malformaciones faciales y tumores faciales.

A todos se le realizó una telerradiografía de perfil, utilizando el equipo radiográfico Sirona, modelo: Orthophos xp plus, ubicando el posicionar del nasion como punto de referencia, tomando las medidas necesarias para no ejercer presión en la zona y no afectar el resultado de la medición. Este estudio se realizó con el consentimiento y aprobación previa de los pacientes, y bajo una evaluación del comité de ética de la misma universidad, la cual aprobó y autorizó la investigación.

Una vez obtenida la telerradiografía se procedió a través del programa Sidexis a marcar los puntos nasion y glabella, tanto de tejido blando como duro, siendo medido el grosor de tejido blando en primer lugar. En el caso de la medición del NA, la literatura señala que la ubicación del pin debe ser 5 mm debajo de la ubicación radiográfica del nasion<sup>4</sup>, por lo tanto ese fue el punto escogido para la medición. Posteriormente, para confirmar la medida anterior, se mide el grosor total (tejido blando más tejido duro) la cual debe coincidir con el valor de la suma de las dos medidas anteriores (fig. 1).

Se analizaron los resultados generales del grupo evaluando los grosores máximos, mínimos y el promedio. Luego se clasificaron los pacientes según sexo y biotipo (utilizando el análisis de Roth-Jarabak para su clasificación), para evaluar posibles semejanzas dentro de los mismos grupos, y encontrar una posible medida estándar de profundidad en la introducción del pin.

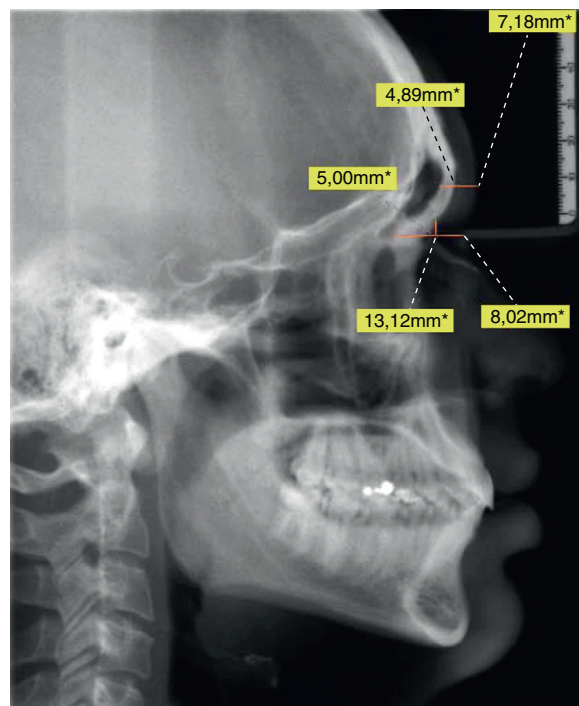


Figura 1 – Medición del grosor total.

**Tabla 1 – Descripción general de los datos obtenidos**

Variable	Media	DS	Mínima	Máxima
Grosor tejido óseo Glabella	4,08 mm	± 0,94 mm	2,34 mm	7,87 mm
Grosor tejido blando glabella	5,14 mm	± 0,81 mm	3,38 mm	7,69 mm
Grosor total glabella	9,22 mm	± 1,25 mm	6,37 mm	13,96 mm
Grosor tejido óseo nasion	12,2 mm	± 1,47 mm	9,9 mm	18,36 mm
Grosor tejido blando nasion	5,53 mm	± 1,12 mm	3,28 mm	8,24 mm
Grosor total nasion	17,74 mm	± 1,91 mm	13,83 mm	23,52 mm

**Tabla 2 – Número de la muestra**

	Sexo Masculino	Sexo Femenino	Biotipo Mesofacial	Biotipo Dolicofacial	Biotipo Braquifacial
Número muestra	31	68	34	20	45

El estudio estadístico realizó con el programa Systat, utilizando los análisis de: t-test pareado y no pareado, Anova y Tukey.

## Resultados

Como se puede apreciar en la [tabla 1](#), existe gran diferencia entre los grosores mínimos y máximos. Debido a esto, se clasificó a los pacientes según sexo y biotipo ([tabla 2](#)), con el objetivo de encontrar grosores similares.

### Análisis estadísticos de los grosores según sexo y biotipo ([tabla 3](#))

Todos los promedios de los grosores son mayores en hombres que en mujeres, situación que no ocurre al analizar el grosor máximo en nasion total. Para comparar los grosores se utilizó el análisis de t-test no pareado, encontrándose diferencias significativas en el grosor de glabella blando ( $P=0,62$ ), grosor glabella total ( $P=0,00$ ), grosor nasion óseo ( $P=0,015$ ), grosor nasion blando ( $P=0,00$ ), grosor nasion total ( $P=0,00$ ), y muy cercano a significativo el grosor glabella óseo ( $P=0,058$ ).

### Análisis estadísticos de los grosores según biotipo ([tabla 3](#))

Para comparar los grosores inicialmente se utilizó el análisis estadístico de Anova y luego el de Tukey, observando diferencia significativa ( $P=0,04$ ) al comparar los biotipos mesofacial

con dolicofacial en el grosor del nasion óseo. También existió diferencia significativa entre los biotipos dolicofacial y braquifacial ( $P=0,019$ ) en relación al grosor del nasion total, siendo mayor en braquifacial.

## Discusión

Es sabido que los mejores resultados postoperatorios al reposicionar verticalmente el maxilar se obtienen utilizando referencias externas<sup>2,4-6</sup>, siendo indispensable el uso del pin, por ser un instrumento que queda estable y libre de movimientos, mejorando la predictibilidad clínica y permitiendo comprobar las mediciones a lo largo de la cirugía.

Si bien los resultados posquirúrgicos obtenidos al introducir el pin en NA o GB son similares, las complicaciones tanto intra como postoperatorias (a pesar de ser poco frecuentes), son distintas<sup>7,8</sup>. En el caso de la ubicación en GB puede provocar: perforación de la pared anterior del seno frontal, perforación de pared posterior del seno frontal, sinusitis frontal, hemorragia, hematoma, daño a estructuras nobles. En cambio si se utiliza el NA como sitio de elección, los riesgos presentes son: anosmia, hemorragia, hematoma y daño a la fosa craneal anterior.

Dentro de las ventajas de utilizar el pin a nivel de la GB son: cicatriz a esta altura es imperceptible, sirve como punto de referencia en todo tipo de fracturas Le Fort, es un reparo anatómico fácilmente identificable, no se corre el riesgo de provocar disyunción. Las principales ventajas que presenta el

**Tabla 3 – Resultados obtenidos de los promedios de los grosores en pacientes agrupados por sexo y biotipo**

	Promedio grosor GB óseo	Promedio grosor GB blando	Promedio grosor GB total	Promedio grosor NA óseo	Promedio grosor NA blando	Promedio grosor NA total
Sexo	3,96 mm	4,88 mm	8,84 mm	11,96 mm	5,19 mm	17,16 mm
Femenino	±0,87 mm	±0,62 mm	±0,99 mm	±1,47 mm	±0,9 mm	±1,62 mm
Sexo	4,35 mm	5,67 mm	10,05 mm	12,73 mm	6,29 mm	19,02 mm
Masculino	±1,06 mm	±0,91 mm	±1,37 mm	±1,34 mm	±6,29 mm	±1,9 mm
Biotipo	4,169 mm	5,24 mm	9,41 mm	12,48 mm	5,41 mm	17,9 mm
Mesofacial	±1,1 mm	±0,92 mm	±1,4 mm	±1,57 mm	±1,14 mm	±2,05 mm
Biotipo	4,18 mm	4,83 mm	9,02 mm	11,48 mm	5,22 mm	16,71 mm
Dolicofacial	±0,77 mm	±0,62 mm	±0,8 mm	±1,09 mm	±0,97 mm	±1,33 mm
Biotipo	3,97 mm	5,19 mm	9,17 mm	12,31 mm	5,77 mm	18 mm
Braquifacial	±0,9 mm	±0,78 mm	±1,29 mm	±1,45 mm	±1,15 mm	±1,9 mm

nasion es ser un tejido óseo de gran grosor, lo que ayuda a lograr una mayor estabilidad del pin, y un menor riesgo de provocar algún tipo de injuria en tejidos nobles.

En los resultados observamos una importante diferencia entre los grosores máximos y mínimos, lo que dificulta determinar una medida única estándar en la profundidad de introducción del pin. Es por esto que se analizaron los grosores totales (siendo este la suma de tejido blando más tejido duro) mínimos y máximos, con el objetivo de lograr una medida universal, el cual señale lo máximo que podemos introducir el pin, siendo este representado por la medida del grosor total mínimo obtenida.

Respecto a la mejor ubicación vertical entre NA y GB, primero se analizaron los promedios de grosores totales para ver si existían diferencias significativas entre las dos zonas, en caso de ser así se consideró como mejor posición aquella que presente en promedio un mayor grosor total.

Al comparar los resultados obtenidos en este estudio respecto a los grosores, con los mencionados por otras investigaciones, encontramos que:

- Shelley<sup>9</sup> llegó a la conclusión que la profundidad del tejido blando a nivel del nasion corresponde a 6,3 mm, cifra distinta a la encontrada en este estudio, el cual señala un grosor de 5,5 mm.
- Adeloia<sup>10</sup> observó un mayor grosor en aquellas personas que se encontraban entre las primeras dos décadas y de sexo masculino, siendo los resultados de este estudio similares a los de Adeloia.

Nuestra muestra poblacional mostró un mayor grosor de tejido óseo a nivel del NA con un promedio de 12,2 mm en comparación a la GB que solo presenta un grosor de 4,08 mm, este mayor grosor se asocia a aquellos pacientes hombres y mesofaciales. En cuanto al tejido blando este resultado tener un mayor grosor en el NA, logrando un promedio de 5,53 mm en comparación a la GB el cual presenta un promedio de 5,14 mm, asociándose a hombres, braquifacial.

## Conclusión

Los resultados demostraron que llegar a establecer una medida única estándar para todo tipo de paciente en la introducción del pin frontal es muy difícil debido al amplio margen existente entre los grosores.

Respecto al mejor sitio para ubicar el pin, el estudio considera que el nasion es el mejor, debido a su mayor grosor óseo y

blando, lo que permite mayor penetración, mayor estabilidad y mayor retención a lo largo de la cirugía.

Esta investigación recomienda:

- 1.- Que el cirujano mida los grosores de manera individual en cada paciente.
- 2.- Si decide no hacerlo se recomienda utilizar el nasion por sobre la glabella para introducir el pin.
- 3.- Se aconseja introducir el pin un máximo de 13,83 mm de profundidad en el nasion, medida representada por la suma de los grosores mínimos de nasion blando y nasion óseo.

## Conflicto de intereses

Los autores declaran no tener ningún conflicto de intereses.

## BIBLIOGRAFÍA

1. Gil J, Claus JD, Manfro R. Predictability of Maxillary Repositioning During Bimaxillary Surgery: Accuracy of a New Technique. *Oral and Maxillofacial Surgery*. 2007;36:296-300.
2. Kretschmer WB, Zoder W, Baciut G, Bacuit M, Wangerin K. Accuracy of maxillary repositioning in bimaxillary surgery. *Br J Oral Maxillofac Surg*. 2009;47:446-9.
3. Polido WD, Ellis E, Sinn DP. An assessment of the predictability of maxillary repositioning. *Int J Oral Maxillofac Surg*. 1991;20:349-52.
4. Scarbrough FE, Ghali GE, Smith BR. Anatomic guidelines for the placement of external references for maxillary repositioning. *Oral Surg Oral Med Oral Pathol Oral Radiol Endod*. 1997;84:465-8.
5. Jacobson R, Sarver DM. The predictability of maxillary repositioning in Le Fort I orthognathic surgery. *Am J Orthod Dentofacial Orthop*. 2002;122:142-54.
6. Ong TK, Banks RJ, Hildreth AJ. Surgical accuracy in Le Fort I maxillary osteotomies. *Br J Oral Maxillofac Surg*. 2001;39:96-102.
7. Kim SG, Park SS. Incidence of complications and problems related to orthognathic surgery. *J Oral Maxillofac Surg*. 2007;65:2438-44.
8. Chow LK, Singh B, Chiu WK, Samman N. Prevalence of postoperative complications after orthognathic surgery: a 15-year review. *J Oral Maxillofac Surg*. 2007;65:984-92.
9. Smith S, Throckmorton G. Comparability of Radiographic and 3D-Ultrasound Measurement of Facial Midline Tissue Depths. *J Forensic Sci*. 2006;51:244-7.
10. Adeloia A, Kattan Kr, Silverman Fn. Thickness of the Normal Skull in the American Blacks and White. *Am J Phys Anthropol*. 1975;43:23-30.