

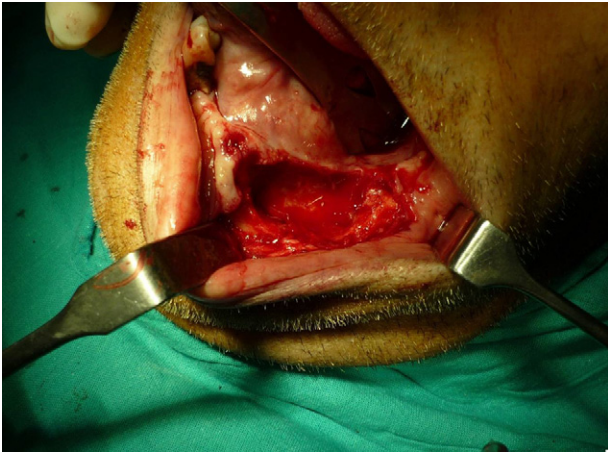Figura 3

La tumoración mandibular provocaba un sangrado incoercible que obligó a someter al paciente a la enucleación de lesión y cierre directo del defecto. El postoperatorio transcurrió sin incidencias con control del sangrado (fig. 3).

<http://dx.doi.org/10.1016/j.maxilo.2012.05.007>

¿Cuál sería su diagnóstico?

What would be your diagnosis?

Jorge Guiñales Díaz de Cevallos*, Vicente Martorell Martínez, Rocío Sanchez Burgos

,
Jose Luis del Castillo Pardo de Vera Miguel Burgueño García

Servicio de Cirugía Oral y Maxilofacial, Hospital Universitario La Paz, Madrid, España

Mujer de 33 años de edad, fumadora y sin antecedentes de interés, que acude a consultas externas para valoración de tumoración parotídea izquierda de varios meses de evolución. Niega dolor, sensación distérmica, xerostomía u otra clínica asociada y refiere crecimiento progresivo de la tumoración durante el último mes. En la exploración física se evidencia un aumento homogéneo de ambas glándulas parotídeas, más evidente en la del lado izquierdo, que a la palpación presenta una consistencia nodular irregular, es indolora y no se encuentra adherida a planos profundos. Ni la inspección cutánea ni la intraoral ponen de manifiesto la presencia de lesiones y el conducto de Stenon es permeable bilateralmente, apreciándose escaso drenaje salivar aunque de características normales. A la exploración cervical no se aprecian adenopatías palpables. No existe afectación del nervio facial.

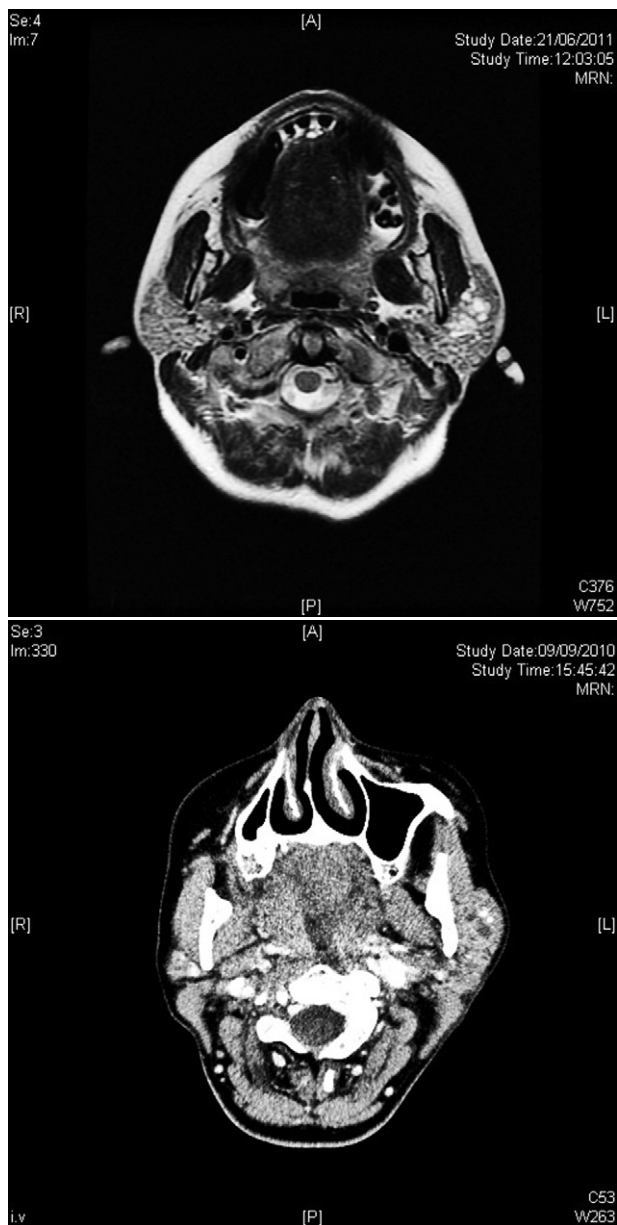
Ante los hallazgos clínicos, se decide solicitar una serie inicial de pruebas diagnósticas, entre las que se encuentran: analítica con bioquímica, hemograma y coagulación; punción-aspiración con aguja fina (PAAF) de la lesión, y tomografía computarizada (TC) cervicofacial. La analítica resulta rigurosamente normal. La PAAF es informada como lesión quística

con ligera linfocitosis y sin hallazgos de malignidad. En la TC se aprecia un aumento de tamaño de ambas parótidas, de densidad heterogénea, con la izquierda de mayor tamaño que la derecha pero sin que se aprecien lesiones sólidas nodulares ni imágenes sugestivas de litiasis. Asimismo, llama la atención la presencia de numerosos flebolitos e imágenes pseudoquísticas que podrían corresponderse con la presencia de malformaciones vasculares. No se detectan adenopatías cervicales ni intraparotídeas patológicas. Comentado el caso con el servicio de radiología, se decide solicitar una resonancia magnética nuclear (RMN) para completar el estudio.

En la RMN se aprecia una alteración del patrón morfológico de ambas parótidas con la presencia de múltiples lesiones quísticas y nodulares distribuidas de forma difusa en el parénquima glandular (figs. 1 y 2). Ante los hallazgos radiológicos se recomienda descartar infección por VIH, siendo las serologías negativas. Paralelamente, la paciente refiere la aparición de sensación de sequedad oral y aumento brusco de la tumoración preauricular izquierda, objetivándose en la exploración un aumento del volumen de la glándula parotídea izquierda con respecto a la exploración previa.

* Autor para correspondencia.

Correo electrónico: diazdecevallos@gmail.com (J. Guiñales Díaz de Cevallos).



Figuras 1 y 2 – Detalle de la resonancia magnética nuclear de la paciente en el que se aprecia una alteración del patrón estructural glandular con lesiones quísticas y nodulares difusas.

Interrogando a la paciente, nos comenta episodios repetidos de tumefacción a nivel de celda parotídea con disminución progresiva posterior, sin llegar a resolverse completamente. En última instancia se decide realizar una biopsia de una glándula salivar menor para confirmar el diagnóstico.

<http://dx.doi.org/10.1016/j.maxilo.2012.05.006>