

¿Cuál es su diagnóstico y tratamiento?

What would your diagnosis be?

Mikel Ramos-Murguialday^{a,*}, Hassan Hamdan^a, Sergi Janeiro-Barrera^a, Aitor García-Sánchez^a, José Ignacio Iriarte-Ortabe^a y Bartomeu Colom Oliver^b

^a Servicio de Cirugía Oral y Maxilofacial, Hospital Son Espases, Palma de Mallorca, España

^b Servicio de Anatomía Patológica, Hospital Son Espases, Palma de Mallorca, España

Presentamos el caso de una mujer de 41 años de edad con antecedentes de carcinoma adenoide quístico de glándula submaxilar derecha, asma bronquial e hipoacusia bilateral. Fue intervenida en otro centro hace 14 años de submaxilectomía derecha más vaciamiento supraomohioideo ipsilateral. La anatomía patológica mostraba cero ganglios afectos y márgenes libres pero muy próximos a la tumoración. Tras la cirugía se realizó un tratamiento de radioterapia complementaria fraccionada durante un mes, recibiendo en total 50 Gy sobre el cuello y 60 Gy sobre el lecho tumoral. La paciente llega a nuestras consultas 6 años después para seguimiento.

Tras dos años de revisiones clínicas y radiológicas (TC y RNM) según protocolo, aparece, en una RNM de control,

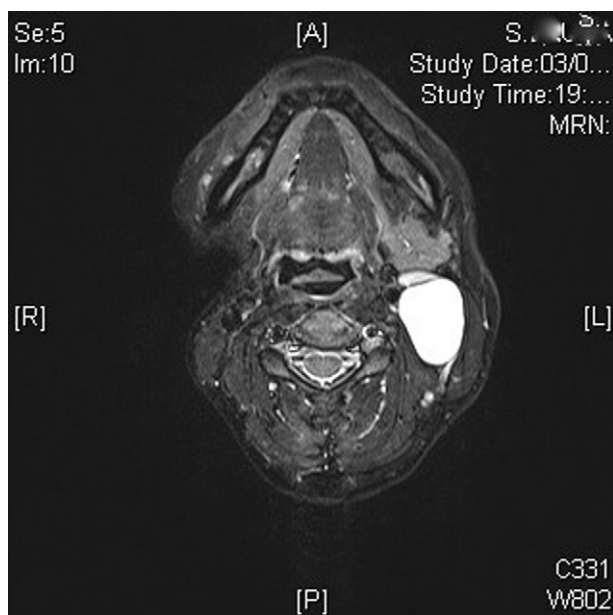

Figura 1 – Corte axial de RNM identificando quiste medial a músculo ECM, hiperintenso en secuencia T2.

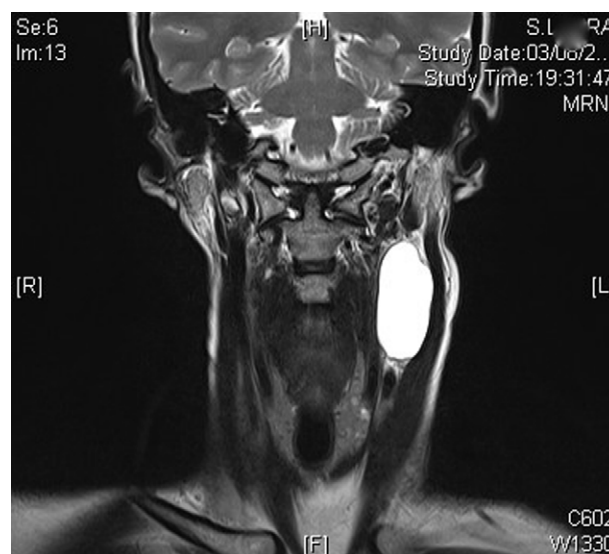


Figura 2 – Corte coronal de RNM identificando quiste medial a ECM, hiperintenso en secuencia T2.

una lesión quística, tabicada laterocervical izquierda de aproximadamente 30 × 20 × 50 mm, que la paciente ya se había notado un mes antes (figs. 1 y 2). A la exploración se aprecia la tumoración claramente en el borde anterior del músculo ECM izquierdo, siendo esta indolora, de consistencia blanda y ligeramente móvil. La paciente se encuentra totalmente asintomática.

Conflicto de intereses

Los autores declaran no tener ningún conflicto de intereses.

doi:10.1016/j.maxilo.2011.12.004

* Autor para correspondencia.

Correos electrónicos: zanzebaztian@hotmail.com, ramosmurg@gmail.com (M. Ramos-Murguialday).