

Metástasis cervical de carcinoma papilar de tiroides

Cervical lymph node metastasis from papillary thyroid carcinoma

Mikel Ramos-Murguialday^{a,*}, Hassan Hamdan^a, Sergi Janeiro-Barrera^a,
Aitor García-Sánchez^a, José Ignacio Iriarte-Ortabe^a y Bartomeu Colom Oliver^b

^a Servicio de Cirugía Oral y Maxilofacial, Hospital Son Espases, Palma de Mallorca, España

^b Servicio de Anatomía Patológica, Hospital Son Espases, Palma de Mallorca, España

Solicitamos PAAF de la lesión sospechando, como primera impresión diagnóstica, quiste de segundo arco branquial. El estudio citológico confirma esta impresión clínica, y no muestra signos de malignidad. La paciente es intervenida bajo anestesia general. Se realiza cervicotomía izquierda sobre la lesión, disección por planos y exéresis de la lesión que presenta un aspecto de color negruzco, tabicado con abundante líquido en su interior (fig. 1).

La anatomía patológica de la pieza quirúrgica concluye que se trata de una metástasis de carcinoma papilar de tiroides (figs. 2 y 3). Con este resultado, se realiza una consulta con endocrinología para estudio tiroideo. En la RNM que confirmó la lesión cervical no se informó de lesión tiroidea, por lo que los endocrinólogos solicitaron una ecografía cervical. En el lóbulo tiroideo izquierdo se aprecia un nódulo hipoecoico, mal delimitado, sin halo vascular y con patrón doppler mixto, de 0,7 x 0,6 cm, que se somete a 2 PAAF guiadas por ecografía, siendo la citología no concluyente (células grandes con presencia de nucleolos).

Con este diagnóstico programamos una nueva cirugía a la paciente y procedemos a un vaciamiento cervical izquierdo de áreas II a VI más tiroidectomía total con la ayuda de los cirujanos generales. La anatomía patológica mostró 3 focos de carcinoma papilar en ambos lóbulos tiroideos con márgenes quirúrgicos libres y ausencia de invasión vascular/linfática. Se identificaron 5 ganglios en el compartimento central (área VI) y 37 en las áreas II, III, IV y V, todos ellos libres de enfermedad. La paciente posteriormente recibió tratamiento ablativo con I-131 y permanece libre de enfermedad a día de hoy, 6 meses después.

Discusión

El carcinoma papilar de tiroides es la afectación maligna más frecuente de la glándula tiroides (68-74%), la de mejor pronóstico por delante del carcinoma folicular, medular y anaplásico y está asociada a metástasis cervicales en un 30 - 90% de los pacientes en el momento del diagnóstico¹. Entre los factores

predisponentes destaca la historia previa a radiación cervical y entre los factores de mal pronóstico una edad superior a 50 años, tamaño de la tumoración >4 cm y sexo masculino.

Mientras la cirugía es el tratamiento de elección (tiroidectomía total más vaciamiento cervical áreas II a VI en el caso de metástasis clínicas evidentes)², la supresión con iodo radiactivo suele complementar el plan de tratamiento. El pronóstico por lo general suele ser bueno después del tratamiento quirúrgico. Aunque la supresión de hormona tiroidea puede disminuir la incidencia de recurrencia y el iodo radioactivo puede diagnosticar y tratar las metástasis, la disección cervical es el tratamiento más importante para las metástasis cervicales clínicas evidentes³. Tradicionalmente era aceptado que las metástasis cervicales de carcinoma papilar de tiroides podían aumentar las tasas de recurrencia local pero que no afectaban a la supervivencia. Sin embargo, recientes estudios indican que las metástasis cervicales por carcinoma papilar de tiroides aumentan la mortalidad⁴. El mejor tratamiento quirúrgico sobre las cadenas ganglionares cervicales es aun controvertido. Las opciones de tratamiento quirúrgico publicadas en la literatura incluyen el tradicional vaciamiento cervical radical, el radical modificado, el selectivo (disección reservada al área o las áreas con metástasis documentadas) y la resección «berry picking» en la que solo se resecan las grandes metástasis¹. En los casos de metástasis cervicales clínicas evidentes, gran parte de la literatura apoya un vaciamiento radical modificado con la preservación de las ramas sensitivas cervicales y guarda el procedimiento «berry picking» para metástasis cervicales en cuellos previamente vaciados. Algunos centros están evaluando el papel potencial de las biopsias de ganglio centinela para carcinoma papilar de tiroides. Aunque hoy en día se debate la linfadenectomía extensa, la mayor parte de los cirujanos que tratan pacientes con carcinoma papilar de tiroides, están de acuerdo en que ante la evidencia de metástasis cervicales, han de tratarse quirúrgicamente y que no deben hacerse vaciamientos cervicales profilácticos ante la ausencia de afectación cervical. Sin embargo, en algunos países asiáticos como Japón, donde el tratamiento

Véase contenido relacionado en DOI:

<http://dx.doi.org/10.1016/j.maxilo.2011.12.004>.

* Autor para correspondencia.

Correos electrónicos: ramosmurg@gmail.com, zanzebztian@hotmail.com (M. Ramos-Murguialday).

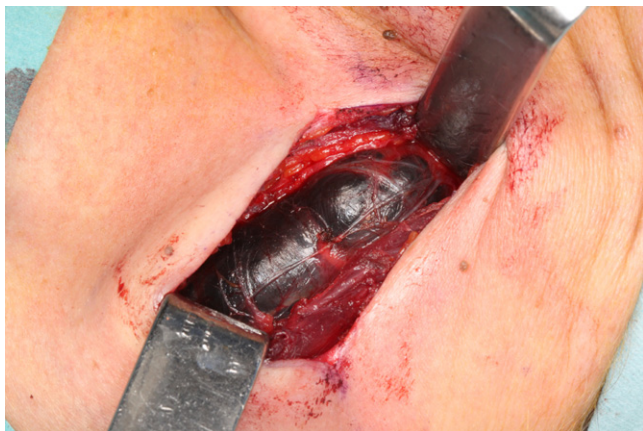

Figura 1 – Visión intraoperatoria de la metástasis quística de color negruzca y tabicada.

postoperatorio con yodo radiactivo está restringido por ley, la mayoría de cirujanos llevan a cabo vaciamientos cervicales profilácticos o selectivos centrales (área VI), aunque hoy en día no exista en la literatura una evidencia definitiva de que estos vaciamientos profilácticos disminuyan las tasas de recurrencia y de mortalidad^{3,5-9}.

Los quistes a nivel laterocervical suelen ser por lo general lesiones benignas¹⁰.

El diagnóstico diferencial en este caso se plantea con el quiste de segundo arco branquial, quiste de tercer y cuarto arco branquial aunque su localización suele ser el espacio cervical posterior detrás del músculo ECM, higroma quístico también localizado normalmente en el espacio cervical posterior, quiste dermoide cuya localización suele ser submandibular más hacia la línea media, quiste tímico que suele ir desde el ángulo mandibular hasta el estrecho torácico superior adyacente a espacio carotídeo y músculo ECM y el quiste broncogénico.

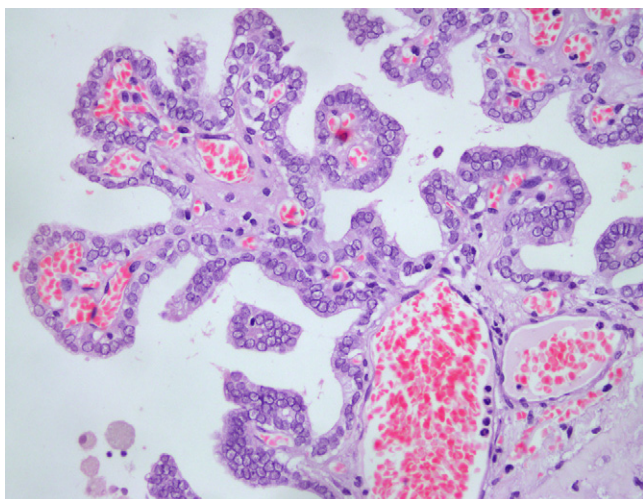


Figura 2 – A mayor aumento (HE, x400) apreciamos cómo estas proliferaciones papilares presentan una superposición celular con núcleos lavados, con nucleolos y hendiduras característicos del carcinoma papilar de tiroides.

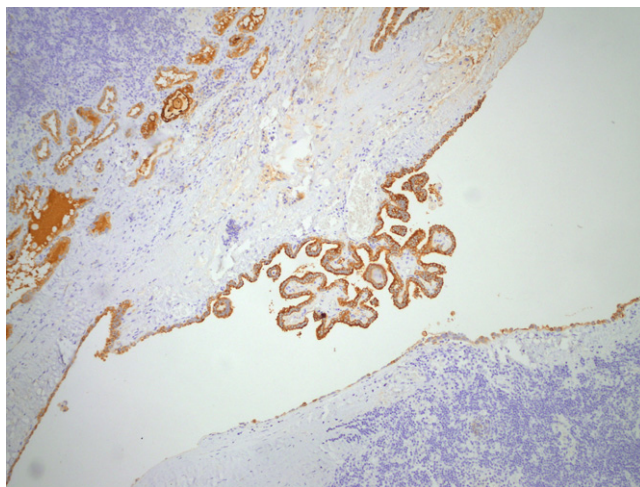


Figura 3 – Dichas estructuras se tiñen positivamente con la técnica de Tiroglobulina (Tiroglobulina, x100).

No es raro encontrar quistes laterocervicales causados por carcinomas de quistes branquiales, oro-nasofarínge, tiroides, pulmones y glándulas salivares mayores. La gran mayoría de estos quistes son metástasis de carcinomas epidermoides del área oro-nasofaríngea. El periodo entre la aparición de la/s metástasis y el tumor primario puede ser de hasta 11 años. De hecho los carcinomas ocultos que dan metástasis quísticas parece ser que lo hacen aun más tarde. Las metástasis cervicales por carcinoma pueden producir una liquefacción subcortical resultando en una discreta masa cervical llena de fluido. Los procedimientos diagnósticos como la PAAF, ecografía, TC o RNM pueden fallar en el diagnóstico de la naturaleza de estas lesiones cervicales laterales¹¹. Normalmente es necesario la exéresis de la masa quística para confirmar el diagnóstico, tal y como sucedió con el caso que hemos presentado.

Por lo tanto, ante un paciente con una masa quística laterocervical con historia de radioterapia previa sobre el cuello, se ha de valorar la posibilidad de que se trate de una metástasis de carcinoma papilar de tiroides. Aunque nos encontremos ante una PAAF negativa para malignidad, es recomendable proceder a la exéresis de la masa de manera preferente para su estudio anatomopatológico definitivo.

Conflicto de intereses

Los autores declaran no tener ningún conflicto de intereses.

BIBLIOGRAFÍA

1. Caron NR, Clark OH. Papillary Thyroid Cancer: Surgical Management of Lymph Node Metastases. *Curr Treat Options Oncol.* 2005;6:311-22.
2. White ML, Doherty GM. Level VI lymph node dissection for papillary thyroid cancer. *Minerva Chir.* 2007;62:383-93.
3. Sakorafas GH, Sampanis D, Safioleas M. Cervical lymph node dissection in papillary thyroid cancer: Current trends,

- persisting controversies, and unclarified uncertainties. *Surg Oncol.* 2010;19:e57-70.
4. Kandil E, Friedlander P, Noureldine S, Islam T, Tufano RP. Impact of Extensive Neck Dissection on Survival from Papillary Thyroid Cancer. *ORL.* 2011;73:330-5.
 5. Patron V, Bedfert C, Le Clech G, Aubry K, Jegoux F. Pattern of lateral neck metastases in N0 papillary thyroid carcinoma. *BMC Cancer.* 2011;11:8.
 6. Lim YS, Lee JC, Lee YS, Lee BJ, Wang SG, Son SM, et al. Lateral cervical lymph node metastases from papillary thyroid carcinoma: Predictive factors of nodal metastasis. *Surgery.* 2011;150:116-21.
 7. King JM, Corbitt C, Miller FR. Management of lateral cervical metastases in papillary thyroid cancer: Patterns of lymph node distribution. *Ear, Nose and Throat J.* 2011;90:386-9.
 8. Clarck OH. Thyroid Cancer and Lymph Node Metastases. *Journal Surg Oncol.* 2011;103:615-8.
 9. Hughes DT, Doherty GM. Central Neck Dissection for Papillary Thyroid Cancer. *Cancer Control.* 2011;18:83-8.
 10. Cejas C, Benvenuti P, De Barrio G, Parlato M, Remis F. Masas cervicales. *RAR.* 2007;71:45-54.
 11. Hwang CF, Wu CM, Su CY, Cheng L. A long-standing cystic lymph node metastasis from occult thyroid carcinoma - report of a case. *J Laringol Otol.* 1992;106:932-4.
- doi:10.1016/j.maxilo.2012.05.003