



## Original

# Evaluación clínica de pacientes con prótesis total de articulación temporomandibular

Denis Pimenta e Souza<sup>a,\*</sup>, Astrid Virginia Buysse Temprano<sup>b</sup>, Élio Hitoshi Shinohara<sup>c</sup>, Luiz Fernando Lobo Leandro<sup>d</sup> y Paula Felix Falchet<sup>e</sup>

<sup>a</sup> CBCTBMF São Paulo, Brazil

<sup>b</sup> Hospital Santa Paula - Residencia Dr. Lobo

<sup>c</sup> Programa de Pós-graduação de la Facultad de Odontología de la Universidad de São Paulo

<sup>d</sup> Serviço de residência, CTBMF, Hospital Santa Paula

<sup>e</sup> Serviço de CTBMF, Hospital Santa Paula

### INFORMACIÓN DEL ARTÍCULO

#### Historia del artículo:

Recibido el 27 de marzo de 2012

Aceptado el 24 de mayo de 2012

On-line el 22 de mayo de 2013

#### Palabras clave:

Reconstrucción de la articulación temporomandibular

Articulación temporomandibular

Prótesis articular

Implante protético mandibular

### R E S U M E N

**Introducción:** La articulación temporomandibular (ATM) puede ser afectada por alteraciones que comprometan su morfología y fisiología normales, llevando al cirujano, en algunos casos, a la necesidad de researla y reconstruirla. La reconstrucción de los defectos óseos de la ATM ha sido un desafío para el cirujano maxilofacial y puede ser realizada utilizando injertos autógenos o materiales aloplásticos. Entre estos materiales resaltamos la prótesis total de ATM, que en su forma y composición actual cumplen las exigencias de reposición funcional. Entre las diferentes prótesis, resaltamos el modelo de la prótesis W. Lorenz®, de alta tecnología y con detalles específicos que determinan una gran mejoría clínica y funcional.

**Objetivo:** Este estudio evalúa los aspectos clínicos y funcionales observados en pacientes tratados quirúrgicamente.

**Materiales y métodos:** En este estudio fueron evaluados 15 pacientes entre 24 y 44 años de edad, sometidos a colocación de 23 prótesis totales de ATM, siendo 8 bilaterales y 7 unilaterales entre el año 2000 y el año 2008, siendo todas las cirugías realizadas por el mismo cirujano.

**Resultados:** Se observó una gran mejoría funcional, particularmente en los casos de anquilosis de ATM.

**Conclusiones:** Se deben realizar más estudios y seguimientos clínicos para establecer a largo plazo si estas prótesis ofrecen realmente una mejoría efectiva para el sistema estomatognático, con una fisiología duradera.

© 2012 SECOM. Publicado por Elsevier España, S.L. Todos los derechos reservados.

\* Autor para correspondencia.

Correo electrónico: drdenispimenta@terra.com.br (D.P. e Souza).

1130-0558/\$ – see front matter © 2012 SECOM. Publicado por Elsevier España, S.L. Todos los derechos reservados.

<http://dx.doi.org/10.1016/j.maxilo.2012.05.014>

## Clinical evaluation of patients with total temporomandibular joint replacement

### A B S T R A C T

#### Keywords:

Temporomandibular joint reconstruction  
 Temporomandibular joint Articular prosthesis  
 Mandibular prosthesis implant

**Introduction:** The temporomandibular joint (TMJ) can be affected by injuries that alter its morphology and compromise its normal function, and in some cases leading to the need for surgery to resect it and rebuild it. The reconstruction of the TMJ bone articular defects has been a challenge for the maxillofacial surgeon. It can be achieved by using alloplastic materials. Among these, we highlight the total temporomandibular joint prosthesis, developed until achieving its current form and composition, and which has led to the establishment of clear protocols for its use. Among these, we highlight the W.Lorenz<sup>TM</sup> prosthesis with a high technology and specific details that lead to an increased clinical and functional improvement.

**Objective:** To study the important clinical and functional aspects observed in surgically treated patients.

**Materials and Methods:** This study evaluated 15 patients between 24 to 44 years, who underwent TMJ replacement surgery with 23 TMJ implants, 8 bilateral and 7 unilateral, between the years 2000 to 2008. All surgeries were performed by the same surgeon.

**Results:** A large increase in functional improvement was observed, particularly in the cases of TMJ ankylosis.

**Conclusions:** Many more studies and monitoring should be conducted to establish, especially in the long term, that these prostheses offer the stomatognathic system an effective and durable physiology.

© 2012 SECOM. Published by Elsevier España, S.L. All rights reserved.

## Introducción

La articulación temporomandibular (ATM) es la responsable de los movimientos mandibulares, y está compuesta por huesos, músculos y ligamentos. Está sujeta a varios tipos de procesos patológicos, congénitos, adquiridos (traumáticos), locales y sistémicos, pudiendo llevar a la pérdida severa de su estructura, morfología y función. La preservación de la función de la ATM es de suma importancia para preservar la función normal del sistema estomatognático. En caso de alteración y pérdida de su función, se recomienda la reconstrucción de la articulación, lo que representa un desafío para el cirujano maxilofacial.

El hueso autógeno puede utilizarse para la reconstrucción de la ATM y la región donante ideal sería el arco costal. Sin embargo, estos pacientes pueden presentar algunas complicaciones como lesiones pleurales, neumotórax, hemotórax, infecciones y dolor crónico en la zona donante. Además existe el inconveniente de no tener control del potencial de crecimiento de este tipo de injerto, pudiendo presentar un crecimiento excesivo con laterodesviación mandibular y/o prognatismo después de algunos años<sup>1</sup>. Las prótesis de ATM no presentan tantas complicaciones como los injertos autógenos, lo que las hace válidas como una alternativa para la reconstrucción articular. Se indican las prótesis para pacientes que fueron sometidos a cirugías múltiples de ATM sin éxito, inflamaciones crónicas o reabsorción patológica de la ATM, enfermedades autoinmunes y del colágeno (artritis reumatoide, artritis psoriásica, síndrome de Sjögren, lupus, espondilitis anquilosante), anquilosis, secuelas de traumatismos,

deformidades congénitas (microsomía hemifacial) y tumores en la región articular<sup>2</sup>.

Algunos autores refieren que la historia de la reconstrucción aloplástica de la ATM fue caracterizada por tentativas de establecer la forma ideal y la aplicación de los principios biomecánicos documentados en la literatura ortopédica en el uso de prótesis en la articulación de cadera y rodilla<sup>3</sup>.

Quinn<sup>4</sup> cita como ventajas para la utilización de la prótesis de ATM la reducción del tiempo quirúrgico (pues no hay necesidad de un área donante) y el menor tiempo de hospitalización y función inmediata, ya que no hay necesidad del bloqueo maxilomandibular en el postoperatorio. En cuanto a las desventajas podemos citar la falta de previsibilidad para una revisión quirúrgica, el límite de tamaño de las prótesis, la pérdida del movimiento de traslación ocasionando pérdida de lateralidad y protrusión debido a la desinserción del músculo pterigoideo lateral, y el alto costo.

Wolford et al.<sup>5</sup> destacan las características ideales de una prótesis, que son: biocompatibilidad, funcionalidad, adaptabilidad y resistencia a la corrosión.

Estas características son todavía objetivos buscados incesantemente por las empresas de materiales aloplásticos y por los investigadores, con la idea de reconstruir fisiológicamente la ATM. Muchas prótesis son utilizadas hoy en día, siendo la prótesis de la empresa W. Lorenz una excelente alternativa. Sin embargo, debido a la baja longevidad clínica, se hace necesario una evaluación cuidadosa, con la idea de reevaluar las indicaciones, condiciones clínicas pre y postoperatorias y si realmente cumplen con los principios fisiológicos descritos por Wolford et al.<sup>5</sup> como ideales.

## Propuesta

El objetivo de este trabajo es evaluar los resultados de los 15 pacientes tratados con 23 prótesis de ATM analizando por medio de cuestionarios con datos objetivos y subjetivos si las prótesis de ATM cumplen los principios que proponen, comparando los resultados con la literatura.

## Metodología

En este estudio fueron evaluados 15 pacientes entre 24 y 44 años de edad, sometidos a colocación de 23 prótesis totales de ATM, siendo 8 bilaterales y 7 unilaterales entre el año 2000 y el año 2008; las cirugías fueron realizadas por el mismo cirujano. Estos pacientes presentaban diversos diagnósticos, como secuelas de traumatismo, heridas por arma de fuego, anquilosis, artritis y artrosis, encuadrándose en las indicaciones para este tipo de cirugía

Para la colocación de las prótesis se siguió un protocolo quirúrgico establecido para este tipo de cirugía. Para la evolución de los pacientes sometidos a la colocación de prótesis de ATM fue elaborado un cuestionario. Este fue respondido por los pacientes y llenado en su parte clínica por el examinador.

1. *Identificación.*
2. *Historia de salud:* se investigó la historia de enfermedades anteriores como artritis reumatoide, fiebre reumática, enfermedades de colágeno, diabetes mellitus, alteraciones hormonales, alteraciones del metabolismo del calcio y osteoporosis. Para el cuadro etiológico para la prótesis fueron anotadas aquellas condiciones que indicaran la cirugía. En el cuadro de cirugías previas el paciente fue interrogado sobre cirugías realizadas anteriormente que repercutiesen en la ATM, como ortognáticas, artroplastias, injertos y fracturas anteriores, en especial subcondilianas y mandibulares. La condición odontológica abarcó las características de las arcadas dentarias. Se examinaron ausencias dentarias, mordidas cruzadas, atresias de maxilar, curva de Spee invertida y contactos prematuros. Fueron considerados buenos candidatos los pacientes dentados totales, con oclusión estable y sin alteraciones dentoalveolares importantes.
3. *Exploración clínica:* fue medida con una regla milimetrada la apertura oral, la lateralidad derecha e izquierda y protrusiva, y las medidas tomadas a partir de la línea media de los incisivos centrales superiores. La condición articular también fue evaluada clínicamente. Fueron verificados presencia de clics, crepitaciones, edema local, limitación de excursión y traslación articular, asimetrías faciales y desvíos de apertura oral, todos bilateralmente. También fueron evaluados algunos síntomas como cefalea, cansancio, fatiga muscular durante la masticación, dificultad para masticar y dolor local.
4. *Exámenes preoperatorios:* fueron analizados los exámenes radiológicos más comunes para realizar el diagnóstico, pronóstico y tratamiento de las afecciones de la ATM.

Estos fueron descritos en la ficha clínica de acuerdo con las exploraciones realizadas y con la experiencia del cirujano y del evaluador.

5. *Cirugía:* fueron anotados accidentes y complicaciones ocurridas, aspectos anatómicos importantes observados en la cabeza condilar y fosa articular durante el procedimiento, y el lado en el que fueron colocadas las prótesis.
6. *Condiciones postoperatorias:* fueron abordados los mismos ítems bajo los mismos criterios del tercer cuadro
7. *Problemas con la prótesis:* se evaluaron las complicaciones posteriores a la colocación de la prótesis, como luxaciones, fracturas, pérdida de la fijación entre prótesis y hueso, fracturas óseas producidas por sobrecargas tensionales prótesis-hueso y la formación de una nueva anquilosis.
8. *Control clínico:* fue evaluado el tiempo de uso de la prótesis.

Las historias fueron analizadas, ítem por ítem, para establecer un análisis comparativo y si los datos están o no de acuerdo con lo que ya fue descrito en la literatura para los tratamientos con prótesis de ATM.

## Resultados

Las tablas muestran los resultados obtenidos en las muestras.

Del total de 15 pacientes, 8 eran del género femenino y 7 del género masculino; 14 de raza caucásica y uno de raza negra; con edades que variaban entre los 22 (paciente 3) y los 44 años (paciente 4), con una media de 33,06 años de edad.

En cuanto al historial de salud (tabla 1) apenas 3 pacientes relataron alteración previa de salud, un paciente relató artritis juvenil (paciente 3), otro herida por arma de fuego tratada con éxito (paciente 9) y el tercero relató fibromialgia y osteopenia (paciente 5).

En cuanto a las indicaciones para la colocación de las prótesis de ATM: 2 pacientes fueron tratados por haber sido víctimas de heridas por arma de fuego con conminación articular, 4 por artrosis severas con restricción funcional avanzada, uno por osteomielitis, 4 por anquilosis, uno por reabsorción condilar idiopática, uno por traumatismo en mentón, uno por accidente de moto con destrucción condilar severa bilateral, y un paciente por compromiso funcional severo por artritis juvenil.

Respecto a los tratamientos quirúrgicos previos, fueron realizadas artroplastias (paciente 5), meniscopexia (pacientes 10 y 12), y reducción y fijación de fractura de cóndilo con fijación interna (paciente 13), el cual evolucionó hacia la artrosis. El paciente 4 evolucionó a una anquilosis poscirugía ortognática y por tanto fue indicada una segunda cirugía para la corrección de esta complicación.

Las condiciones odontológicas eran irregulares, siendo algunos pacientes desdentados parciales o usaban prótesis. Fueron consideradas condiciones malas aquellas en las que el paciente presentaba caries, sin abscesos o procesos infecciosos activos.

En la tabla 2 se reflejan las condiciones funcionales de los pacientes, donde se evaluó protrusión (mínimo de 0 y máximo de 9). La apertura oral varió de 7 a 30 mm y la lateralidad entre 0 y 6 mm. Todos los resultados mostraron un cierto grado de limitación funcional cuando fueron comparados con resultados funcionales de pacientes normales;

**Tabla 1 – Histórico de salud**

Paciente	Enfermedades anteriores	Etiología para la prótesis	Cirugías previas		Condición odontológica
1	-	PAF	-		Buena
2	-	Traumatismo de mentón	-		Buena
3	Artritis juvenil	Artritis juvenil	-		Overbite
4	-	Anquilosis posortognática.	-		Buena
5	Fibromialgia osteopénica	Artrosis	Artroplastia		Buena
6	-	Reabsorción condilar idiopática	-		Buena
7	-	Anquilosis	-		Desdentado parcial
8	-	Anquilosis	-		Desdentado parcial
9	PAF	PAF	-		Buena
10	Fractura mandibular	Artrosis	FIR fractura	Meniscopexia	Buena
11	-	Accidente de moto	-		Desdentado parcial
12	-	Artrosis	Meniscopexia		Buena
13	-	Artrosis	FIR fractura	Mandibular	Buena
14	-	Anquilosis	-		Mala
15	-	Osteomielitis	-		Malas

FIR: fijación interna rígida; PAF: proyectil de arma de fuego.

algunos pacientes presentaban limitaciones funcionales importantes (clic o chasquidos, crepitación y edema, evaluados previamente), sin embargo no fueron preponderantes en la indicación del tratamiento con prótesis articular. Desvia-

ciones en la apertura oral estuvieron presentes previamente en 4 pacientes, y cefaleas en 14 pacientes de la muestra. Fueron relatadas dificultades en la masticación en 10 pacientes y dolor en la región articular uni o bilateralmente en 8 pacien-

**Tabla 2 – Condiciones preoperatorias**

Paciente	Apertura de boca	Lateralidad	Protrusiva	Clics		Crepitación		Edema	
				Derecho	Izquierdo	Derecho	Izquierdo	Derecho	Izquierdo
1	30	6	9	-	-	-	-	-	-
2	13	6	2	-	-	-	-	-	-
3	20	0	0	-	-	-	-	-	-
4	11	0	0	-	-	-	-	+	+
5	10	5	6	+	+	+	+	-	-
6	25	6-I	3	-	-	-	-	-	-
7	29	2	3	-	-	-	-	+	+
8	16	0	0	-	-	-	-	-	-
9	10	0	0	-	-	-	-	-	-
10	18	0	0	-	-	+	+	-	-
11	14	2	3	-	-	-	-	+	+
12	27	6	5	-	-	-	-	-	-
13	13	0	0	-	-	+	+	-	-
14	7	1	0	-	-	-	-	-	-
15	16	3	4	-	-	+	+	-	-

Paciente	Limitación de excursión	Asimetría facial	Desvío apertura		Cefalea		Dificultad para masticar		Dolor local	
			Derecho	Izquierdo	Derecho	Izquierdo	Derecho	Izquierdo	Derecho	izquierdo
1	-	-	-	-	-	-	-	-	-	-
2	+	-	-	-	+	+	+	+	+	+
3	+I	+	-	-	+	+	+	+	-	-
4	+	+	-	-	+	+	-	-	-	-
5	+	-	-	-	+	+	+	+	+	+
6	+I	+I	-	-	+	+	-	-	-	+
7	+	+	+	-	+	+	+	+	-	-
8	+	+	-	-	+	+	-	-	-	+
9	+	+	-	-	+	+	-	-	-	+
10	+I	-	-	-	+	+	+	+	+	+
11	+	+	-	-	+	+	+	+	-	-
12	+	+	-	+	+	+	+	+	+	-
13	+I	+	+	+	+	+	+	+	-	-
14	+	+	-	-	+	+	+	+	-	-
15	+	+	-	+	+	+	+	+	-	+

**Tabla 3 – Exámenes preoperatorios**

Paciente	Resonancia magnética	Radiografías	Tomografía computarizada
1	-	Fractura conminuta bicondilar	Fractura conminuta bicondilar
2	-	Anquilosis fibrosa	Anquilosis fibrosa
3	-	Reabsorción condilar I	Reabsorción condilar I
4	-	Bloqueo anquilótico	Anquilosis bilateral
5	Fibrosis y remodelación	Remodelación bilateral	Remodelación bilateral
6	-	Reabsorción condilar idiopática I	Reabsorción condilar idiopática I
7	-	Ausencia condilar	-
8	-	Bloqueo anquilótico	Anquilosis izquierda
9	-	Fractura conminuta PAF	Fractura conminuta PAF
10	-	Reabsorción condilar I	-
11	-	Reabsorción condilar	Neoformación condilar
12	Fibrosis articular	Reabsorción condilar D	Deformación cóndilo D
13	-	Deformación condilar	Artrosis ATM
14	-	Anquilosis bilateral	anquilosis
15	-	Deformación condilar	Deformación condilar

D: derecho; I: izquierda; PAF: proyectil de arma de fuego.

tes. Hubo limitación de la excursión condilar en 14 pacientes y en 11 se observó asimetría facial.

Los exámenes realizados para los diagnósticos preoperatorios variaron entre resonancia magnética, radiografías de ATM, panorámicas y tomografías computarizadas, o una combinación de varios. Los diagnósticos fueron diversificados y el cirujano fue el que decidió cuáles eran indicativos para el restablecimiento funcional a través de la prótesis articular (tabla 3).

Los 15 pacientes de la muestra fueron operados con la misma técnica quirúrgica, el mismo abordaje quirúrgico y el mismo tipo de prótesis. No hubo complicaciones intraoperatorias ni postoperatorias, a pesar de que pudieran existir riesgos de hemorragias, trastornos del nervio facial, asimetrías faciales, pérdida de la fijación de la prótesis, limitación funcional y dificultad de adaptación de la prótesis al lecho quirúrgico.

En 8 pacientes fueron colocadas prótesis bilaterales y en 7 prótesis unilaterales.

En los resultados funcionales postoperatorios se pudo observar que ningún paciente relató clics, crepitación o edema

incapacitantes. La apertura de boca varió entre 18 y 38 mm. Hay que destacar que el paciente que presentó una apertura postoperatoria de 18 mm, considerada muy limitada al compararla con la de un paciente normal, mejoró en 8 mm con relación a su apertura preoperatoria, lo que demuestra una mejoría funcional para este caso. Los movimientos protrusivos y de lateralidad también fueron evaluados, variando de 0 a 6 mm (tabla 4). En este aspecto hubo una mayor limitación para este tipo de tratamiento, lo que está ampliamente relatado en la literatura que muestra un cierto grado de compromiso funcional muscular por la desinserción operatoria, lo que compromete los movimientos mandibulares. La cantidad de movimiento observada es limitada, principalmente en los pacientes con anquilosis, en los que la movilidad preoperatoria era muy escasa. Se cree que la adaptación de otros grupos musculares pueda en cierta forma compensar la función de la musculatura desinsertada y permita cierto grado de movimiento.

En el período de evaluación no fueron observadas luxaciones de la prótesis, fracturas de alguno de sus componentes,

**Tabla 4 – Postoperatorio**

Paciente	Apertura de boca (mm)	Lateralidad (mm)	Protrusiva (mm)	Limitación de excursión
1	31	6	6	-
2	32	2	2	Bilateral
3	33	0	0	Bilateral
4	36	0	0	Bilateral
5	18	1	1	Bilateral
6	38	2	3	Izquierda
7	31	4	2	Derecha
8	35	6	2	Izquierda
9	30	0	0	Bilateral
10	25	0	0	Bilateral
11	28	3	1	Bilateral
12	30	5	3	Leve a D
13	36	0	0	Bilateral
14	27	2	2	Bilateral
15	31	4	4	Izquierda

D: derecho.

fracturas óseas, pérdidas de la fijación o reanquilosis. El tiempo de uso de las prótesis y de evaluación varió de uno hasta 8 años postoperatorios, siendo un tiempo escaso para observar la longevidad y durabilidad funcional de este tipo de tratamiento

## Discusión

Las cirugías para reconstrucción de la ATM se iniciaron con Risdom en 1933, interponiendo una hoja de oro en la fosa articular para intentar prevenir recidivas de la anquilosis. En los años siguientes, diferentes tipos de materiales y técnicas fueron desarrollados para reconstruir la ATM. Las primeras consideraciones en el uso de materiales aloplásticos fueron para el tratamiento de anquilosis óseas y fibrosas. Posteriormente, también se intentó usarlas para el tratamiento de la osteoartritis, degeneraciones internas del disco articular y pérdida de la dimensión vertical<sup>6</sup>.

La historia de las prótesis aloplásticas ha sido caracterizada por los fracasos debido a diseños inapropiados, a la falta de atención a los principios biomecánicos y a la ignorancia con relación a lo que ya fue descrito en la literatura ortopédica. Debido a que la ATM es una articulación gínglimoartroïdal y su función está íntimamente asociada a la oclusión, la prótesis de ATM necesita de características diferentes a las consideradas en una prótesis ortopédica<sup>4</sup>.

El primer material en ser utilizado en los Estados Unidos como prótesis fue la asociación de poliamida reforzada con politetrafluoretileno (PTFE) en la superficie articular de la fosa. No existía un componente mandibular, y fue llamada de Vitek-Kent tipo 1 (VK-1). Este tipo de prótesis se articulaba contra una cabeza condilar natural, sin embargo el material utilizado liberaba un gran número de partículas. El PTFE fue sustituido debido a la reacción de células gigantes provocada por la liberación de partículas, en función del desgaste del material. La nueva prótesis fue la Vitek-Kent tipo 2, que asociaba un componente mandibular para evitar la reabsorción de la cabeza condilar que ocurría cuando se utilizaba solamente el componente articular.

Christensen<sup>7</sup> relató los primeros casos de reconstrucción aloplástica total de ATM, proyectando un componente mandibular para completar la prótesis total. La fosa era hecha de una unión de cromo-cobalto y estaba disponible en 20 tamaños diferentes basados en la variación anatómica de cráneos humanos adultos.

La prótesis de Christensen sufrió modificación en los orificios de los tornillos y en la cabeza del cóndilo, pasando a ser revestida de polimetilmetacrilato (PMMA), lo que para Quinn<sup>4</sup> resolvió el problema de la fractura del componente mandibular en el modelo Christensen tipo 1; sin embargo, este material podría causar reacción de cuerpo extraño, como osteólisis de la interfase hueso-implante. Las fracturas de las prótesis fueron atribuidas a los hábitos parafuncionales del pacientes y a la fatiga de la fusión de los metales, lo que sugiere que estas prótesis deben tener una supervivencia de 8 a 11 años.

Surge la prótesis TMJ-implants<sup>®</sup>. De acuerdo con los buenos resultados de la literatura ortopédica, pasaron a producirse prótesis totales llamadas de metal sobre metal, es decir, ambos componentes eran constituidos de la fusión de

cromo-cobalto<sup>4,8</sup>. Sin embargo estas presentaban alta fricción al torque, lo que resultaba en formación de numerosas partículas de cromo-cobalto que parecían ser más tóxicas que el PMMA y presentaban resultados clínicos más pobres.

Con la evolución de los materiales, surge el polietileno de ultra alto peso molecular (PUAPM). Su desgaste fue considerado inferior al de los otros polímeros que han sido utilizados en las superficies articulares de las prótesis<sup>4</sup>. Las prótesis totales de la articulación pasaron a ser fabricadas con fosas totalmente en PUAPM con la eminencia articular nivelada a través de desgastes óseos con brocas diamantadas. Esto proporcionaba estabilidad del componente mandibular y aseguraba una perfecta adaptación del componente temporal.

Recientemente, con el desarrollo de las tomografías computarizadas con reconstrucción tridimensional (TC-3D) y la esterolitografía, fue posible la fabricación de las prótesis totales de ATM individualizadas<sup>9</sup>.

Van Loon et al.<sup>3</sup> relatan como desventajas en las prótesis de ATM la pérdida del movimiento de traslación, Falkenstron<sup>10</sup> y Van Loon et al.<sup>11</sup> están de acuerdo, sin embargo proponen un nuevo concepto de prótesis colocando el punto de rotación inferior en el centro del cóndilo natural, de esta forma la traslación será seguida con la apertura de la boca, inclusive en pacientes incapacitados para realizar movimientos protrusivos naturales. Este concepto a su vez mejoraría también la función mandibular y prevendría sobrecargas sobre la ATM natural del lado contralateral en prótesis unilaterales.

Mercuri<sup>12</sup> cita como ventajas del tratamiento con prótesis el retorno inmediato de la función articular después de la cirugía en un único tiempo quirúrgico, sin necesidad de área donante secundaria. Cita como contraindicaciones, los pacientes en crecimiento, como niños y adolescentes, pacientes con alto grado de expectativa en cuanto a la disminución del dolor y al restablecimiento de la actividad articular normal, enfermedades sistémicas como diabetes mellitus no controladas e infecciones activas en el lugar de colocación de la prótesis, además de alergias a alguno de los componentes.

Mercuri<sup>12</sup> relata que las prótesis totales de ATM poseen un alto coste, a pesar de la disminución de costes asociados, como menor tiempo de hospitalización y recuperación más rápida del paciente. Destaca que el principal factor discutido actualmente es la durabilidad de las prótesis y sus posibles fallos, pues entre todos los modelos de prótesis conocidos no existe ninguna que dé esta previsión.

Mercuri et al.<sup>13</sup> relatan que unas de las mayores dificultades es saber el mejor momento para utilizar una prótesis total de ATM, pues la reconstrucción final con prótesis articular debe ser considerada como la última opción quirúrgica y no debe ser indicada en problemas menores.

Según el fabricante W.Lorenz<sup>®</sup>Surgical<sup>14</sup> la prótesis o el sistema de sustitución temporomandibular total es implantado en la mandíbula para reconstruir funcionalmente una articulación enferma o dañada. Presenta 2 componentes, uno condilar compuesto de la fusión de cromo-cobalto-molibdeno (Cr-Co-Mo), con revestimiento de una fusión de titanio (Ti-6Al-4V), y un componente de la fosa compuesto de PUAPM conforme al PUAPM citado por Westermarck (fig. 1). Ambos componentes están disponibles en varios tamaños y en diseños específicos para el lado derecho e izquierdo, siendo fijados al

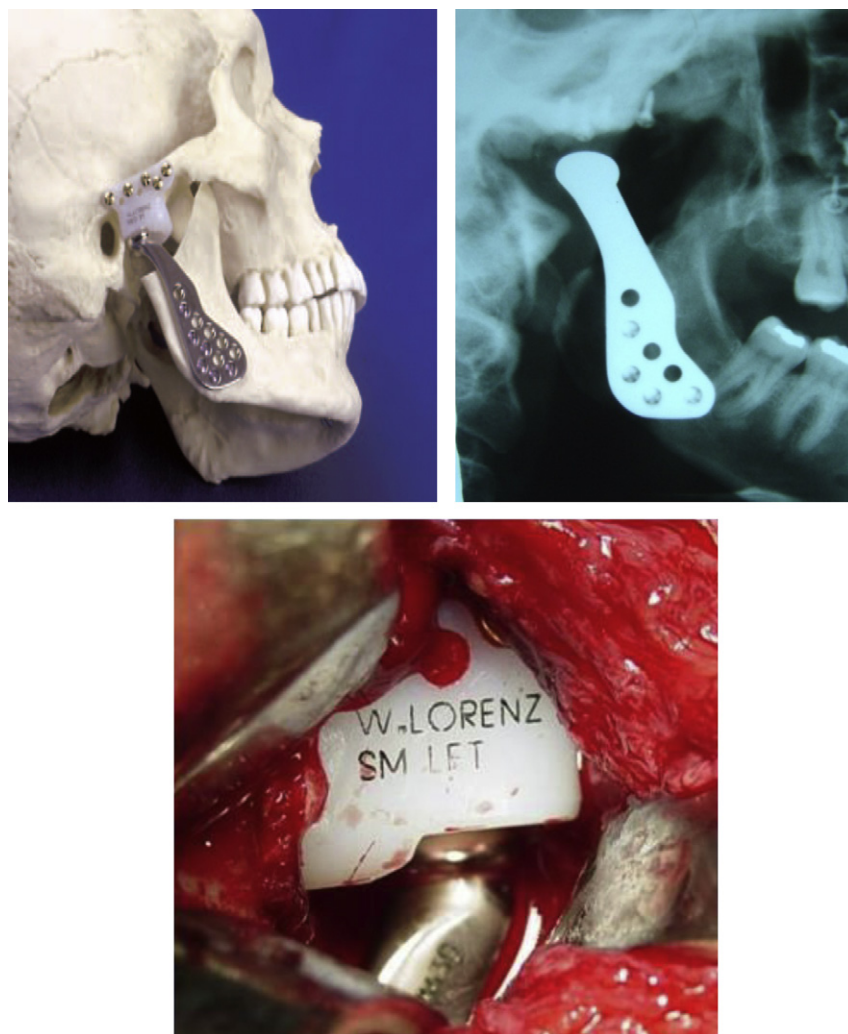


Figura 1 – Prótesis de estoque W. Lorenz®.

hueso con tornillos de titanio. Esta prótesis se basa en las tendencias de la literatura descritas por Westermarck et al.<sup>9</sup> y las nuevas tecnologías de utilización de biomateriales descritas por Wolford et al.<sup>5</sup>: que posean estabilidad biomecánica, inertes, biocompatibles, extremadamente estables después de su fijación al lecho receptor, y que no sufran degradación a largo plazo y función, como ocurría con las prótesis tipo metal-metal, silactic o teflón-proplast, descritas por Mercuri et al.<sup>13</sup> y Adame<sup>15</sup>.

La fosa de PUAPM posee un mínimo de 4 mm de espesor en la región central. Esta fue construida con una cavidad con sus paredes de mayor tamaño para proteger el cóndilo de la invasión de hueso heterópico y para evitar su desplazamiento o luxación. El cuello del cóndilo se presenta como cuello de cisne, evitando el problema de obstrucción en la interface implante-hueso inherente a los diseños en ángulo recto de otras prótesis condilares<sup>4</sup>. Este diseño se basa en las innovaciones de los diseños de Falkestrom<sup>10</sup> y Van Loon et al.<sup>11</sup> para aumentar el efecto de traslación<sup>6,15</sup>. El sistema de sustitución total de ATM está indicado para la reconstrucción de la articulación, en los casos de condiciones artríticas como osteoartritis, artritis traumática, artritis reumatoide,

anquilosis con formación de hueso heterópico excesivo; procedimientos de revisión donde otros tratamientos no tuvieron éxito (por ejemplo, reconstrucción aloplástica e injertos autógenos); necrosis avascular; articulaciones sometidas a varias cirugías; fracturas; deformidades funcionales importantes; neoplasias benignas; reconstrucciones postexéresis de masas tumorales malignas; articulaciones degeneradas o reabsorbidas con discrepancias anatómicas graves y anomalías de desarrollo. Son contraindicaciones las infecciones activas o crónicas; estados donde no exista hueso suficientes en cantidad o calidad para dar soporte a los componentes; enfermedades sistémicas que aumenten la susceptibilidad a infecciones; pacientes con perforaciones extensas en la fosa mandibular o deficiencias óseas en la eminencia articular o en el arco zigomático que puedan comprometer seriamente el soporte de la fosa artificial; reconstrucción parcial de ATM, y reacciones alérgicas a cualquier material usado en la prótesis.

Como efectos adversos que pueden ocurrir después de la colocación de la prótesis son citados la retirada de componentes debido a alteraciones provocadas por exceso de carga o desgaste, alteraciones degenerativas en las superficies articulares como consecuencia de enfermedades o implantes

anteriores, y corrosión o producción de partículas de los materiales implantados; dislocación de la prótesis con o sin remoción de la misma; infección sistémica o superficial; reacción alérgica o de cuerpo extraño a los componentes de la prótesis; desgaste de la fosa mandibular; edema o dolor facial; disfunción del nervio facial; escisión de tejido; formación ósea heterópica; formación de neuroma; problemas articulares y luxación de la prótesis.

El fabricante W.Lorenz® Surgical<sup>14</sup> todavía afirma que la apertura interincisal máxima varía de 24,9mm en el primer mes postoperatorio hasta llegar a 33mm en el segundo año postoperatorio, promediando los pacientes evaluados. El sistema no fue probado en embarazadas o niños. Son preconizados cuidados postoperatorios y medidas locales (higiene en el lecho quirúrgico y fisioterapia), dieta adecuada y medicamentos además de revisiones regulares para el seguimiento.

El tratamiento con prótesis total de ATM sigue siendo motivo de discusión. En los pacientes de esta muestra se evidenció gran variedad de etiologías y podrían haber sido empleados diferentes tratamientos en la reconstrucción, como injertos autógenos y aloplásticos, en concordancia con los trabajos de Wolford et al.<sup>5</sup> y Quinn<sup>4</sup>.

Todos los pacientes interrogados eran brasileños, con edad que variaba entre los 22 y los 44 años, encontrándose dentro del límite de edad propuesto por Mercuri<sup>12,13</sup> que contraindica prótesis articulares en niños y pacientes en crecimiento; 7 hombres y 8 mujeres, un paciente de raza negra y 14 pacientes de raza blanca. La gran diferenciación de la muestra ocurrió debido a distintas etiologías e indicaciones para la prótesis de ATM, en concordancia con los estudios de Quinn<sup>4</sup>, Saeed et al.<sup>8</sup> y Wolford et al.<sup>5</sup>. El antecedente de enfermedades anteriores, como secuelas de traumatismos, destrucciones severas por traumatismos, artritis reumatoide o juvenil, artrosis y remodelaciones articulares, además claro de las anquilosis fibrosas u óseas, están dentro de las principales indicaciones para las prótesis de ATM.

Fueron realizadas cirugías previas en los primeros 3 pacientes. En los demás se llevó a cabo la reconstrucción inmediata con prótesis de ATM. Debemos tener presente que la prótesis de ATM representa el último tratamiento al cual debemos recurrir en la reconstrucción articular, debiendo ser propuesta solo para los casos donde no se evidencia la posibilidad de otras técnicas o donde estas no sean posibles (Mercuri<sup>12,13</sup>).

Las condiciones odontológicas fueron importantes para el estudio, ya que se sabe que la estabilidad oclusal es preponderante para la colocación y longevidad de las prótesis. Quinn<sup>4</sup> refiere que las alteraciones severas, como ocurre en las inclinaciones del eje (inclinación maxilomandibular), clase II severas, inversiones de la curva de Spee, *overbites* u *overjets* acentuados, además de ausencias dentarias múltiples, podrían comprometer la estabilidad del bloqueo en el postoperatorio y el equilibrio funcional, ocasionando sobrecargas oclusales sobre la adaptación de las prótesis, lo que a largo plazo podría comprometer el resultado final.

El rango de los movimientos mandibulares fue extremadamente variable y dependiente de la etiología y condición clínica presentada. Pacientes con anquilosis presentaron el mayor rango funcional, principalmente debido a la

restricción de los movimientos que estos pacientes presentaban. También en estos pacientes, tanto para prótesis colocadas unilateral como bilateralmente, fueron alcanzados mejores resultados funcionales relativos. Para los casos de pacientes con reabsorción condilar idiopática, secuelas de traumatismos o artrosis de ATM, los resultados estuvieron más relacionados con la estabilidad de movimientos y disminución de la sintomatología como cefaleas, fatiga muscular y dolor local. Sin embargo, hubo en algunos casos una pérdida de calidad de los movimientos, en especial de traslación de la cabeza condilar, esperada para los pacientes en los que se implanta este tipo de prótesis. La desinserción de la musculatura pterigoidea lateral y el propio daño anatómico local son los responsables, incluso con las innovaciones de las prótesis modernas descritas por Falkeström<sup>10</sup> y Van Loon et al.<sup>11</sup>, donde el centro de rotación está dislocado más posteroinferiormente, disminuyendo mucho la restricción. Además de esto, la adaptación e inclinación del componente condilar a la fosa protética hacen que ocurra una mayor amplitud en el movimiento de traslación, disminuyendo la limitación de movimiento que ocurría anteriormente. Hay que destacar que la apertura máxima y también la mejor eficacia de este tipo de prótesis pueden ser obtenidas con la realización de coronoidectomía, posibilitando la apertura oral sin interferencias, conforme a lo descrito por Quinn<sup>4</sup>. Inclusive con las modificaciones propuestas en las prótesis más modernas, todavía existe una pérdida funcional significativa y una restricción de movimientos funcionales, en especial en protrusiva y lateralidad, que no puede ser medida en valores superiores a 6 y 6 mm respectivamente. Se observa que en los casos más antiguos, donde las prótesis todavía no presentaban modificaciones del eje de rotación propuestas por Van Loon et al.<sup>11</sup> y Falkeström<sup>10</sup>, las condiciones de lateralidad y protrusiva eran más restringidas.

Condiciones sintomáticas como cefaleas, fatiga muscular, dolor local, edema y asimetría presentaron mejorías después de la colocación de las prótesis. Sin embargo, para todos los casos hubo un cierto grado de limitación en comparación con una ATM normal, lo que también fue descrito por Quinn<sup>4</sup>. Se observa todavía que el movimiento cóndilo-fosa protética ocurre en toda la extensión y superficie de las mismas, por lo tanto existe cierta rotación y traslación que en los casos de los pacientes con anquilosis se mejoró mucho después de la cirugía, ya que estos no presentaban ningún o poco movimiento. El movimiento de la prótesis ocurre por el propio movimiento mandibular, donde están insertados los otros grupos musculares, suprahioides, elevadores mandibulares contralaterales, maseteros y pterigoideos mediales (que mantienen cierto grado funcional). La capacidad de adaptación funcional de la mandíbula es un factor descrito por Quinn<sup>4</sup> y es decisivo en el sistema prótesis-mandíbula.

Para todos los casos analizados no hubo complicaciones con la prótesis, descritas por Quinn<sup>4</sup> y Wolford et al.<sup>5</sup> como por ejemplo luxaciones del componente metálico de la fosa de polietileno, pérdidas de la fijación de la prótesis, fractura del sistema y hasta neoformación ósea local.

La técnica quirúrgica empleada, junto con los cuidados postoperatorios con fisioterapia y mecanoterapia funcional,



la fijación adecuada y la angulación favorable hacen que se produzca un éxito clínico. Las prótesis del tipo W.Lorenz<sup>®14</sup> poseen una fosa que posibilita gran adaptación al hueso temporal y si son colocadas paralelamente al arco zigomático dificultan luxaciones y restricciones severas de movimiento. Westermarck et al.<sup>9</sup> concluyen que el espesor del componente es un factor que dificulta formaciones óseas exageradas y reanquilosis locales (el periodo de control varió de 1 a 7 años, lo que no permite tener una secuencia clínica a largo plazo). Los resultados son extremadamente prometedores, sin embargo debido a las características clínicas diversas de los pacientes examinados, principalmente para los casos de prótesis unilateral, es necesario un control mayor y nuevos estudios. El comportamiento de la ATM contralateral a la prótesis y el equilibrio funcional obtenido en un pequeño espacio de tiempo son excelentes y deben ser estudiados continuamente, a fin de descartar reabsorciones condilares, alteraciones periodontales, secuelas y restricciones anatomofuncionales progresivas descritas por Quinn<sup>4</sup> y Adame<sup>15</sup>.

## Conclusiones

De acuerdo con los resultados obtenidos, podemos concluir que:

1. Las prótesis de ATM tienen como objetivo la reconstrucción articular, y cumplieron de maneras satisfactorias este papel. Debido a la evolución que sufrieron a lo largo del tiempo, cumplen con los principios biomecánicos y de biocompatibilidad, con resultados seguros, siendo una alternativa para la reconstrucción articular.
2. Existe una limitación funcional, principalmente en los movimientos de lateralidad y protrusión, en comparación con una ATM normal; en todos los pacientes sometidos a este tipo de tratamiento la apertura oral se limitó a un máximo de 36 mm interincisivos. De igual forma, el restablecimiento funcional es evidente, principalmente para los casos de anquilosis.
3. Estudios a largo plazo deben ser realizados, debido a la poca longevidad clínica de los pacientes de esta muestra.

## Conflicto de intereses

Los autores declaran no tener ningún conflicto de intereses.

## Responsabilidades éticas

**Protección de personas y animales.** Los autores declaran que para esta investigación no se han realizado experimentos en seres humanos ni en animales.

**Confidencialidad de los datos.** Los autores declaran que han seguido los protocolos de su centro de trabajo sobre la

publicación de datos de pacientes y que todos los pacientes incluidos en el estudio han recibido información suficiente y han dado su consentimiento informado por escrito para participar en dicho estudio.

**Derecho a la privacidad y consentimiento informado.** Los autores declaran que en este artículo no aparecen datos de pacientes.

## BIBLIOGRAFÍA

1. Politis C, Fossion E, Bossuyt M. The use of costochondral grafts in arthroplasty of the temporomandibular joint. *J Craniomaxillofac Surg.* 1987;15:345-54.
2. Ko EWC, Huang CS, Chen YR. Temporomandibular joint reconstruction in children using costochondral grafts. *J Oral Maxillofac Surg.* 1999;57:789-98, discussion 799-800.
3. van Loon JP, de Bont LGM, Boering G. Evaluation of temporomandibular joint prostheses: review of the literature from 1946 to 1994 and implications for future prosthesis designs. *J Oral Maxillofac Surg.* 1995;53:984-96.
4. Quinn P. Alloplastic reconstruction of the temporomandibular joint. En: Fonseca RJ, editor. *Oral and maxillofacial surgery: temporomandibular disorders.* Philadelphia: WB Saunders Company; 2000. p. 316-32.
5. Wolford LM, Pitta MC, Reichel-Fischel O, Franco PF. TMJ Concepts/Techmedica custom made TMJ total prosthesis: 5-year follow-up study. *Int J Oral Maxillofac Surg.* 2003;32:268-74.
6. Morgan DH. Development of alloplastic materials for temporomandibular joint prosthesis: a historical perspective with clinical illustration. *Cranio.* 1992;10:192-204.
7. Christensen RW. The temporomandibular joint prosthesis eleven years later. *Oral Implantol.* 1971;2:125-33.
8. Saeed NR, Hensher R, McLeod NMH, Kent JN. Reconstruction of the temporomandibular joint autogenous compared with alloplastic. *Br J Oral Maxillofac Surg.* 2002;296-9.
9. Westermarck A, Koppel D, Leiggner C. Condylar replacement alone is not sufficient for prosthetic reconstruction of the temporomandibular joint. *Int J Oral Maxillofac Surg.* 2006;35:488-92.
10. Falkeström CH. Biomechanical design of total temporomandibular joint replacement [thesis]. Groningen, Netherlands: University of Groningen; 1993.
11. van Loon JP, de Bont LGM, Stegenga B, Spijkervet FKL, Verkerke GJ. Groningen temporomandibular joint prosthesis development and first clinical application. *Int J Oral Maxillofac Surg.* 2002;31:44-52.
12. Mercuri LG. Use of alloplastic prostheses for temporomandibular reconstruction. *J Oral Maxillofac Surg.* 2000;58:70-5.
13. Mercuri LG, Wolford LM, Sanders B, White RD, Giobbie-Hurder A. Long-term follow-up of the CAD/CAM patient fitted total temporomandibular joint reconstruction system. *J Oral Maxillofac Surg.* 2002;60:1440-8.
14. Lorenz W. Surgical total TMJ replacement system interactive. Cd-Rom. Dordrecht: W. Lorenz Surgical; 2005.
15. Adame CG. Reconstrucción de la articulación temporomandibular(ATM): prótesis aloplástica. *Rev Esp Cir Oral Maxillofacial.* 2005;27:7-14.