

## Condrosarcoma mesenquimal del maxilar superior: un tumor raro de la cavidad oral

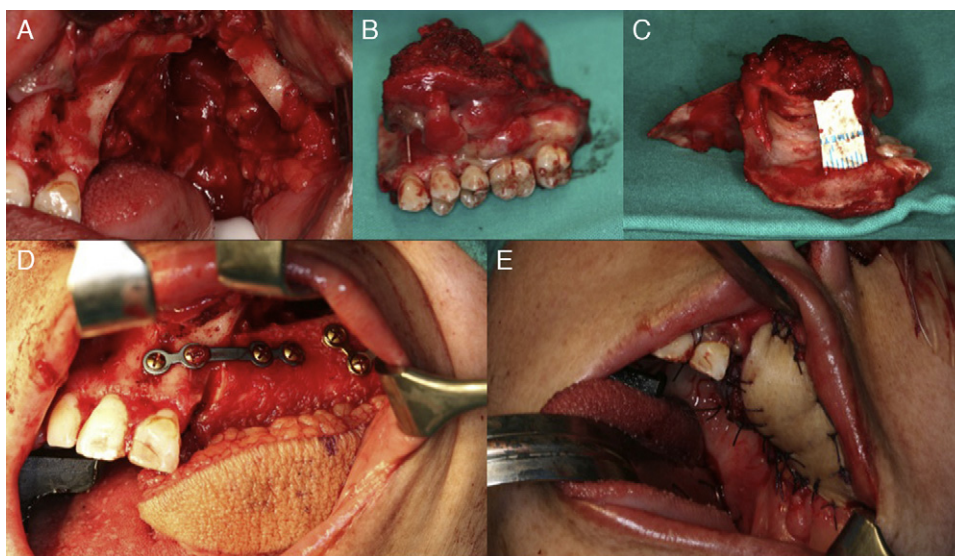
### Mesenchymal chondrosarcoma of upper maxilla: A rare tumor of the oral cavity

David González-Ballester\*, Raúl González-García e Cristina Hernández Vila y Florencio Monje Gil

Servicio de Cirugía Oral y Maxilofacial, Hospital Universitario Infanta Cristina, Badajoz, España

Con el diagnóstico histológico de condrosarcoma mesenquimal y previo a la intervención, se realizó una tomografía por emisión de positrones con TC (PET-TC), descartando con ello extensión regional y a distancia de la lesión. Con el informe de afectación exclusivamente del maxilar superior, sin presencia de metástasis ni afectación linfática, se realizó una maxilectomía subtotal izquierda con preservación de suelo orbitario mediante abordaje intraoral y reconstrucción con colgajo libre microvascularizado de peroné (fig. 1). La paciente presentó una adecuada evolución postoperatoria, dándose de alta a los

7 días de la intervención. El estudio anatomopatológico definitivo confirmó el diagnóstico de condrosarcoma mesenquimal (CSM), observándose una neoplasia de límites imprecisos de aproximadamente 4,5 cm de diámetro mayor con bordes quirúrgicos libres e índice mitótico de 13 mitosis por cada 10 campos de gran aumento (fig. 2). No se observaron imágenes de invasión vascular ni perineural. Tras la valoración del caso por el Comité de Tumores de Cabeza y Cuello se decidió completar el tratamiento con radioterapia adyuvante postoperatoria.



**Figura 1** – Imágenes quirúrgicas.- A) Defecto maxilar generado tras una resección amplia de la lesión B) Pieza quirúrgica (maxilectomía subtotal izquierda). C) Imagen quirúrgica demostrando zona de afectación de cortical externa por la lesión. D) y E) Reconstrucción con colgajo microvascularizado de peroné (adaptación ósea y de paleta cutánea).

Véase contenido relacionado en DOI:

<http://dx.doi.org/10.1016/j.maxilo.2012.08.003>.

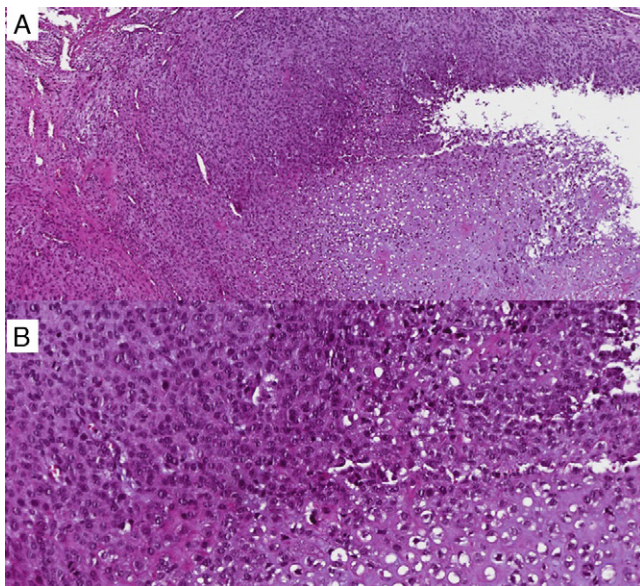
\* Autor para correspondencia.

Correo electrónico: [dgonzalezballester@gmail.com](mailto:dgonzalezballester@gmail.com) (D. González-Ballester).

## Discusión

El condrosarcoma (CS) es un tumor maligno caracterizado por la formación de cartílago y una elevada tendencia a la recurrencia<sup>1</sup>. El CSM, descrito inicialmente por Lightenstein y Bernstein en 1959<sup>2</sup>, es una variante atípica que acontece solo en un 2 a 10% de todos los CS, mostrando una alta predilección por la región de la cabeza y el cuello<sup>3,4</sup>. Su frecuencia es de 0,2 a 0,7 casos por 100.000 habitantes<sup>5</sup>. Su etiología no está clara, pudiendo derivarse de tejido cartilaginoso maduro, de células de reserva de tejido cartilaginoso o de primitivas células mesenquimales con diferenciación condromatosa<sup>3</sup>. Su localización más frecuente a nivel esquelético es el maxilar superior (región alveolar anterior), seguido de la mandíbula, mientras que a nivel extraesquelético lo son las meninges y las órbitas<sup>1</sup>. Aparece generalmente entre la segunda y tercera décadas de la vida<sup>5,6</sup>, siendo su distribución por sexos controvertida<sup>3,7</sup>. Clínicamente suele mostrarse como una masa indolora o inflamación local (68%), seguida de obstrucción nasal (32%), epistaxis (32%) o movilidad dental (24%), entre otros<sup>6-8</sup>.

Los hallazgos radiológicos del CSM no son característicos, con una apariencia en general inespecífica<sup>1,5,6</sup>. Normalmente, las lesiones muestran características de malignidad consistentes en un proceso radiolúcido, localmente destructivo, con bordes pobremente definidos y extensión a tejidos blandos<sup>3,5</sup>. El estudio mediante resonancia magnética nuclear muestra una lesión ligeramente hipointensa en la secuencia T1 y con una mayor intensidad de señal en la secuencia T2<sup>1,8</sup>. El contraste con gadolinio presenta



**Figura 2 – Estudio histológico definitivo (tinción de hematoxilina-eosina [H&E]). A) (H&Ex5) Nótese los distintos componentes condroides con presencia de zona de hiper celularidad de células fusiformes del componente mesenquimal. B) (H&Ex10) Magnificación mostrando estroma hiper celular primitivo de células fusiformes y áreas de diferenciación focal condroide.**

gran variabilidad<sup>8,9</sup> y la PET puede resultar equívoca en ocasiones, sin presentar captación anómala en determinados casos<sup>5</sup>.

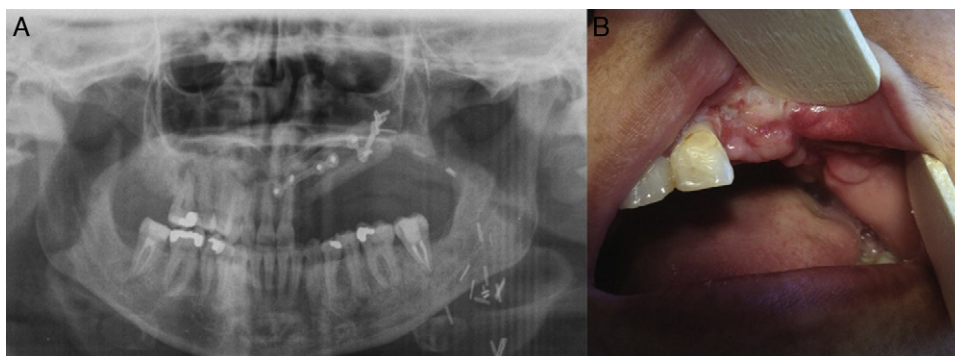
Histológicamente, podemos observar un patrón bifásico característico, compuesto de células mesenquimales indiferenciadas, de aspecto redondeado o fusiforme, intercaladas con islas de cartílago hialino altamente diferenciadas<sup>5,7</sup>. Al microscopio, el CSM muestra una amplia variabilidad, encontrándose desde tumores con predominancia de células mesenquimales hasta tumores constituidos esencialmente por islas de cartílago hialino<sup>5</sup>. Por tanto, en casos de CSM con mínimas áreas de diferenciación cartilaginosa y predominancia mesenquimal, el diagnóstico diferencial debería realizarse principalmente con aquellos tumores con células redondeadas de pequeño tamaño: hemangiopericitoma, tumor de Ewing<sup>5</sup>, tumor neuroectodérmico periférico primitivo, neuroblastoma, neuroblastoma olfatorio, tumor de células de Merckel, leucemia/linfoma, rhabdomyosarcoma, melanoma maligno y osteosarcoma de células pequeñas<sup>3,6</sup>. En cambio, en casos de CSM con significativas cantidades de cartílago y un escaso componente mesenquimal debemos distinguirlo de otras lesiones cartilaginosas o que contengan cartílago: condrosarcoma, osteosarcoma condroblástico, condroma, osteocondroma, condroblastoma, cordoma condroide, fibroma condromixoide y condromatosis sinovial<sup>6</sup>.

Es en estos casos complicados, en los que algunos de los componentes son escasos o insuficientes, donde la inmunohistoquímica tiene un papel crucial. Así, la vimentina y el CD99 positivos permiten confirmar el componente mesenquimal en el 100 y 67% de los casos, respectivamente, siendo la proteína S100 positiva en el componente cartilaginoso en el 82%<sup>5</sup>. Otros marcadores inmunohistoquímicos útiles referidos en la literatura lo constituyen el Leu7, Sox9, colágeno tipo II y FLI-1 en casos de condrosarcoma mesenquimal con falta de islas cartilaginosas<sup>5</sup>, o incluso marcadores citogenéticos como las translocaciones der(13;21)(q10;q10)<sup>9</sup>.

Debido a su peculiar singularidad y rareza, no existe consenso en cuanto al manejo de la enfermedad. El tratamiento de elección, independientemente de la localización, es la resección quirúrgica en bloque con márgenes amplios<sup>1,3,6,9</sup>, pudiendo provocar en el territorio maxilofacial anomalías cosméticas y/o funcionales significativas que requieran reconstrucciones complejas<sup>9</sup> como en el presente caso (fig. 3).

La baja incidencia global de metástasis regionales sugiere que la disección cervical no está indicada si no existe afectación linfática<sup>3</sup>. El rol de la radioterapia y la quimioterapia no está claro<sup>6,7,10</sup>, presentando, según algunos autores, un valor curativo muy limitado<sup>9</sup>.

Globalmente, el pronóstico de estos pacientes es sombrío debido a su tendencia a recurrir localmente o a metastatizar<sup>9,10</sup> generalmente por vía hematogena a nivel pulmonar (50%)<sup>6</sup> u óseo<sup>9</sup>. Diversos estudios sugieren que el pronóstico para el CSM de los huesos maxilares es mejor que el de otras localizaciones<sup>10</sup>, informándose en la literatura de un ratio de supervivencia de hasta el 82 y 56% a los 5 y 10 años respectivamente, según la mejor serie de casos publicada<sup>10</sup>. Esto es debido, según se cree, a su rápida detección y diagnóstico en la región de la cabeza y el cuello debido a su fácil acceso y exploración a ese nivel<sup>9</sup>.



**Figura 3 – Imagen clínica: 1 mes postintervención. A) Ortopantomografía postoperatoria mostrando la disposición del colgajo osteomiocutáneo de peroné a nivel del maxilar superior. B) Obsérvese la mucosalización de la paleta cutánea y el aspecto del reborde alveolar pendiente de rehabilitación protésica.**

Finalmente, la mayoría de los pacientes mueren tras períodos variables de enfermedad (5-15 años) como consecuencia de recurrencias tardías a nivel local y metástasis tardías a distancia<sup>9</sup>, incluso 20 años después del diagnóstico inicial. Por tanto, el seguimiento a largo plazo es indispensable<sup>6,10</sup> e incluso recomendándose por algunos autores un seguimiento de por vida.<sup>4</sup>

#### BIBLIOGRAFÍA

1. Halefoglu AM. Magnetic resonance imaging of neck chondrosarcoma: a case report. *CMIG Extra: Cases*. 2005;29:23-6.
2. Lightenstein L, Bernstein D. Unusual benign and malignant chondroid tumors of bone. A survey of some mesenchymal cartilage tumors and malignant chondroblastic tumors, including a few multicentric ones, as well as many atypical benign chondroblastoma and chondromyxoid fibromas. *Cancer*. 1959;12:1142-57.
3. Jaetli V, Gupta S. Mesenchymal chondrosarcoma of maxilla: a rare case report. *Med Oral Patol Oral Cir Bucal*. 2011;16:493-6.
4. Mohammadinezhad C. Chondrosarcoma of the jaw. *J Craniofac Surg*. 2009;20:2097-100.
5. Shakked RJ, Geller DS, Gorlick R, Dorfman HD. Mesenchymal chondrosarcoma: clinicopathologic study of 20 cases. *Arch Pathol Lab Med*. 2012;136:61-75.
6. Tien N, Chaisuparat R, Fernandes R, Sarlani E, Papadimitriou JC, Ord RA, et al. Mesenchymal chondrosarcoma of the maxilla: case report and literature review. *J Oral Maxillofac Surg*. 2007;65:1260-6.
7. Aziz SR, Miremadi AR, McCabe JC. Mesenchymal chondrosarcoma of the maxilla with diffuse metastasis: case report and literature review. *J Oral Maxillofac Surg*. 2002;60:931-5.
8. Ly JQ. Mesenchymal chondrosarcoma of the maxilla. *AJR Am J Roentgenol*. 2002;179:1077-8.
9. Pellitteri PK, Ferlito A, Fagan JJ, Suárez C, Devaney KO, Rinaldo A. Mesenchymal chondrosarcoma of the head and neck. *Oral Oncol*. 2007;43:970-5.
10. Vencio EF, Reeve CM, Unni KK, Nascimento AG. Mesenchymal chondrosarcoma of the jaw bone: clinicopathologic study of 19 cases. *Cancer*. 1998;82:2350-5.

<http://dx.doi.org/10.1016/j.maxilo.2012.09.003>