

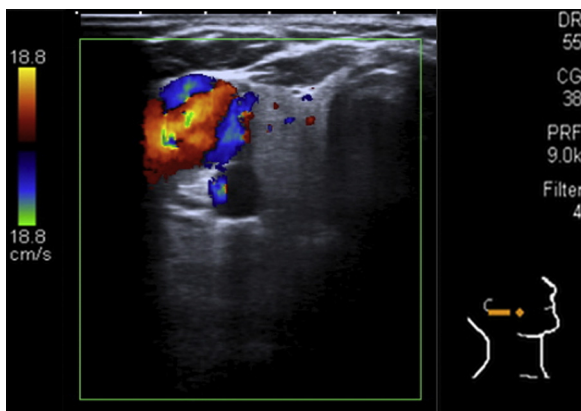Figura 2 – Ecografía de la lesión vascular (obsérvese el alto flujo de la lesión).

hiperpigmentadas de tipo «café con leche» todas con diámetro > 1,5 cm (fig. 1A y B). Un hijo que le acompaña tenía lesiones similares.

La sintomatología que refirió el paciente es la de tinnitus exclusivamente. En la exploración física de la lesión preauricular destacaba un soplo continuo con refuerzo sistólico a la auscultación, así como pulsatilidad apreciable a la palpación y a la inspección (fig. 1C).

Una ecografía de la masa preauricular puso de manifiesto una lesión tumoral de origen vascular de alto flujo de 3x2 cm en la región preauricular derecha adyacente a la ATM y parte superior del lóbulo superficial de la glándula parótida derecha (fig. 2).

Se realizó un estudio diagnóstico mediante una angiografía cerebral.

Conflicto de intereses

Los autores declaran no tener ningún conflicto de intereses.

<http://dx.doi.org/10.1016/j.maxilo.2012.09.005>

¿Cuál sería su diagnóstico y su manejo terapéutico?

How would you diagnose and manage this case?

David González-Ballester*, Luis Ruiz-Laza, Raúl González-García
Manuel Moreno Sánchez Florencio Monje-Gil

Servicio de Cirugía Oral y Maxilofacial, Hospital Universitario Infanta Cristina, Badajoz, España

Varón de 59 años de edad sin antecedentes personales de interés derivado a nuestras consultas por dolor e inflamación en la hemimandíbula izquierda de semanas de evolución. En la anamnesis inicial el paciente refiere exodoncia de molares en la región del tercer cuadrante 2 meses previos al inicio de los síntomas. La exploración física reveló una mucosa de aspecto normal, sin ulceración ni supuración, ligeramente dolorosa a la palpación y acompañada de abombamiento vestibular (fig. 1). No se evidenció parestesia o anestesia del territorio del nervio dentario inferior. La ortopantomografía (OPG) reflejaba una lesión radiolúcida en la región mandibular izquierda, de forma irregular, sin límites claros, desde el cuerpo mandibular izquierdo hasta la región condilar con crecimiento paulatino. La tomografía computarizada (TC) informaba de una importante lesión osteolítica de carácter expansivo que afectaba a prácticamente la totalidad de la hemimandíbula izquierda con rotura de la cortical y un aumento de la densidad del tejido celular subcutáneo (fig. 2). Con tales hallazgos se decide la obtención de varias muestras histológicas mediante la toma

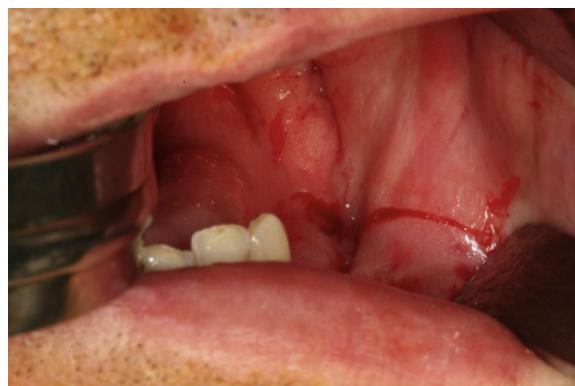

Figura 1 – Fotografía clínica preoperatoria. Imagen de la encía mandibular de aspecto normal sin ulceración ni supuración a nivel del tercer cuadrante. En la palpación se apreciaba un ligero abombamiento de la cortical mandibular.

* Autor para correspondencia.

Correo electrónico: dgonzalezballester@gmail.com (D. González-Ballester).

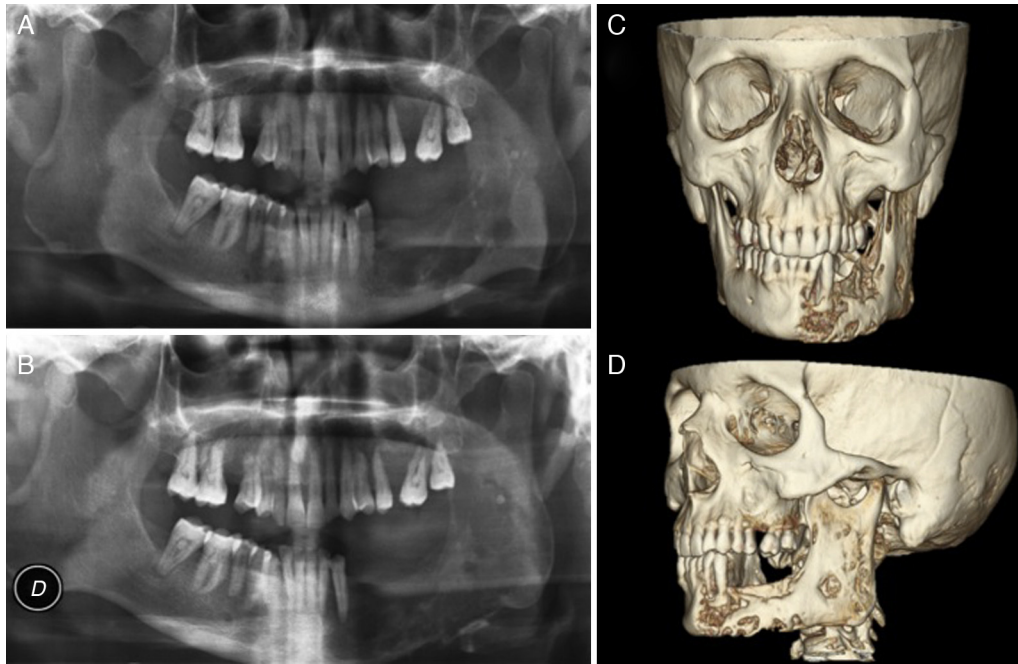


Figura 2 – Pruebas de imagen. A) OPG inicial tras la derivación a consultas de Cirugía Oral y Maxilofacial. B) OPG 2 meses después, previa a la intervención quirúrgica. Nótese la lesión radiolúcida de características agresivas y rápidamente progresiva. C y D) Reconstrucción en 3D de la TAC. Obsérvese el aspecto apolillado a nivel óseo con afectación completa de la región hemimandibular izquierda sospechoso de malignidad.

de biopsias, siendo el diagnóstico anatomopatológico repetido en las varias muestras analizadas de tejido inflamatorio inespecífico (fragmentos de epitelio escamoso hiperplásico con marcados cambios reactivos-seudoepiteliomatosos en relación con el entorno regenerativo e inflamatorio) sin apreciarse atipias ni celularidad maligna.

Conflicto de intereses

Ninguno.

Agradecimientos

Al Dr. Antonio Félix Conde Martín, anatomopatólogo del Servicio de Anatomía Patológica del Hospital Universitario Infanta Cristina de Badajoz por su inestimable ayuda y colaboración.

<http://dx.doi.org/10.1016/j.maxilo.2012.11.002>