



Original

Fracturas radicales en pacientes adultos: propuesta de tratamiento actual

Francisco Javier Verdugo-Avello^{a,*}, Edgardo González^b,
Christian Pedemonte^b e Ilich Vargas^b

^a Universidad de Chile, Santiago de Chile, Chile

^b Unidad de Cirugía Maxilofacial, Hospital Clínico Mutual de Seguridad, Santiago de Chile, Chile

INFORMACIÓN DEL ARTÍCULO

Historia del artículo:

Recibido el 2 de mayo de 2012

Aceptado el 27 de noviembre de 2012

On-line el 7 de marzo de 2013

Palabras clave:

Trauma dentoalveolar
Fracturas radicales
Implantes dentales

R E S U M E N

Objetivo: El objetivo de este estudio fue ver la prevalencia y la evolución del tratamiento en las fracturas radicales en pacientes adultos laboralmente activos que sufrieron un trauma dentoalveolar y presentar un protocolo de tratamiento distinto basándose en el pronóstico a largo plazo según nuestros porcentajes de éxito.

Materiales y métodos: Se realizó una revisión retrospectiva de los casos de trauma dentoalveolar y específicamente de fracturas radicales que acudieron a la Unidad de Cirugía Maxilofacial del Hospital Clínico Mutual de Seguridad (Santiago Chile) durante un año en el periodo de mayo de 2009 hasta mayo de 2010.

Resultados: Se registró un total de 894 casos, de los cuales 56 (6,3%) casos tuvieron el diagnóstico de fractura radicular. Hasta el momento de la revisión todos los implantes presentaron una tasa de éxito del 100% a diferencia del tratamiento endodóntico en conjunto con la ferulización semirrígida que mostró un 20% de éxito. El 80% restante resultó en una pérdida dentaria y posterior rehabilitación con implante dental.

Conclusiones: Nosotros pensamos que la reposición dentaria después de una fractura radicular mediante implantes dentales es una excelente opción y que debe ser recomendada.

© 2012 SECOM. Publicado por Elsevier España, S.L. Todos los derechos reservados.

Root fractures in adults patients: Current treatment proposal

A B S T R A C T

Objective: The aim of this study is to observe the prevalence, etiology, diagnosis, treatment and outcome of root fractures in adult patients who suffered a dentoalveolar trauma. We present a different treatment protocol for root fractures in adult patients, according to our success rates, as well as the prognosis and long-term outcomes.

Materials and methods: In a retrospective study was conducted by reviewing the records of all patients with dentoalveolar trauma and root fractures between May 2009 and May 2010 in the Department of Oral and Maxillofacial surgery, Hospital Mutual de Seguridad C.Ch.C., Santiago de Chile.

Keywords:

Dento-alveolar trauma
Root fracture
Dental implants

* Autor para correspondencia.

Correo electrónico: verdugo_fco@hotmail.com (F.J. Verdugo-Avello).

1130-0558/\$ – see front matter © 2012 SECOM. Publicado por Elsevier España, S.L. Todos los derechos reservados.

<http://dx.doi.org/10.1016/j.maxilo.2012.11.008>

Results: A total of 894 dentoalveolar trauma cases were recorded, of which 56 (6.3%) were root fractures. In terms of outcome, implants had a 100% success rate to the date, instead root canal treatment and flexible splint showed only a 20% of success, because 80% progressed to tooth loss and dental implant.

Conclusions: We believe that dental replacement of tooth loss after root fracture by dental implant is an excellent option and should be recommended.

© 2012 SECOM. Published by Elsevier España, S.L. All rights reserved.

Introducción

El trauma dentoalveolar (TDA) es una enfermedad prevalente que afecta al 5% de los pacientes que sufren traumatismos^{1,2}. Afecta a la región facial, lo cual conlleva un compromiso estético, social y funcional. Además, se asocia a dolor severo, por lo que requiere un pronto tratamiento y una resolución. El objetivo en el tratamiento del TDA es aliviar el dolor, disminuir el daño secundario, devolver la estética y la función al territorio maxilofacial y reinsertar de forma temprana a nuestros pacientes a su entorno social y laboral.

Shau Lin et al. informaron que el 5,3% de todos los pacientes que son admitidos y hospitalizados derivan de daños en el área maxilofacial y/o dentaria y que aproximadamente un cuarto de los adultos en los Estados Unidos (28%) tiene un TDA antes de los 50 años. En un estudio comparativo de los años 1992-2002 en Suecia se vio que los diagnósticos más comunes en ambos años fueron la fractura coronaria no complicada y la concusión. La fractura radicular (FR) representó el 2% de los diagnósticos de fractura^{3,4}. Las FR varían en prevalencia dentro de los rangos del 2 al 7% dependiendo del tipo de dentición del paciente presente (primaria o definitiva) y afectan más a los incisivos maxilares^{5,6}.

La mayor parte de las publicaciones sobre el TDA se basan en una población pediátrica en donde el tratamiento varía considerablemente con la población adulta. Majorana et al. en el año 2002 separaron las FR por tipo de dentición, siendo los temporales el 3,8% y los definitivos el 7,7% de todos los TDA⁷. Es importante destacar la diferencia fisiológica de los dientes permanentes jóvenes en cuanto a la mayor irrigación y cantidad de fibras colágenas en comparación con las de un diente adulto ya que hacen posibles las reparaciones que empiezan en el tejido periodontal y pulpar que aparentemente ocurren por separado⁶.

La causa más común en el adulto es el golpe (51,9%) seguida por la caída (29,8%). Los tratamientos difieren notablemente según el desarrollo radicular y la edad del paciente, siendo la endodoncia el paso a seguir generalmente en los casos de complicaciones. Seguidos, con reconstitución con base en coronas y puentes, composites o por otro lado, se encuentran los implantes óseos integrados (IOI)^{3,7}.

La literatura indica que muchos factores pueden influenciar en el tipo de reparación que ocurra en la FR. Esos factores son la etapa de desarrollo radicular, el reposicionamiento del fragmento coronario y todos los signos y síntomas como la movilidad y el dolor. Dependiendo de estos factores distintas publicaciones en pacientes pediátricos y adolescentes proponen un pronóstico favorable que, según estos, varía entre el 60-80%⁸.

Sin embargo, los porcentajes de éxito han cambiado en los últimos años. Las publicaciones que muestran complicaciones de FR resultando en fracasos de los tratamientos conservadores son numerosas. Necrosis pulpar, reabsorción radicular, obliteración pulpar y anquilosis pueden aparecer inclusive después de años de evolución correcta y probable reparación⁷⁻⁹.

Aunque hoy en día tenemos muchas opciones de tratamiento para los dientes con FR, el fracaso del tratamiento conservador puede presentarse por diversas complicaciones requiriendo más tarde exodoncias. En vista de todas las complicaciones y el variable porcentaje de éxito a largo plazo el IOI se presenta como una alternativa terapéutica válida para devolver un diente perdido por trauma en un paciente adulto.

El objetivo de este estudio fue ver la prevalencia y la evolución del tratamiento en las FR en pacientes adultos laboralmente activos que sufrieron un TDA, así como presentar un protocolo de tratamiento distinto basándose en el pronóstico a largo plazo según nuestros porcentajes de éxito.

Material y métodos

Se realizó una revisión retrospectiva de los casos de TDA y específicamente de FR que acudieron a la Unidad de Cirugía Maxilofacial del Hospital Clínico Mutual de Seguridad (Santiago Chile) durante un año en el periodo de mayo de 2009 hasta mayo de 2010. Todos los pacientes estaban, en el momento del suceso, laboralmente activos, en su mayoría empleados en trabajos relacionados con la construcción, la minería y el transporte.

Mediante la revisión de historias clínicas electrónicas se obtuvo la información sobre el número de pacientes, el género, la edad, la etiología, el diagnóstico, la pieza involucrada y el tratamiento de la FR. El diagnóstico fue hecho a través de un examen clínico y radiográfico. Los pacientes previo tratamiento rehabilitador fueron sometidos a un tratamiento periodontal.

Las FR del tercio medio y superior fueron tratadas con exodoncia más el tratamiento rehabilitador adecuado a cada caso. Las fracturas del tercio apical radicular recibieron un tratamiento conservador con o sin ferulización hasta la presentación de signos o síntomas de pulpitis irreversible o necrosis pulpar, lo cual fue indicación de endodoncia. En los casos que se presentara periodontitis moderada o severa se indicó exodoncia más una rehabilitación protésica y en los casos de un periodonto sano o periodontitis incipiente exodoncia más IOI.

Se utilizaron implantes cónicos de conexión de hexágono externo con una superficie tratada con baño ácido.

Tabla 1 – Etiología de las fracturas radiculares según el número y el porcentaje

Causa de TDA	Número (%)
Accidente de trayecto	11 (26,8)
Golpe con un objeto	15 (36,6)
Violencia	7 (17,1)
Caída	8 (19,5)
Total	41(100)

Dependiendo del caso se realizó una técnica de implante inmediato o diferida (tiempo de espera para la conexión con el pilar de cicatrización de 3 meses en la mandíbula y de 5 meses en el maxilar). En los casos de pérdida de hueso alveolar se indicó la colocación de un implante más la colocación de un aloinjerto óseo con carga diferida. En los casos que debido a la pérdida de la tabla vestibular se produjera una exposición de las roscas del implante se realizó un relleno con un injerto óseo y el manejo minucioso de la sutura para cubrir la zona injertada. El implante en el alvéolo postextracción fue insertado en los 2 tercios de la tabla palatina.

El tiempo mínimo de seguimiento fue de un año desde el momento en el que terminó la rehabilitación del IOI. Se realizaron controles protocolizados postoperatorios clínicos y radiográficos a los 7 y 15 d, al mes, a los 3 y 5 meses posteriores a la cirugía, al término de la rehabilitación y a los 6 y 12 meses posteriores al término de la rehabilitación. En los casos en los que se presentaran signos clínicos y radiográficos compatibles con el mal posicionamiento (incompatible con una adecuada rehabilitación), la exposición de roscas del implante en el control clínico, la falta de oseointegración y/o la infección se realizó el retiro del implante. No se evaluó la pérdida ósea marginal en los controles respectivos como tampoco una valoración estética de la rehabilitación.

Finalmente, se llevaron los datos a una tabla Excel y se procesaron con el programa estadístico Systat. Para evaluar las relaciones significativas entre las variables se usaron tablas cruzadas, el test de Fisher y el test Chi-cuadrado, usando como nivel de significancia estadística 0,05.

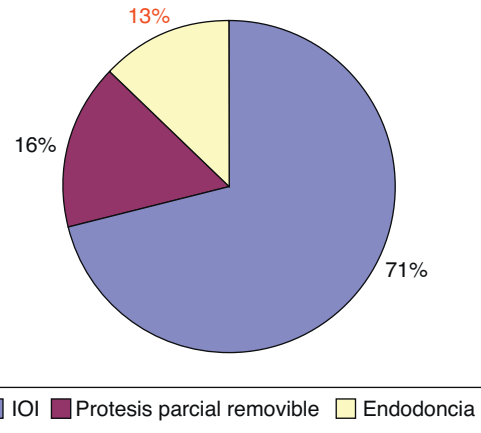
Resultados

Se registró un total de 894 casos de TDA, de los cuales 56 (6,3%) tuvieron el diagnóstico de FR, encontrándose el rasgo de fractura en cualquiera de sus tercios (tercio apical, medio o cervical). Un total de 56 FR fueron revisadas en 43 pacientes, 6 (14%) mujeres y 37 (86%) hombres dentro del rango de edad desde los 18 hasta los 61 años con un promedio de 38 años.

Con respecto a la etiología, el golpe con un objeto fue la causa más común seguida por el accidente de trayecto (tabla 1). Lo más común fue que estuviera afectado el sector anterior en 50 casos (89%), destacando los incisivos centrales. El sector posterior estuvo comprometido en 6 (11%) oportunidades.

Los tipos de tratamientos variaron según el estado oral (periodontal, cantidad de dientes, caries, higiene, tipo de oclusión) del paciente y el diagnóstico (fig. 1).

La exodoncia más el IOI se realizaron 41 veces (73,2%) (figs. 2 y 3) y la exodoncia más la prótesis parcial removible

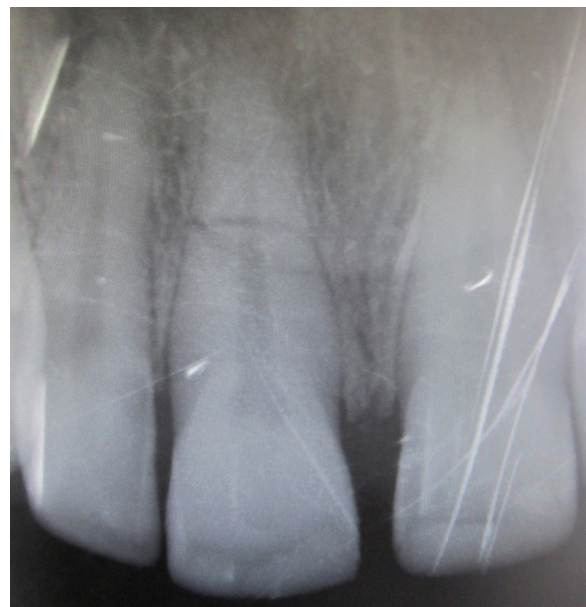**Figura 1 – Porcentajes de los distintos tipos de tratamientos en las fracturas radiculares.**

9 veces (16,1%). Las endodoncias más la ferulización en 5 ocasiones (8,9%), de las cuales 4 evolucionaron a exodoncia más IOI dental. Solo un caso (1,8%) de ferulización como tratamiento aislado evolucionó exitosamente. En 39 casos se realizó la técnica de implante inmediato. No se requirió carga inmediata como tampoco regeneración ósea guiada.

Desde el punto de vista del porcentaje de éxito en la evolución del tratamiento el IOI tiene un 100% de éxito hasta la fecha, en cambio el tratamiento endodóntico más la ferulización de los 5 casos, 4 (80%) evolucionaron a IOI, es decir, un 20% de éxito. No hubo diferencias significativas al comparar los tratamientos y los datos epidemiológicos.

Discusión

Desde el punto de vista epidemiológico los resultados publicados anteriormente son variados y, en general, concuerdan

**Figura 2 – Radiografía del incisivo superior con fractura radicular del tercio medio.**

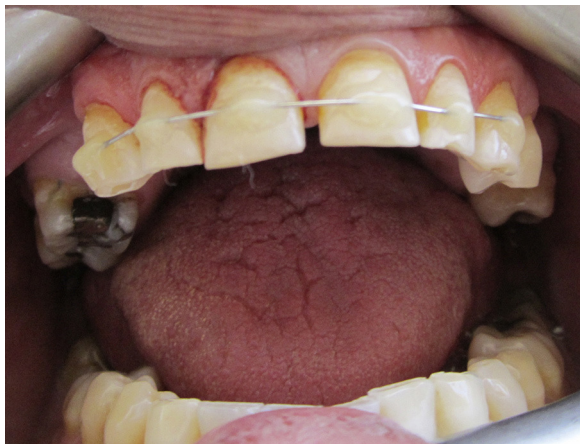

Figura 3 - Ferulización provisoria de una fractura radicular en un paciente con indicación de extracción dentaria e implante inmediato.

con los obtenidos en este estudio en la prevalencia del TDA y el porcentaje de estos que corresponden a FR. Wright et al. describen un 6,3%, mientras que Andreassen et al. postulan entre un 0,5 a un 7%. También coinciden en el tipo de causas que producen el TDA, siendo el golpe con un objeto y el accidente de trayecto lo más común (63,4%) pero difieren de muchos otros por ser publicaciones basadas en estudios de población menor y adolescente donde las causas más comunes de TDA son por la práctica de deportes y caídas sufridas en los primeros años de vida¹⁰.

El tipo de tratamiento difiere de la mayoría de las publicaciones por el hecho de la edad del paciente. La reparación esperada en un paciente adulto es menor en comparación con los dientes permanentes jóvenes, los cuales gracias a su mayor irrigación y trabeculado colágeno tienen mejores respuestas a la injuria comparados con los dientes en etapa de obliteración pulpar correspondiente con su desarrollo fisiológico. Además, el diente adulto está sometido a diversos factores que pueden causar daño a largo plazo como son el trauma oclusal y, principalmente, la enfermedad periodontal crónica.

Cvek en un estudio de 208 FR entre los 7-17 años vio que el 33% desarrolló una reparación a través del tejido duro y un 23% desarrolló necrosis pulpar. Esto es significativo si se toma en cuenta que estos dientes tenían los requisitos necesarios para esperar una reparación⁹⁻¹¹.

Andreassen et al.⁶ informaron que hay factores determinantes como la edad y el desarrollo radicular, es decir, el tamaño de la luz pulpar del foramen apical y que el nivel de la fractura tenga buena vascularización y un alto número de células, siendo estas variables no favorables en nuestros pacientes, todos sobre los 18 años. La ruptura o la extensión pulpar en el sitio de la fractura (movilidad, diástasis y dislocación de los fragmentos) no fueron evaluadas en este estudio. Estos factores, que tienen influencia en la reparación asistida por férula, en la mayor parte de los pacientes no se encontraron en nuestro estudio, principalmente por la edad, por consiguiente la reparación espontánea no fue observada.

Según Majorana (2002) y Saroğlu (2008) las piezas dentarias con FR muestran signos de obliteración, casi en su totalidad,

del conducto radicular al sexto año (69-73%), por lo que debe ser realizada una endodoncia. Las menores tasas de éxito son resultado de variables como un espacio excesivo entre los rasgos de fractura, el cierre apical completo y la tardanza en la ferulización^{7,12}.

Se ha visto que el éxito en los tratamientos de endodoncia depende del grado de separación de los fragmentos y los canales radiculares más anchos, lo cual dificulta su correcta limpieza y sellado mecánico endodóntico, provocando muchas veces una sobreobturación. Esta se encuentra estrechamente relacionada con la frecuencia de la pérdida dentaria en FR endodónticamente tratadas¹³.

Davidovich et al.⁹ informaron que, a pesar de una aparente reparación pulpar que se mantuvo por años, posteriormente evolucionó a necrosis pulpar con la consecutiva reabsorción radicular, atribuyendo esto a la higiene y la condición bucal que en el caso de los pacientes en este estudio también era deficiente. La mayoría de los estudios epidemiológicos del TDA están restringidos a niños y deportes que no son aplicables a nuestro estudio por el rango de edad descrito, punto determinante en el grado de desarrollo radicular.

Entre las complicaciones posteriores están la pérdida ósea vertical, la reabsorción de la tabla vestibular, el dolor permanente, la pérdida ósea por cirugías periapicales, la reabsorción radicular y la anquilosis, todas las cuales afectan a la posterior instalación y éxito del tratamiento de un IOI.

Andersson et al.¹⁴ obtuvieron un 97,6% de éxito en 41 IOI, teniendo buenos resultados estéticos y funcionales además de una satisfacción por parte del paciente. Las complicaciones son menores y manejables si llegan a aparecer. También destacan la ventaja que otros dientes adyacentes sanos no están comprometidos en el desgaste. Finalmente, plantean que el reemplazo dental por IOI es una excelente opción y debe ser recomendada en las pérdidas dentarias después del TDA en la zona anterior. Con base en nuestro estudio, creemos que es recomendable plantear un tratamiento conservador en las piezas periodontalmente sanas y en los dientes permanentes jóvenes. Pero estas opciones escasean en nuestra epidemiología, predominando ya estados avanzados de la enfermedad periodontal y la edad. Además, debemos tener en cuenta que las tasas de éxito de los IOI nos aseguran una menor pérdida de horas de trabajo a largo plazo.

En el Departamento de Cirugía Maxilofacial del Hospital Mutual de Seguridad se reciben aproximadamente unos 800 casos de TDA por año en los últimos 10 años. Se realizan múltiples tratamientos descritos en la literatura pero se observó en este estudio la mayor tasa de éxito en el tratamiento de FR con la exodoncia más el IOI. Esto contrasta con la endodoncia que tiene una evolución de éxito mucho menor, que en este estudio es del 20%. Además, muchos pacientes quedan con dolor crónico o derivan en fracaso de una técnica conservadora, dando como resultado una pérdida del soporte óseo fundamental para el éxito posterior del IOI. No obstante, el número de casos en los que se realizó el tratamiento de endodoncia y la ferulización es muy pequeño, por lo que no se pueden sacar conclusiones estadísticamente significativas.

Se recomienda que los candidatos a rehabilitación con IOI tengan buena higiene oral, por lo que un tratamiento periodontal previo fue realizado. También cabe destacar la importancia para preservar el volumen del hueso alveolar

y para conservar las raíces hasta la instalación del IOI. En los casos en los que el paciente por su higiene, oclusión y grado de compromiso lo permitan se debe realizar un provisorio inmediato para mantener la anatomía periodontal. En los casos de mucho daño recomendamos realizar la exodoncia, la preservación alveolar, esperar de 2 a 3 meses e instalar el IOI.

Finalmente, mencionamos que nuestra institución tiene un protocolo bien establecido donde actualmente las FR en pacientes idóneos son en su mayoría tratadas con IOI. La opción entre la endodoncia y la extracción siempre debe incluir la consideración de la edad del paciente, el desarrollo radicular, la posición de la fractura y la posibilidad de reemplazar el diente con un IOI a largo plazo.

Responsabilidades éticas

Protección de personas y animales. Los autores declaran que para esta investigación no se han realizado experimentos en seres humanos ni en animales.

Confidencialidad de los datos. Los autores declaran que han seguido los protocolos de su centro de trabajo sobre la publicación de datos de pacientes y que todos los pacientes incluidos en el estudio han recibido información suficiente y han dado su consentimiento informado por escrito para participar en dicho estudio.

Derecho a la privacidad y consentimiento informado. Los autores han obtenido el consentimiento informado de los pacientes y/o sujetos referidos en el artículo. Este documento obra en poder del autor de correspondencia.

Financiación

Este trabajo no presenta el apoyo financiero de alguna empresa.

Conflicto de intereses

Este trabajo no presenta conflicto de intereses.

BIBLIOGRAFÍA

1. Andreasen JO, Andreasen F, Andersson L. Textbook and color atlas of traumatic injuries to the teeth. 4th ed. Oxford: Blackwell Munksgaard; 2007.
2. Petersson EE, Andersson L, Sörensen S. Traumatic oral vs non-oral injuries. *Swed Dent J.* 1997;21:55-68.
3. Lin S, Levin L, Goldman S, Peleg K. Dento-alveolar and maxillofacial injuries: a 5-year multi-center study. Part 1: general vs facial and dental trauma. *Dent Traumatol.* 2008;24:53-5; Brunner F, Krastl G, Filippi A. Dental trauma in adults in Switzerland. *Dent Traumatol.* 2009;25:181-4.
4. Flores MT, Andersson L, Andreasen JO, Bakland LK, Malmgren B, Barnett F, et al. Guidelines for the management of traumatic dental injuries. I. Fractures and luxations of permanent teeth. *Dent Traumatol.* 2007;23:66-71.
5. Brandini DA, Poi WR, Panzarini SR, Sonoda CK, de Castro JC, Luvizoto ER, et al. Integrated treatment to resolve a horizontal root fracture. *Dent Traumatol.* 2009;25:e16-20.
6. Andreasen JO, Andreasen JM. Textbook and color atlas of traumatic injuries of the teeth. 3rd ed., Munksgaard: Copenhagen, 1994. p. 279-314.
7. Majorana A, Pasini S, Bardellini E, Keller E. Clinical and epidemiological study of traumatic root fractures. *Dent Traumatol.* 2002;18:77-80.
8. Bender IB, Freedland JB. Clinical considerations in the diagnosis and treatment of intra-alveolar root fractures. *J Am Dent Assoc.* 1983;107:595-600.
9. Davidovich E, Heling I, Fuks AB. The fate of a mid-root fracture: a case report. *Dent Traumatol.* 2005;21:170-3.
10. Wright G, McGlashan G, Vincent C, Welbury RR. Dentoalveolar trauma in Glasgow: an audit of mechanism and injury. *Dental Traumatol.* 2007;23:226-31.
11. Andreasen JO, Andreasen FM, Mejåre I, Cvek M. Healing of 400 intra-alveolar root fractures. 1. Effect of pre-injury and injury factors such as sex, age, stage of root development, fracture type, location of fracture and severity of dislocation. *Dent Traumatol.* 2004;20:192-202.
12. Saroğlu I, Sönmez H. Horizontal root fracture followed for 6 years. *Dental Traumatol.* 2008;24:117-9.
13. Cvek M, Mejåre I, Andreasen JO. Conservative endodontic treatment of teeth fractured in the middle or apical part of the root. *Dent Traumatol.* 2004;20:261-9.
14. Andersson L, Emanami-Kristiansen Z, Högström J. Single-tooth implant treatment in the anterior region of the maxilla for treatment of tooth loss after trauma: a retrospective clinical and interview study. *Dent Traumatol.* 2003;19:126-31.